

Perawatan impaksi gigi kaninus dan gigitan bersilang anterior menggunakan teknik *open window* dan *piggyback* pada alat ortodonti *straight wire*

Ervina Dewiyanti^{1*}, Endah Mardiaty¹

¹Departemen Ortodonti, Fakultas Kedokteran Gigi, Universitas Padjadjaran, Indonesia

*Korespondensi: ervinadrg@gmail.com

Submisi: 25 Juli 2018; Penerimaan: 27 Maret 2019; Publikasi online: 30 April 2019

DOI: [10.24198/jkg.v31i1.17979](https://doi.org/10.24198/jkg.v31i1.17979)

ABSTRAK

Pendahuluan: Impaksi gigi kaninus dan gigitan bersilang anterior sering menyebabkan gangguan estetik pada gigi pasien. Keadaan tersebut menjadikan pasien membutuhkan perawatan ortodonti. Laporan kasus ini dapat digunakan sebagai salah satu panduan untuk para klinisi dalam penatalaksanaan kasus dengan impaksi gigi kaninus dan gigitan bersilang anterior. **Laporan kasus:** Seorang anak perempuan usia 13 tahun datang ke Rumah Sakit Gigi dan Mulut (RSGM) Universitas Padjadjaran (Unpad) dengan keluhan utama gigi depan tidak rapi. Hasil analisis dan diagnosis menunjukkan maloklusi dental kelas I skeletal kelas III disertai *crowding* pada gigi anterior regio 11, persistensi gigi 53, pergeseran garis median gigi rahang atas ke kanan 2 mm, dan pergeseran garis median gigi rahang bawah ke kiri 1 mm. Panoramik menunjukkan terdapat impaksi gigi 13 dan persistensi gigi 53. Teknik *piggyback* merupakan suatu teknik perawatan ortodonti cekat sebagian segmen kawat fleksibel NiTi 0,012 pada lengkung rahang disatukan dengan kawat kaku SS 0,018 pada segmen keseluruhan. Hasil perawatan menunjukkan impaksi gigi 13 telah erupsi dan masuk ke dalam lengkung rahang dan gigitan bersilang di anterior pada gigi 11 terkoreksi. **Simpulan:** Teknik *open window* dan *piggyback* dapat digunakan untuk mengkoreksi impaksi gigi dan menyesuaikan gigi ke dalam lengkung rahang. Impaksi gigi 13 pada pasien ini dapat erupsi penuh dalam waktu 3 bulan setelah bedah *open window* dan kurang dari 1 bulan setelah perlekatan breket pada gigi tersebut. Gigitan bersilang di gigi anterior 11 juga terkoreksi dengan relasi kaninus kelas I.

Kata kunci: *Piggyback*, impaksi, gigi kaninus, gigitan bersilang, *open window*, *straight wire*.

Treatment of canine impaction and crossbite anterior using the open window and piggyback techniques on straight wire orthodontic appliance

ABSTRACT

Introduction: Canine impaction and anterior crossbite often cause aesthetic disturbances in the patient's teeth. This situation makes the patient need orthodontic treatment. This case report can be used as one of the guidelines for clinicians in the management of cases with canine impaction and anterior crossbite. **Case report:** A 13-years-old girl came to Universitas Padjadjaran Dental Hospital with main complaint of untidiness of her front teeth. The results of the analysis and diagnosis showed class III skeletal class I dental malocclusion accompanied by crowding in anterior tooth 11, persistence of tooth 53, shifting of the maxillary median line to the right for 2 mm, and shifting of the mandibular median line to the left for 1 mm. Panoramic showed impaction in tooth 13 and persistence in tooth 53. The piggyback technique is a partially fixed orthodontic treatment technique with the NiTi 0.012 flexible wire segment in the jaw arch combined by an SS 0.018 stiff wire in the whole section. The treatment results showed that the impaction of tooth 13 had erupted and adjusted into the jaw arch and anterior crossbite in tooth 11 had corrected. **Conclusion:** The open window and piggyback technique can be used to correct tooth impaction and adjust the teeth into the jaw arch. Impaction of tooth 13 in this patient can fully erupt within 3 months after open window surgery and less than 1 month after the bracket instalment. Anterior crossbite in tooth 11 also corrected with class I canine relation.

Keywords: *Piggyback*, canine impaction, cross bite, open window, straight wire.

PENDAHULUAN

Penanganan kasus gigi impaksi dan gigitan bersilang anterior telah banyak dipelajari oleh para klinisi ortodonti, namun seringkali menghadapi kesulitan pada tahapan penarikan gigi impaksi agar masuk ke dalam lengkungnya.^{1,2} Gigi impaksi kaninus merupakan kondisi umum yang seringkali terjadi saat ini. Kondisi gigi kaninus impaksi ini menjadi tantangan para klinisi ortodonti untuk membawa gigi impaksi tersebut pada posisi normal serta menyelesaikan kasus dengan relasi kaninus kelas I. Gigi impaksi kaninus yang masih berada di dalam tulang alveolar membutuhkan tindakan bedah *open window*, sehingga akses gigi terbuka dan memungkinkan pemasangan breket pada permukaan labial gigi yang impaksi.^{3,4}

Piggyback merupakan desain teknik ortodonti dengan melibatkan modifikasi dua buah kawat dimana satu kawat berbahan lentur yaitu Nikel-Titanium pada satu segmen dan satu kawat utama berbahan kaku yaitu *stainless steel* yang bertujuan untuk memasukkan gigi yang ektopik ke dalam lengkung rahang tanpa mengganggu stabilitas lengkung gigi utama.^{5,6} Teknik ini cukup efektif dalam mengembalikan gigi ektopik ke dalam lengkung gigi.

Gigitan bersilang anterior seringkali menyebabkan gangguan estetik pada gigi pasien. Selain dari segi estetik, pasien dengan gigitan bersilang anterior memiliki gangguan terutama pada saat fungsi pengunyahan yang dapat terjadi sangkutan antar gigi atas dan bawah. Penanganan pada gigitan bersilang anterior bermacam-macam sesuai dengan kebutuhan. Salah satu metode yang umum dan paling sederhana yaitu dengan peninggi gigitan posterior 2-3 mm yang bertujuan untuk membebaskan gigitan anterior dari sangkutan sehingga inklinasi gigi insisif atas dapat terkoreksi.^{2,7}

Impaksi gigi kaninus dan gigitan bersilang anterior membutuhkan perawatan ortodonti secara komprehensif sesuai rencana perawatan sehingga diperoleh oklusi yang baik dari hubungan lengkung gigi atas dan bawah serta terkoreksi dari segi estetik.^{2,4} Laporan kasus ini dapat digunakan sebagai salah satu panduan untuk para klinisi dalam penatalaksanaan kasus dengan impaksi gigi kaninus dan gigitan bersilang anterior.

LAPORAN KASUS

Seorang anak perempuan usia 13 tahun datang ke Rumah Sakit Gigi dan Mulut (RSGM) Universitas Padjadjaran (Unpad) dengan keluhan utama gigi depan tidak rapi. Gigi insisif pasien tampak terlihat dengan gigitan bersilang saat tersenyum. Profil wajah datar dengan kesimetrisan wajah seimbang (Gambar 1A-1C).

Analisis model studi menunjukkan ALD RA -3 mm, ALD RB -3,5 mm. Analisis Bolton rasio anterior 85,4% (rata-rata=77,2%; SD=1,65) dan rasio posterior 96,1% (rata-rata=91,3%; SD=1,91) menunjukkan bahwa ukuran gigi-gigi pada rahang bawah terlalu besar. *Overjet* didapat -2 mm pada gigi 11 (gigitan bersilang) dan 2,5 mm pada gigi 21 (normal), serta *overbite* 2 mm. Gigitan bersilang anterior juga tampak pada gigi 22 terhadap gigi 33. Garis median rahang atas bergeser ke kanan 2 mm dan pada rahang bawah bergeser ke kiri 1 mm. Pemeriksaan intra oral tampak jelas terdapat gigi berjejal di anterior rahang atas dan bawah. Hubungan antara gigi molar dan kaninus pada kedua sisi menunjukkan relasi kelas 1 (Gambar 1D-1H).

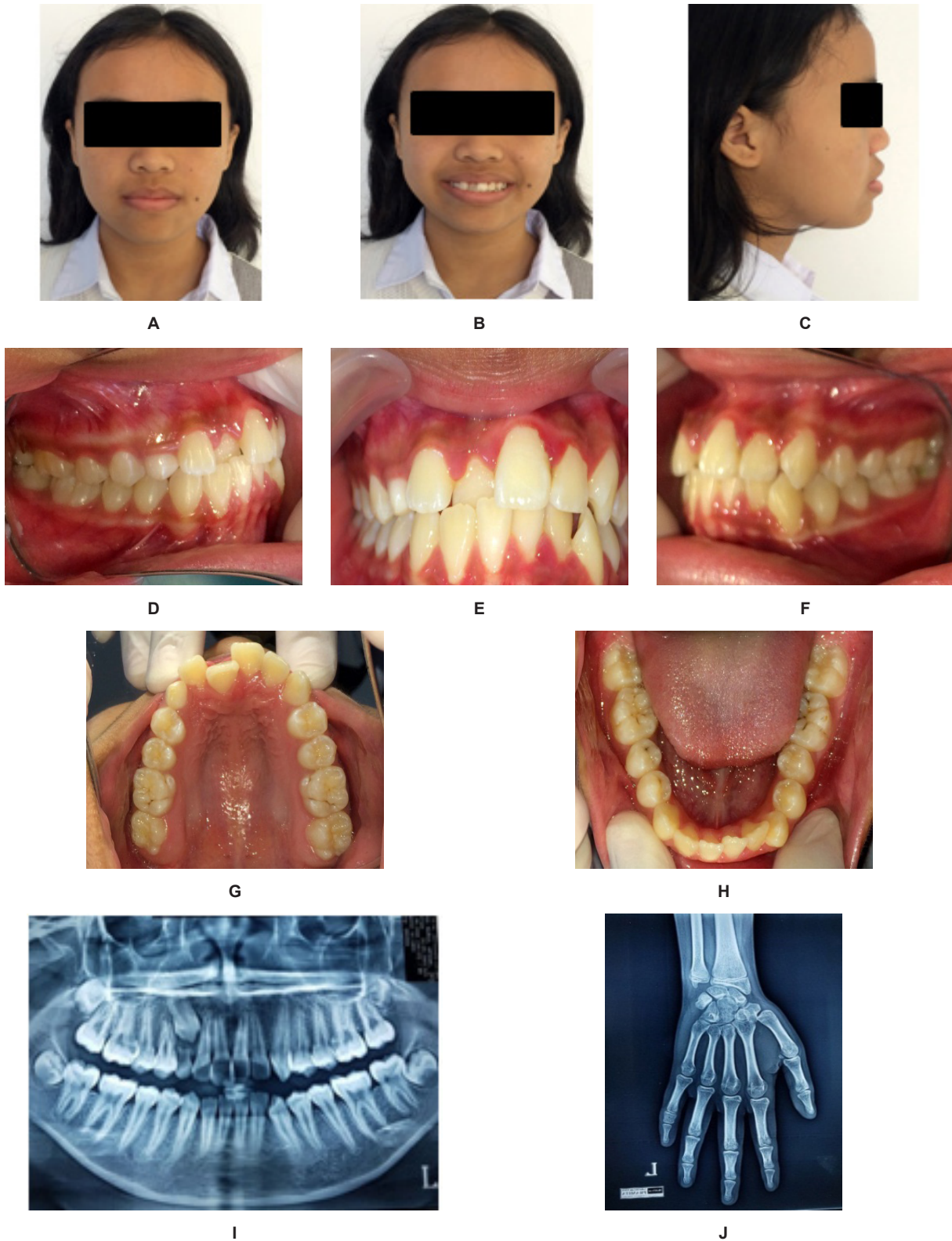
Analisis sefalometri menunjukkan SNA 78° (retrognati), SNB 80° (normal), ANB -2° (hubungan skeletal kelas III), sudut fasial 83 (normal), sudut SN-MP 37,5° (normal), sudut interinsisal 124° (protrusif). Fotografik panoramik menunjukkan terdapat impaksi pada gigi 13 dan persistensi pada gigi 53 di bawahnya. Fotometri radiografik pada pergelangan tangan menunjukkan usia pertumbuhan skeletal pasien sudah mencapai tahap akhir maturasi (Gambar 1I-1J). Pasien sudah mencapai usia pubertas (*menarche*) pada usia 12 tahun.

Hasil analisis dan diagnosis menunjukkan maloklusi dental kelas I skeletal kelas III disertai gigi berjejal anterior, gigitan bersilang anterior pada gigi 11 dan 22, persistensi pada gigi 53, *mesial drifting* pada gigi 36, serta pergeseran garis median gigi rahang atas ke kanan 2 mm dan pergeseran garis median gigi rahang bawah ke kiri 1 mm.

Tahapan rencana perawatan yang akan dilakukan adalah perawatan ortodonti kamufase dengan pemasangan alat ortodonti cekat *straight wire* slot 0,018 inci dan rencana perawatan ortodonti komprehensif yang terdiri dari beberapa tahapan.

Perawatan ortodonti pada rahang atas meliputi tahap *levelling* dan *alignment*, ekstraksi gigi 53, bedah *open window* regio 13, *levelling/alignment*

kembali, *finishing/settling*, *occlusal adjustment* dan retensi. Rencana perawatan pada rahang bawah meliputi tahap *levelling/alignment*, *finishing/settling*,



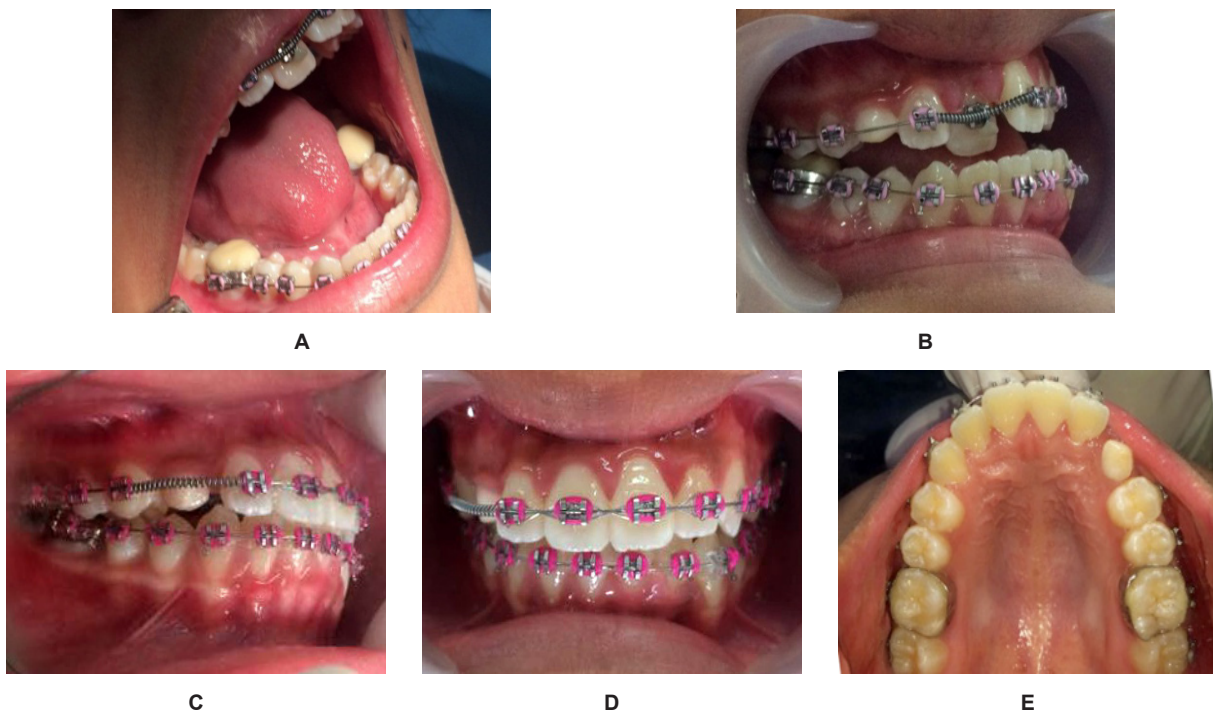
Gambar 1. Fotometri ekstra oral profil wajah sebelum perawatan: A. Frontal; B. Profil senyum; C. Lateral kanan; Fotometri intra oral sebelum perawatan: D. Lateral kanan; E Frontal; F. Lateral kiri; G. Atas; H. Bawah; Fotometri radiografi sebelum perawatan: I. Radiografi panoramik; J. Radiografik pergelangan tangan (Sumber: dokumentasi pribadi)

occlusal adjustment, dan retensi. Pemasangan breket ortodonti pada gigi 15-25 dan 35-45 (kecuali 53 di-*by pass*), serta pemasangan *band* molar pada gigi 16, 26, 36, 46.

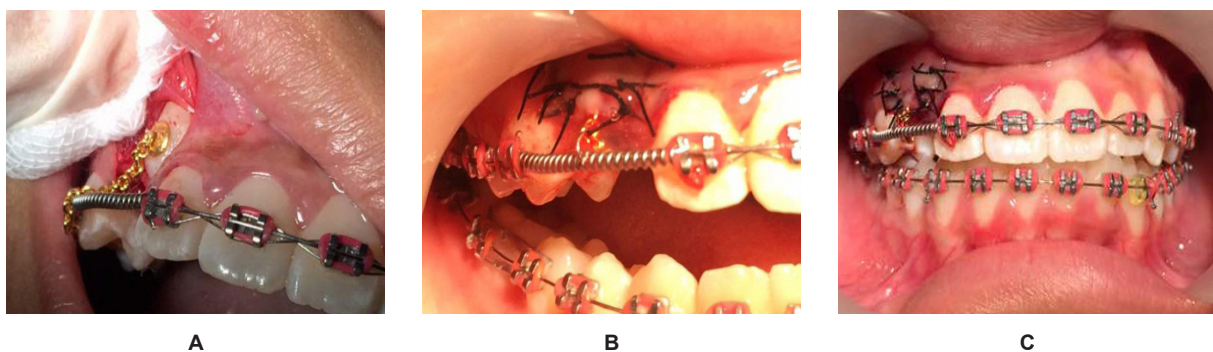
Kunci utama keberhasilan perawatan ortodonti adalah pemasangan breket yang benar yakni berada tepat di tengah mahkota gigi. Adanya gigitan bersilang anterior menyebabkan posisi breket tidak berada pada posisi yang ditentukan, namun sangkutan anterior ini dapat ditanggulangi dengan membuat peninggi gigitan pada gigi posterior. Peninggi gigitan ini berfungsi untuk membebaskan sangkutan gigi di daerah anterior

sehingga memudahkan pemasangan breket dan inklinasi gigi anterior atas dapat terkoreksi.

Tahap *levelling/alignment* pada rahang atas dilakukan bersamaan dengan menambahkan peninggi gigitan pada gigi 36 dan 46 untuk koreksi gigitan bersilang pada gigi 11 (Gambar 2A-2B). Peninggi gigitan di region posterior bertujuan untuk mengkoreksi gigitan bersilang anterior.^{2,7} Persistensi gigi 53 tidak diekstraksi terlebih dahulu sebelum pemasangan alat cekat ortodonti dikarenakan digunakan sebagai *space maintainer* selama tahap *levelling/alignment*.⁷ Ekstraksi gigi 53 dilakukan setelah tahap *levelling/*



Gambar 2. Fotometri intra oral dengan peninggi gigitan untuk koreksi gigitan bersilang anterior: A. Peninggi gigitan GIC; B. *Jumping* gigi 11 dan fotometri intra oral sebelum *open window* gigi 13, terdapat persistensi gigi 53 dan impaksi pada regio gigi 13; C. Lateral kanan; D. Frontal; E. Oklusal (Sumber: dokumentasi pribadi)



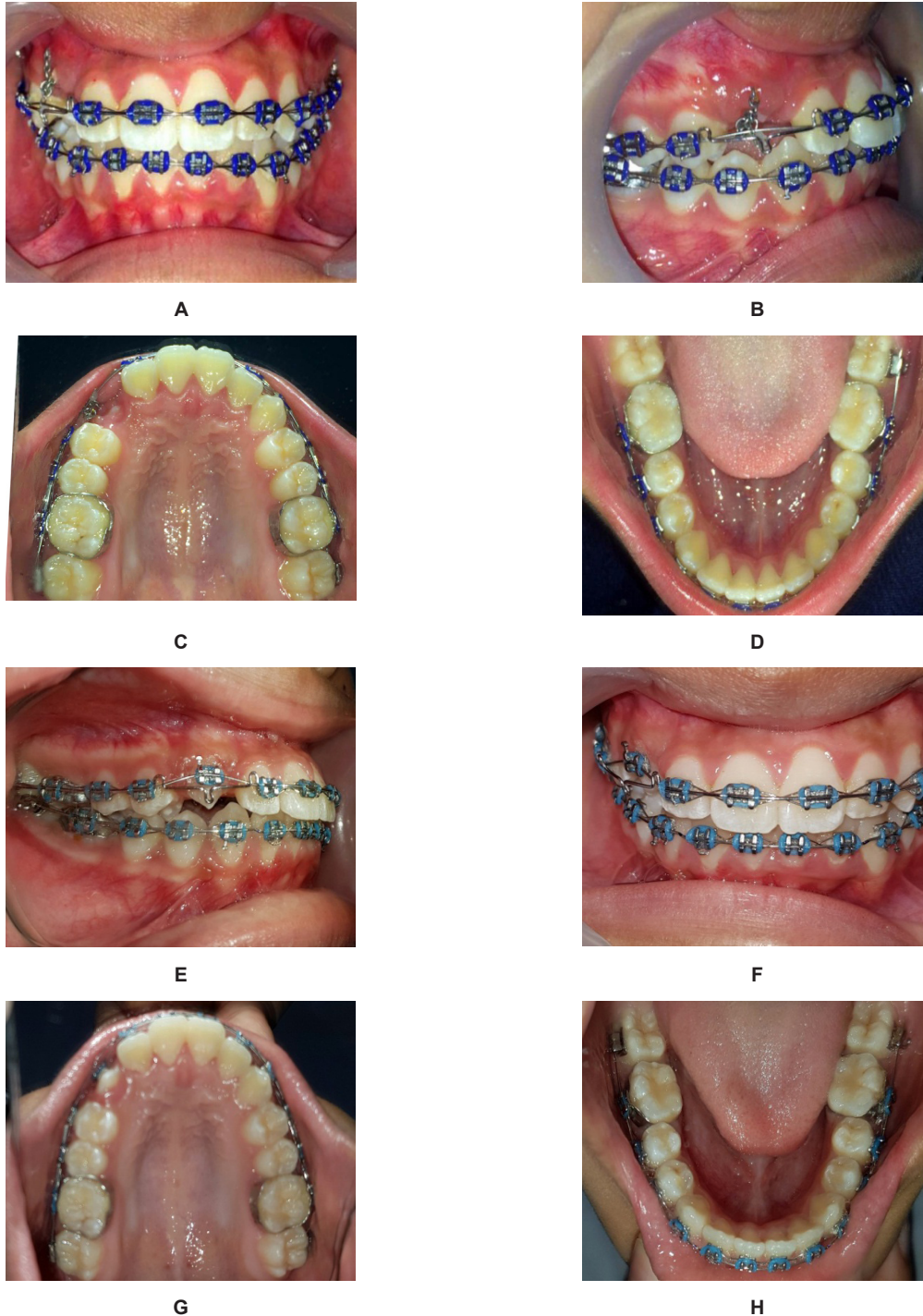
Gambar 3. Pembedahan *open window* setelah ekstraksi gigi 53: A. Pemasangan *button gold chain* pada gigi 13; B. Lateral; C. Frontal (Sumber: dokumentasi pribadi)

alignment tercapai, yaitu sesaat sebelum dilakukan pembedahan *open window* untuk pemasangan alat *button goldchain* (Gambar 2C-2E).

Penggunaan *open coil* pada regio gigi 53 bertujuan untuk mempersiapkan ruangan yang cukup untuk erupsi gigi 13 yang mengalami

impaksi. Penggunaan *open coil* diberikan sampai dengan ditandai adanya diastema antara gigi 12-53 dan 53-14 (Gambar 3A-3C).

Bedah *open window* dilakukan setelah ekstraksi gigi 53, kemudian dilakukan pemasangan *button goldchain* pada permukaan bukal gigi 13.



Gambar 4. Fotometri intra oral 4 minggu *post open window*: A. Frontal; B. Lateral kanan; C. Oklusal gigi rahang atas; D. Oklusal gigi rahang bawah dan fotometri intra oral 8 minggu *post open window*; E. Lateral kanan; F. Frontal; G. Oklusal gigi rahang atas; H. Oklusal gigi rahang bawah (Sumber: dokumentasi pribadi)

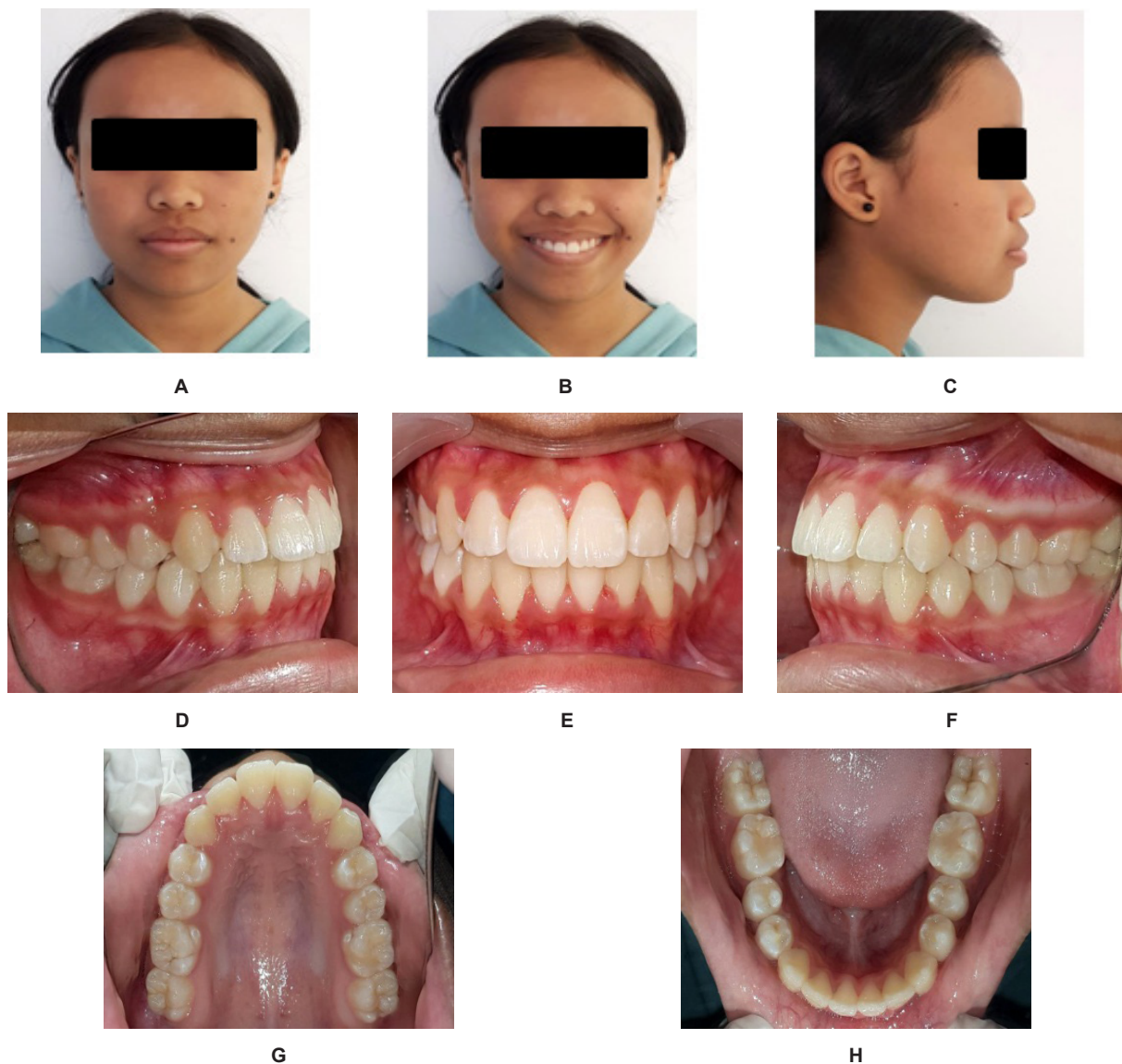Isolasi daerah yang akan dipasang *button* dari kontaminasi darah dan saliva.^{1,4} Hal ini penting dilakukan agar didapat *bonding* yang kuat antara *button* dengan permukaan gigi 13, sehingga menghindari terlepasnya *button* yang sudah terpasang saat penarikan gigi impaksi mulai dilakukan (Gambar 4A-4D).^{1,3,4}

Penarikan gigi impaksi dimulai sekitar 2 minggu setelah *open window* dengan menggunakan teknik *piggyback*. Waktu dua minggu digunakan untuk memberikan kesempatan proses regenerasi jaringan periodontal berlangsung paska operasi. Ruang pada regio impaksi dipertahankan dengan membuat *omega loop* pada bagian distal breket gigi

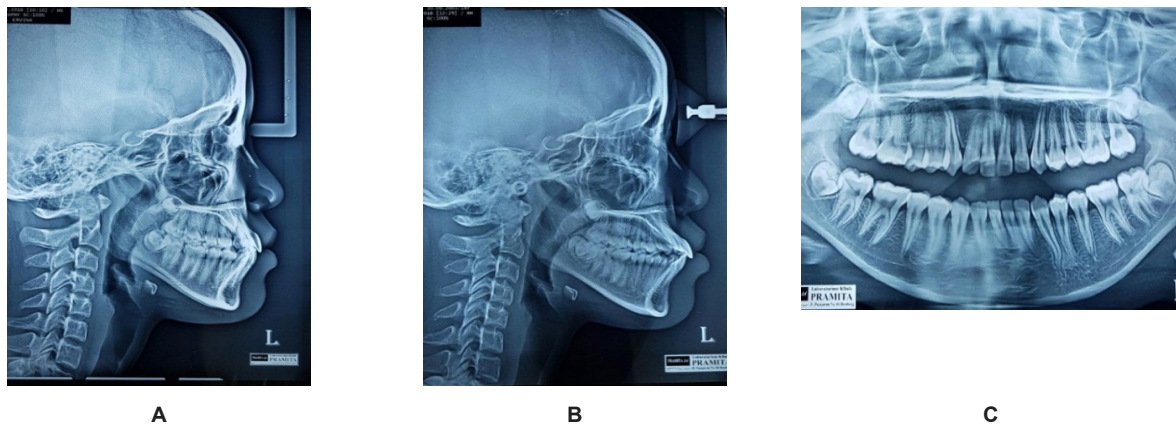
12 dan mesial breket gigi 14, menggunakan kawat *stainless steel* berdiameter 0,018 inci (Gambar 4E-4H).

PEMBAHASAN

Fotometri intra oral pada Gambar 5 menunjukkan penarikan gigi 13 dengan teknik *piggyback* pada 8 minggu paska *open window*. Pada tahap ini sudah tampak erupsi sebesar 2/3 bagian mahkota gigi 13. Tindakan gingivektomi dilakukan pada bagian palatal gigi 13, bertujuan untuk menghilangkan jaringan *fibrous* gingiva yang ikut tertarik ke arah oklusal (Gambar 5A-5C).



Gambar 5. Fotometri ekstra oral profil wajah setelah 15 bulan perawatan ortodonti: A. Frontal; B. Profil senyum; C. Lateral kanan dan fotometri intra oral setelah perawatan, erupsi penuh gigi 13 impaksi dicapai pada 12 minggu *post open window*; D. Lateral kanan; E. Frontal; F. Lateral kiri; G. Oklusal atas; H. Oklusal bawah (Sumber: dokumentasi pribadi)



Gambar 6. Fotometri radiografik: A. Sefalometri lateral sebelum perawatan; B. Sefalometri lateral sesudah perawatan; C. Panoramik sesudah perawatan (Sumber: dokumentasi pribadi)

Pasien mencapai hasil perawatan yang memuaskan selama 15 bulan masa perawatan ortodonti (Gambar 5D-5H). Perawatan meliputi berbagai multi-disiplin ilmu kedokteran gigi selain di bidang ortodonti, yaitu bidang bedah mulut dan periodonsia. Kerja sama antar klinisi ortodonti, bedah mulut dan periodonsia dilakukan sedemikian rupa sehingga didapat hasil perawatan yang optimal.^{1,4} Adapun bentuk kolaborasi tersebut berupa tindakan operasi *open window* yang dilakukan oleh klinisi bedah mulut atas rujukan klinisi ortodonti. Sedangkan penanggulangan di bidang periodonsia berupa gingivektomi pada region 1.3 pasca erupsi mahkota gigi.

Erupsi penuh gigi 13 impaksi diperoleh pada 12 minggu masa penarikan dengan teknik *piggyback* (Gambar 6A-6C). Hubungan gigi molar dan kaninus kelas 1 disertai tercapainya gigitan oklusi dengan interdigitasi yang baik antara kedua rahang.²

Teknik *piggyback* merupakan suatu teknik perawatan ortodonti cekat dimana sebagian segmen kawat fleksibel NiTi 0,012 pada lengkung rahang disatukan dengan kawat kaku SS 0,018 pada segmen keseluruhan. *Piggyback* merupakan desain teknik ortodonti dengan melibatkan modifikasi dua buah kawat dimana satu kawat berbahan lentur yaitu Nikel-Titanium pada suatu segmen dan satu kawat utama berbahan kaku yaitu *stainless steel* yang bertujuan untuk memasukkan gigi yang ektopik ke dalam lengkung rahang tanpa mengganggu stabilitas lengkung gigi utama.^{5,8}

Modifikasi desain alat dua kawat pada satu lengkung ini memungkinkan terjadinya pergerakan

gigi ektopik secara *bodily*. Pergerakan gigi secara *bodily* yang dihasilkan terjadi akibat posisi breket yang mendekati *center of resistance*. Kawat fleksibel Niti 0,012 dapat memberikan kekuatan ringan dan *continuous* untuk menghasilkan pergerakan gigi secara ortodonti fisiologis dengan resorpsi akar minimal.^{6,8}

Overlay (piggyback arch) paling tepat digunakan dalam kasus-kasus di mana diperlukan pembedahan dan traksi gigi yang tidak erupsi.⁹ Teknik dengan modifikasi desain alat ortodonti dua kawat pada satu lengkung juga telah terbukti berhasil membawa gigi ke arah palatal secara *bodily* tanpa adanya efek ekstrusi dan tanpa mengganggu gigi penjangkar.¹⁰ Secara klinis, pergerakan *sliding* gigi secara *bodily* tidak selalu dapat dicapai karena terjadinya momen yang dapat menyebabkan *tipping* gigi dan *binding* antara kawat dan slot breket. Pendekatan yang dilakukan untuk mendapatkan fenomena *tipping* adalah dengan memberikan beban tahanan pada titik yang mensimulasikan *center of resistance* gigi pada keadaan klinis.¹¹

Beberapa kasus dengan gigi impaksi yang tidak menggunakan teknik *piggyback* menjadikan gigi impaksi cenderung sulit untuk bergerak dan bahkan seringkali terjadi breket lepas sehingga tindakan operasi *open window* untuk pemasangan breket pada gigi impaksi harus diulang kembali. Teknik *piggyback* memberikan gaya kontinyu yang ringan menyebabkan pergerakan gigi yang menjadi optimal dan mudah masuk ke dalam lengkung gigi.

Pendekatan tradisional adalah dengan menggunakan *archwire* utama berukuran lebih

kecil yang cukup fleksibel untuk digunakan. Masalahnya adalah ketika gaya rotasi yang diterapkan pada gigi menciptakan pergerakan pada gigi yang tidak diinginkan di gigi penyangga, maka dibutuhkan kawat penyangga untuk meluruskan kembali semua gigi. Teknik *piggyback* membantu menghindari pemborosan waktu dan sumber daya ini.¹²

Hasil perawatan menunjukkan gigi impaksi 13 telah erupsi dan masuk ke dalam lengkung rahang dan gigitan bersilang di anterior pada gigi 11 terkoreksi. Gambar 6A-6C menunjukkan evaluasi perawatan berdasarkan radiografik sefalometri dan *superimpose* dari awal perawatan hingga hasil akhir perawatan ortodonti komprehensif yang menunjukkan evaluasi perawatan berdasarkan analisis radiografik sefalometri lateral (Steiner).

Dalam bidang ortodonti sefalometri penting untuk menentukan diagnosis, rencana perawatan, mengukur pertumbuhan, mengevaluasi hasil perawatan dan sebagai bahan penelitian. Sefalometri dapat memberikan gambaran atau pola skeletal, dental, maupun jaringan lunaknya.¹³

Namun sefalometri radiograf yang lebih tepat digunakan dalam evaluasi perawatan ortodonti adalah *superimposed tracing* sefalometri radiograf karena dengan metode *superimposed* dua *tracing* radiografi sefalometri pada bidang orientasi tertentu (misalnya garis SN) dapat diketahui perubahan posisi yang terjadi, terutama pada kasus di mana terdapat asimetris wajah. Sebuah penelitian yang dilakukan oleh Devereux *et al.*¹⁴ menunjukkan bahwa metode lateral sefalometri radiograf tidak berpengaruh secara signifikan pada tahapan perawatan pasien ortodonti.

Superimposed tracing sefalometri radiograf pada pasien sebelum dan sesudah perawatan perlu dilakukan karena memiliki tingkat akurasi yang baik untuk menunjukkan perubahan posisi horisontal dan vertikal yang tepat, sehingga memungkinkan dokter gigi untuk melakukan penilaian keseluruhan dari efek yang terjadi karena pertumbuhan dan/atau perawatan ortodontik.¹⁵

Pasien dalam laporan kasus ini mengalami erupsi penuh pada gigi 13 impaksi dalam waktu 3 bulan setelah bedah *open window* dan kurang dari 1 bulan setelah perlekatan breket pada gigi tersebut.

Gigitan bersilang di anterior gigi 11 juga terkoreksi dengan relasi kaninus kelas I. Kondisi intra oral di atas menunjukkan keberhasilan perawatan.

SIMPULAN

Teknik *open window* dan *piggyback* dapat digunakan untuk mengoreksi impaksi gigi dan menyesuaikan gigi ke dalam lengkung rahang. Impaksi gigi 13 pada pasien ini dapat erupsi penuh dalam waktu 3 bulan setelah bedah *open window* dan kurang dari 1 bulan setelah perlekatan breket pada gigi tersebut. Gigitan bersilang di gigi anterior 11 juga terkoreksi dengan relasi kaninus kelas I.

DAFTAR PUSTAKA

1. Kokich VG. *Surgical and orthodontic management of impacted maxillary canine*. Am J Orthod Dentofacial Orthop. 2004; 126(3): 278-83. DOI: [10.1016/j.ajodo.2004.06.009](https://doi.org/10.1016/j.ajodo.2004.06.009)
2. de Souza PA. *Angle class I malocclusion with anterior negative overjet*. Dental Press J Orthod. 2016; 21(2): 102-14. DOI: [10.1590/2177-6709.21.2.102-114.bbo](https://doi.org/10.1590/2177-6709.21.2.102-114.bbo)
3. Becker A, Shpack N, Shteyer A. *Attachment bonding to impacted teeth at the time of surgical exposure*. Eur J Orthod. 1996; 18(5): 457-63. DOI: [10.1093/ejo/18.1.457](https://doi.org/10.1093/ejo/18.1.457)
4. Pearson MH, Robinson SN, Reed R, Birnie DJ, Zaki GA. *Management of palatally impacted canines: the findings of a collaborative study*. Eur J Orthod. 1997; 19(5): 511-5. DOI: [10.1093/ejo/19.5.511](https://doi.org/10.1093/ejo/19.5.511)
5. Jain AK, Jaiswal R, Kapoor S. *Placing piggy back: An easy way out*. 2016; 4(1): 26-7. DOI: [10.4103/2321-1407.125747](https://doi.org/10.4103/2321-1407.125747)
6. Sandler PJ, Murray AM, Di Biase D. *Piggyback Archwires*. Clin Orthod Res. 1999; 2(2): 99-104. DOI: [10.1111/ocr.1999.2.2.99](https://doi.org/10.1111/ocr.1999.2.2.99)
7. Wiedel AP, Bondemark L. *Fixed versus Removable Orthodontic Appliances to Correct Anterior Crossbite in The Mixed Dentition- A Randomized Controlled Trial*. Eur J Orthod. 2015; 37(2): 123-7. DOI: [10.1093/ejo/cju005](https://doi.org/10.1093/ejo/cju005)
8. Tsui VWK, Alkhal HA, Hou HM, Wong RWK, Rabie ABM. *The modified two-by-one fixed*

- orthodontic appliance for bodily movement of canine: a case report.* Cases J. 2009; 2: 211. DOI: [10.1186/1757-1626-2-211](https://doi.org/10.1186/1757-1626-2-211)
9. Samawi SS. *Straight-Wire Orthodontics. A Short Guide to Principles and Technique with Practical Clinical Tips for Increased Efficiency.* 1st ed. Amman: Samawi Dental & Orthodontic Center; 2014. h. 18-9.
 10. Mehta F, Patel R, Kharadi L, Mehta S. *A Modified Transpalatal Arch for Correction of Buccally Placed Maxillary 2nd Molars: Non-Compliant Mechanics.* IOSR J Dent Med Sci. 2014; 13(4): 24-6.
 11. Deswita Y. Perbedaan besar friksi kinetik antara braket Edgewise standar slot .018 dengan slot .022 pada saat pergerakan *sliding* gigi kaninus (Uji laboratoris) [Tesis]. Jakarta: Universitas Indonesia; 2014.
 12. Abd El-Hady NA, Fouda M. *Orthodontic Correction of Rotated Teeth.* [Presentasi] Mansoura University. 18 Jan 2018.
 13. Sjamsudin J, Sjafei A, Narmada IB, Hamid T, Djaharu'ddin I, Ardani IG, dkk. *Buku Ajar Ortodonti II.* Surabaya: Airlangga Press; 2014.
 14. Devereux L, Moles D, Cunningham SJ, McKnight M. *How important are lateral cephalometric radiographs in orthodontic treatment planning?* Am J Orthod Dentofac Orthop. 2011; 139(2): e175-81. DOI: [10.1016/j.ajodo.2010.09.021](https://doi.org/10.1016/j.ajodo.2010.09.021)
 15. Lenza MA, de Carvalho AA, Lenza EB, Lenza M, Torres H, de Souza JB. *Radiographic evaluation of orthodontic treatment by means of four different cephalometric superimposition methods.* Dent Press J Orthod. 2015; 20(3):29-36. DOI: [10.1590/2176-9451.20.3.029-036.oar](https://doi.org/10.1590/2176-9451.20.3.029-036.oar)