

Eksresi Epidermal Growth Factor Receptor pada Karsinoma Duktal Invasif Payudara Triple Negative Hubungannya dengan Ekspresi Ki-67, Besar Tumor, dan Derajat Histologik

Alphania Rahniayu, Imam Susilo

*Departemen Patologi Anatomi, Fakultas Kedokteran Universitas Airlangga
Surabaya*

ABSTRAK

Latar Belakang

Karsinoma duktal invasif payudara (KDIP) dengan fenotip triple negative (ekspresi reseptor hormon dan HER2/neu negatif) memiliki perilaku klinis yang lebih agresif dan pilihan terapi yang lebih terbatas dibandingkan tipe non triple-negative. Epidermal growth factor receptor (EGFR) merupakan famili reseptor ErbB dengan aktivitas tirosin kinase yang meningkat ekspresinya pada beberapa neoplasma. Aktivasi EGFR berlebihan menyebabkan peningkatan aktivitas proliferasi sel tumor.

Tujuan

Untuk menganalisis hubungan antara ekspresi EGFR dengan ekspresi Ki-67, besar tumor, dan derajat histologik pada KDIP triple negative.

Bahan dan Cara

Arsip histopatologi dan imunohistokimia (status reseptor hormon dan HER2/neu) karsinoma payudara selama Januari-Desember 2009 di Departemen Patologi Anatomi RSUD. Dr. Soetomo dikumpulkan. Tujuh belas kasus KDIP triple negative terkumpul berdasarkan kriteria inklusi dan dilakukan pemeriksaan imunohistokimia untuk ekspresi EGFR dan Ki-67. Hubungan antara ekspresi EGFR dengan Ki-67, besar tumor, dan derajat histologik dianalisis secara statistik dengan uji Chi-square.

Hasil

Dari 17 kasus yang diteliti, sebanyak 10 kasus memiliki ekspresi EGFR positif, dan 13 kasus positif terhadap Ki-67. Dari 10 kasus dengan ekspresi EGFR positif, 8 kasus memiliki ekspresi Ki-67 positif, 9 kasus dengan ukuran tumor > 2 cm, dan 7 kasus dengan derajat histologik III. Berdasarkan analisis statistik, tidak didapatkan hubungan yang bermakna antara ekspresi EGFR dengan ekspresi Ki-67, besar tumor, dan derajat histologik KDIP triple negative ($p > 0.05$).

Kesimpulan

Penelitian ini tidak menemukan adanya hubungan yang bermakna antara ekspresi EGFR dengan ekspresi Ki-67, besar tumor, dan derajat histologik KDIP triple negative.

Kata kunci : karsinoma duktal invasif payudara, triple negative, EGFR, Ki-67

ABSTRACT

Background

Triple Negative Invasive ductal carcinoma (IDC) of the breast are characterized by poor clinical outcome. The epidermal growth factor receptor (EGFR) is a receptor tyrosine kinase of the ErbB receptor family which is abnormally activated in many epithelial tumor. The aberrant activation of the EGFR leads to enhanced proliferation and other tumor-promoting activities.

Objective

To analyze the correlation between EGFR expression with Ki-67 expression, tumor size and histologic grading in triple negative IDC.

Material and Methods

Histopathology and immunohistochemical (hormone receptor and HER2/neu status) archives of breast carcinoma between January 2009 and December 2009 at Pathology Department Dr. Soetomo Hospital were retrieved. Seventeen cases of triple negative IDC were collected and analyzed for EGFR and Ki-67 expression by immunohistochemistry. The correlation between EGFR expression with Ki-67 expression, tumor size and histologic grading were investigated.

Results

Ten and 13 out of 17 cases had positive staining for EGFR and Ki-67 respectively. Of 10 cases which overexpressed EGFR, 8, 9, and 7 had positive Ki-67 expression, larger tumor sizes, and higher histological grade respectively. There were no significant association between EGFR expression and Ki-67 expression, tumor size and histopathologic grading based on statistical analysis ($p > 0.05$).

Conclusion

This study found no correlation between EGFR expression with Ki-67 expression, tumor size and histopathologic grading in triple negative IDC.

Keywords : invasive ductal carcinoma of the breast, triple negative, EGFR, Ki-67

PENDAHULUAN

Karsinoma payudara merupakan jenis tumor yang heterogen, dengan karakteristik biologik dan luaran yang bervariasi.¹ Dengan berkembangnya patologi molekuler dikenal subtipe karsinoma payudara *triple-negative* (KPTN), yaitu karsinoma payudara yang tidak mengekspresikan reseptor hormon estrogen (ER) dan progesterone (PR) maupun reseptor HER2/neu pada pemeriksaan imunohistokimia.² Karsinoma payudara *triple-negative* meliputi 15% dari semua karsinoma payudara.² Mayoritas KPTN merupakan tipe histologik karsinoma duktal invasif dengan derajat histologik yang tinggi. Karsinoma tipe ini menjadi perhatian oleh banyak peneliti karena memiliki perilaku klinis yang lebih agresif dan prognosis yang lebih buruk dibandingkan tipe non *triple-negative* serta memiliki pilihan terapi yang lebih terbatas dibandingkan tipe lainnya.^{2,3}

Salah satu perubahan dasar pada sel kanker adalah adanya proliferasi sel yang tidak terkendali. Adanya aktivasi reseptor faktor pertumbuhan (*growth factor receptor*) merupakan salah satu tahap dalam proliferasi sel.⁴ *Epidermal growth factor receptor* (EGFR) sebagai salah satu anggota famili ErbB merupakan reseptor dengan aktivitas intrinsik *tyrosine kinase*. Ikatannya dengan ligan menyebabkan aktivasi jalur transduksi sinyal intrasel, utamanya jalur RAS/MAP kinase yang selanjutnya mengaktifasi faktor transkripsi dalam inti sel, dan pada akhirnya memicu proliferasi sel.^{4,5} Salah satu marker dari proliferasi sel adalah Ki-67. Protein Ki-67 adalah marker molekuler yang berguna untuk menentukan *growth fraction* pada sel tumor selama fase aktif siklus sel. Pemeriksaan imunohistokimia untuk mengukur Ki-67 merupakan metode yang paling sering digunakan untuk mengevaluasi proliferasi sel dan menentukan agresivitas tumor.⁶

Beberapa penelitian menyatakan bahwa ekspresi EGFR meningkat pada KPTN, bervariasi antara 13,8%-60%.^{2,7-9} Adanya peningkatan ekspresi EGFR pada karsinoma payudara dapat menstimulasi proliferasi klonal sel kanker. Kanker dengan proliferasi sel yang tinggi akan mempunyai pertumbuhan tumor yang lebih cepat sehingga berpengaruh pada besar tumor dan derajat histologiknya. Beberapa studi terdahulu banyak meneliti tentang hubungan ekspresi EGFR dengan ekspresi Ki-67, besar tumor dan derajat histologik pada karsinoma

payudara dengan hasil yang berbeda-beda.¹⁰⁻¹⁴ Akan tetapi, studi tentang hubungan ekspresi EGFR dengan ekspresi Ki-67, besar tumor dan derajat histologik pada Karsinoma Duktal Invasif Payudara (KDIP) *triple negative* masih terbatas.^{15,16}

Penelitian ini bertujuan untuk mengungkap peran EGFR terhadap proliferasi sel tumor pada KDIP *triple negative* dengan menganalisis hubungan antara ekspresi EGFR dengan ekspresi Ki-67, besar tumor, dan derajat histologik pada KDIP *triple negative*. Dengan diketahuinya peran EGFR terhadap proliferasi sel KDIP *triple negative* maka diharapkan ekspresi EGFR dapat digunakan sebagai faktor prognosis pada KDIP *triple negative*.

METODE PENELITIAN

Tujuh belas blok parafin diperoleh dari semua penderita karsinoma payudara dengan hasil pemeriksaan imunohistokimia negatif terhadap antibodi ER, PR, dan HER2/neu di Departemen/SMF/Instalasi Patologi Anatomi Fakultas Kedokteran Universitas Airlangga/RSUD. Dr. Soetomo Surabaya selama periode 1 Januari 2009 sampai 31 Desember 2009 dengan kriteria inklusi: (1) pemeriksaan histopatologi dan imunohistokimia dilakukan di laboratorium Patologi Anatomi RSUD Dr. Soetomo Surabaya; (2) secara histopatologi didiagnosis sebagai KDIP; (3) blok parafin masih mempunyai jaringan tumor yang representatif untuk pemeriksaan imunohistokimia; (3) belum pernah dilakukan kemoterapi dan radioterapi sebelumnya (ada data rekam medik). Batasan *triple negative* adalah hasil pemeriksaan imunohistokimia ER dan PR negatif (nilai *cutt off* 10%), serta HER2/neu skor 0 dan +1¹⁷. Derajat histologik ditentukan berdasarkan 'Nottingham Modification of Bloom-Richardson system'. Besar tumor adalah ukuran diameter terbesar tumor yang diperoleh berdasarkan data klinis dalam dokumen medik penderita. Kemudian dilakukan pulasan imunohistokimia dengan antibodi EGFR dan Ki-67 pada seluruh sampel. Masing-masing blok parafin dipotong setebal 4 mikron, kemudian dilakukan deparafinisasi dengan xylol dan alkohol. Pulasan imunohistokimia menggunakan teknik baku streptavidin-biotin dengan antibodi monoklonal EGFR klon E30 (Dako) dengan dilusi 1/50, dan antibodi monoklonal Ki-67 klon SP6 (Biocare) dengan dilusi 1/100. Ekspresi EGFR terlihat pada mem-

bran sel. Ekspresi Ki-67 terlihat sebagai granula coklat pada inti. Ekspresi EGFR dan Ki-67 dihitung dalam pembesaran 400x dengan ekspresi EGFR positif bila tampak berwarna sedang sampai kuat pada membran sel dan/atau sitoplasma pada $\geq 10\%$ sel tumor⁷ dan indeks proliferasi tinggi (ekspresi Ki-67 positif) bila $\geq 20\%$ inti sel terpulas.¹⁷ Untuk pulasan imunohistokimia Ki-67 dilakukan di Laboratorium Patologi Anatomi Fakultas Kedokteran Universitas Gajah Mada/RSU Dr. Sardjito Yogyakarta. Analisis statistik untuk mengetahui hubungan ekspresi EGFR dengan ekspresi Ki-67, besar tumor dan derajat histologik digunakan uji *Chi-square*, dengan batas kemaknaan $p < 0,05$.

HASIL

Selama periode Januari-Desember 2009 di Laboratorium Patologi Anatomi Fakultas Kedokteran Universitas Airlangga/RSUD. Dr. Soetomo terkumpul 39 kasus karsinoma payudara *triple negative*. Dari 39 kasus tersebut hanya 17 kasus yang memenuhi kriteria inklusi.

Hasil pengamatan menunjukkan KDIP *Triple Negative* terbanyak terjadi pada kelompok usia 30-39 tahun yaitu sebesar 7/17 kasus dengan rentang usia penderita antara 32-68 tahun. Mayoritas penderita KDIP *Triple Negative* di RSUD. Dr. Soetomo memiliki ukuran tumor yang besar (>2 cm) sebanyak 14/17 kasus, dengan rata-rata besar tumor 6,6 cm. Sebagian besar kasus KDIP *Triple Negative* memiliki derajat histologik III, yaitu sebanyak 11/17 kasus (Tabel 1)

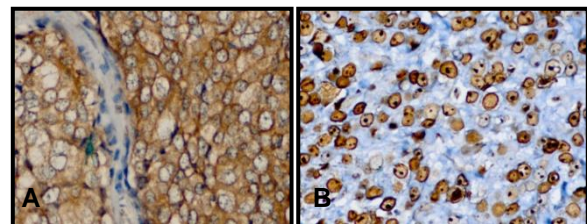
Berdasarkan hasil pemeriksaan imunohistokimia didapatkan 10/17 kasus KDIP *Triple Negative* menunjukkan overekspresi protein EGFR dan 13/17 kasus menunjukkan indeks proliferasi yang tinggi melalui ekspresi Ki-67 yang positif. Delapan dari 13 kasus KDIP *Triple Negative* dengan overekspresi EGFR menunjukkan indeks proliferasi yang tinggi. Sebaliknya, 2/17 kasus KDIP *Triple Negative* tanpa overekspresi EGFR menunjukkan indeks proliferasi yang rendah.

Tabel 1. Karakteristik subjek penelitian

Karakteristik	Jumlah
Usia (tahun)	
30 - 39	7/17
40 - 49	6/17
50 - 59	1/17
60 - 69	3/17
Rata-rata usia: 44,4	
Rentang usia: 32-68	
Besar Tumor (cm)	
≤ 2	3/17
>2	14/17
Rata-rata besar tumor: 6,6	
Rentang besar tumor: 2-20	
Derajat Histologik	
I	1/17
II	5/17
III	11/17

Hasil uji statistik *Chi-square* antara ekspresi EGFR dan Ki-67 didapatkan nilai $\chi^2=0,168$, koefisien Phi=0,099 dengan $p > 0,05$ yang berarti tidak terdapat hubungan bermakna antara ekspresi protein EGFR dengan indeks proliferasi tumor (ekspresi Ki-67).

Ekspresi EGFR positif pada 9 dari 14 kasus KDIP *Triple Negative* dengan besar tumor >2 cm dan ekspresi EGFR negatif pada 2 dari 3 kasus KDIP *Triple Negative* dengan besar tumor ≤ 2 cm. Namun demikian, uji statistik dengan menggunakan *Chi-square Test* mendapatkan nilai $\chi^2=0,977$, dengan $p > 0,05$. Ini berarti tidak terdapat hubungan yang bermakna antara ekspresi protein EGFR dengan besar tumor.



Gambar A. Ekspresi EGFR positif pada membran sel disertai sedikit reaksi pada sitoplasma (Imunohistokimia, 400x).

Gambar B. Ekspresi Ki-67 positif (indeks proliferasi tinggi) pada inti sel (Imunohistokimia, 400x).

Tabel 2. Hubungan antara ekspresi EGFR dengan ekspresi Ki-67, besar tumor, dan derajat histologik

	EGFR		Total (%)	p
	+	-		
Ki-67				0,682
+	8	5	13	
-	2	2	4	
Besar Tumor				0,323
≤ 2 cm	1	2	3	
>2 cm	9	5	14	
Derajat Histologik				0,585
Rendah (I, II)	3	3	6	
Tinggi (III)	7	4	11	
Total	10	7	17	

Hasil pemeriksaan imunohistokimia menunjukkan diantara 10 kasus KDIP *Triple Negative* dengan overekspresi EGFR, sebagian besar merupakan KDIP dengan derajat histologik III. Namun diantara kasus KDIP *Triple Negative* yang tidak mengekspresikan EGFR, lebih banyak juga termasuk dalam derajat histologik III daripada derajat II dan I.

Analisis statistik menggunakan *Chi-square Test* mendapatkan nilai $\chi^2=0,298$, dengan $p>0,05$. Ini berarti tidak terdapat hubungan bermakna antara ekspresi protein EGFR derajat histologik KDIP *Triple Negative*.

DISKUSI

Pada penelitian ini didapatkan rata-rata usia penderita KDIP *triple Negative* 44,4 tahun dengan terbanyak terjadi pada kelompok usia 30-39 tahun yaitu sebesar 7/17. Hal ini sesuai kepustakaan dan penelitian sebelumnya yang menyatakan bahwa karsinoma payudara *triple negative* terjadi lebih sering pada usia muda <50 tahun dengan usia rata-rata 44-45 tahun.^{15,18-20} Selain itu didapatkan mayoritas penderita KDIP *triple negative* dengan besar tumor >2 cm dan dengan derajat histologik yang tinggi/III. Hal ini sesuai dengan kepustakaan yang menyebutkan bahwa karsinoma payudara *triple negative* memiliki gambaran klinis dan patologi yang lebih agresif, seperti rata-rata ukuran tumor yang lebih besar dan derajat histologik yang lebih tinggi.^{2,20} Hasil ini tidak berbeda jauh dengan studi terdahulu oleh Thike AA et al pada 653 kasus karsinoma payudara *triple negative* di Singapura yang menunjukkan 70% kasus dengan besar tumor >2 cm dan 77% kasus dengan derajat histologik III.¹⁶

Pada penelitian ini didapatkan ekspresi EGFR pada 10/17 kasus. Dibandingkan dengan penelitian terdahulu, hasil yang didapatkan pada penelitian ini tidak jauh berbeda. Penelitian oleh Viale G et al mendapatkan ekspresi EGFR pada 57,4% kasus KDIP *triple negative*.¹⁵ Tiga belas kasus KDIP *triple negative* pada penelitian ini menunjukkan ekspresi Ki-67 positif, yang berarti mayoritas kasus memiliki indeks proliferasi yang tinggi. Hasil ini sesuai dengan beberapa studi sebelumnya, dimana 60-79% kasus menunjukkan ekspresi Ki-67 yang tinggi.^{7,21-23}

EGFR tidak mempunyai hubungan yang bermakna secara statistik dengan ekspresi Ki-67 pada KDIP *triple negative*. Hal ini sesuai dengan penelitian terdahulu oleh Viale G et al.¹⁵ Fenomena ini dapat disebabkan karena proliferasi sel sendiri merupakan suatu proses yang kompleks, yang terdiri dari beberapa tahap, mulai dari ikatan *growth factor* dengan reseptornya, aktivasi molekul sinyal transduksi di sitoplasma, aktivasi faktor transkripsi inti, sampai dengan masuknya sel dalam siklus sel dan diakhiri dengan pembelahan sel. Salah satu komponen *checkpoint* siklus sel adalah p53, yang menunjukkan respon molekuler sel terhadap kerusakan DNA sehingga menyebabkan apoptosis. Gen supresor tumor ini adalah molekul efektor *checkpoint* fase G1/S melalui induksi inhibitor siklus sel p21 sehingga menyebabkan berhentinya siklus sel. Selain itu p53 juga merupakan komponen utama pada *checkpoint* fase G2/M. Adanya mutasi gen p53 akan mengakibatkan proliferasi sel tak terkendali.²⁴ Kepustakaan menyebutkan karsinoma payudara *triple negative* mempunyai ekspresi gen maupun protein p53 mutan yang tinggi.²⁰ Beberapa penelitian menyatakan 47,8%-64% karsinoma payudara *triple negative* mengekspresikan protein p53 mutan yang tinggi.^{7,8,17,22-23} BRCA-1 yang merupakan gen supresor tumor memiliki peran penting dalam memperbaiki kerusakan DNA rantai ganda, berkurangnya BRCA-1 akibat mutasi mengakibatkan ketidakstabilan gen sehingga menyebabkan pertumbuhan sel tumor. Karsinoma payudara *triple negative* dikatakan berhubungan dengan mutasi BRCA-1. Mayoritas karsinoma payudara dengan mutasi BRCA-1 memiliki fenotip *triple negative*.²⁰

Pada penelitian ini diketahui ekspresi EGFR tidak mempunyai hubungan yang bermakna dengan besar tumor. Hal ini sesuai

dengan penelitian terdahulu oleh Viale G et al dan Thike AA et al, yang juga menyatakan tidak adanya hubungan antara ekspresi EGFR dengan besar tumor pada KDIP *triple negative*.^{15,16} Tidak terdapatnya hubungan yang bermakna antara ekspresi EGFR dengan besar tumor dapat disebabkan karena pertumbuhan masa tumor oleh proliferasi klonal sel kanker merupakan suatu proses yang kompleks yang dipengaruhi berbagai faktor, tidak hanya oleh *growth factor* dan reseptornya. Berbagai faktor yang mempengaruhi pertumbuhan masa tumor yang selanjutnya menentukan stadium dari suatu tumor antara lain: kinetik pertumbuhan sel tumor dan angiogenesis. Kecepatan pertumbuhan tumor tergantung dari *growth fraction* dan keseimbangan antara produksi sel dan sel yang hilang.²⁴

Penelitian ini tidak menunjukkan ada hubungan yang bermakna antara ekspresi EGFR dengan derajat pada KDIP *triple negative*. Hasil yang diperoleh pada penelitian ini sesuai dengan penelitian terdahulu oleh Viale G.¹⁵ Hal ini ini kemungkinan disebabkan derajat suatu neoplasma merupakan kombinasi antara diferensiasi sitologik (maturitas) dan arsitektur dari sel tumor serta jumlah mitosis sehingga terdapat subjektivitas dalam menentukan derajat yang dapat dievaluasi melalui *interobserver agreement* baik dalam menentukan komponen dari derajat histologik maupun derajat histologik itu sendiri. Faktor teknis seperti metode fiksasi dapat memberikan pengaruh yang bermakna terhadap derajat *observer agreement*. Selain itu, adekuasi sampel dan penentuan mitosis juga berpengaruh.^{1,25}

KESIMPULAN

Penelitian ini tidak menemukan adanya hubungan yang bermakna antara ekspresi EGFR dengan ekspresi Ki-67, besar tumor, dan derajat KDIP *triple negative*.

DAFTAR PUSTAKA

1. Rosen PP. Invasive duct carcinoma: Assessment of prognosis, morphologic prognostic markers, and tumor growth rate. In: Rosen's Breast Pathology. 3rd ed. New York: Lippincot Williams & Wilkins.2008; p 358-95.
2. Dizdar O, Altundag K. Current and emerging treatment options in triple-negative breast cancer. *Oncol Rev.* 2010; 4: 5-13.

3. Akiyama F, Iwase H. Triple negative breast cancer: Clinicopathological characteristics and treatment strategies. *Breast Cancer.* 2009;16: 252-3.
4. Kumar V, Abbas AK and Fausto N. Tissue renewal, repair, and regeneration. In : Robins and Cotran Pathologic basis of disease, 8th ed. Philadelphia: Elsevier Inc. 2010; p 269-342.
5. Sudiana KI. Patobiologi molekuler kanker. Jakarta: Salemba Medika. 2008. hal 53-6
6. Tan PH, Bay BH, Yip G, Selvarajan S, Tan P, Wu J. Immunohistochemical detection of ki-67 in breast cancer correlates with transcriptional regulation of genes related to apoptosis and cell death. *Modern Pathology.* 2005; 18: 374-81.
7. Lerma E, Peiro G, Ramon T, Fernandez S, Martinez D, Pons C, et al. Immunohistochemical heterogeneity of breast carcinomas negative for estrogen receptors, progesteron receptor and HER2/neu. *Modern Pathology.* 2007; 20: 1200-7.
8. Rakha EA, El-Sayed ME, Green AR, Lee AH, Robertson JF, Ellis IO, et al. Prognostic markers in triple-negative breast cancer. *Cancer.* 2006; 109: 25-31.
9. Eralp Y, Derin D, Ozluk Y, Yavuz E, Guney N, Saip P, et al. MAPK Overexpression is associated with anthracycline resistance and increased risk for recurrence in patients with triple-negative breast cancer. *Annals of Oncology.* 2008; 19: 669-74.
10. Wrba F, Reiner A, Ritzinger E, Holzner JH, Reiner G. Expression of EGFR on breast carcinoma in relation to growth fraction, estrogen receptor status and morphological criteria. *An Immunohistochemical Study.* *Pathol Res Pract.* 1988; 183: 25-9.
11. Lewis S, Locker A, Todd JH, Bell JA, Nicholson R, Elston CW, et al. Expression of Epidermal growth factor receptor in breast carcinoma. *J Clin Pathol.* 1990; 43: 385-9.
12. Tsutsui S, Ohno S, Murakami S, Hachitanda Y, Oda S. Prognostic value of epidermal growth factor receptor (EGFR) and its relationship to the estrogen receptor status in 1029 patients with breast cancer. *Breast Cancer Res Treat.* 2002; 71: 67-75.
13. Nieto Y, Nawaz F, Jones RB, Shpall EJ, Nawaz S. Prognostic significance of overexpression and phosphorylation of epidermal growth factor receptor and the

- presence of truncated EGFRvIII in locoregionally advanced breast cancer. *J of Clin. Oncol.* 2007; 25: 4405-13.
14. Magkou C, Nakopoulou L, Zoubouli C, Karali K, Theohari I, Bakarakos P, et al. Expression of the epidermal growth factor receptor (EGFR) and the phosphorylated EGFR in invasive breast carcinomas. *Breast Cancer Res.* 2008; 10:1-15.
 15. Viale G, Rotmensz N, Maisoneuve P, Bottiglieri L, Montagna E, Luini A, et al. Invasive ductal carcinoma of the breast with the "triple-negative" phenotype: Prognostic implications of EGFR immunoreactivity. *Breast Cancer Res Treat.* 2009;116: 317-28.
 16. Tikhe AA, Cheok PY, Jara-Lazaro AR, Tan B, Tan P, Tan PH. Triple-Negative Breast Cancer: Clinicopathological characteristics and relationship with basal-like breast cancer. *Modern Pathology.*2010; 23: 123-33.
 17. Rhee J, Han SW, Oh DY, Kim JH, Im SA, Han W, et al. The Clinicopathologic characteristics and prognostic significance of triple-negativity in node-negative breast cancer. *BMC Cancer.* 2008; 8: 307-14.
 18. Aksoy S, Dizdar O, Harputluoglu H, Altundag K. Demographic, clinical, and pathological characteristics of Turkish triple-negative breast cancer patients: Single Center Experience. *Annals of Oncol.* 2007; 18: 1904-6.
 19. Zhou X, Liu Q. Clinicopathological characters of triple negative breast cancer. *Chin J Cancer Res.* 2010;22:17-20.
 20. Gluz O, Liedtke C, Gottschalk N, Pusztai L, Nitz U, Harbeck N. Triple-negative breast cancer current status and future directions. *Ann of Oncol.* 2009; 20: 1913-27.
 21. Ryden L, Jistrom K, Haglund M, Stal O, Ferno M. Epidermal growth factor receptor and vascular endothelial growth factor receptor 2 are specific biomarkers in triple-negative breast cancer. Result from a controlled randomized trial with long-term follow up. *Breast Cancer Res Treat.* 2010; 120: 491-8.
 22. Masuda H, Masuda N, Kodama Y, Ogawa M, Karita M, Yamamura J, et al. Predictive factors for the effectiveness of neoadjuvant chemotherapy and prognosis in triple-negative breast cancer patients, *Cancer Chemother Pharmacol.* 2010; 67: 911-7.
 23. Lee AJ, Kim KI, Bae JW, Jung YH, An H, Lee ES, et al. Triple negative breast cancer in Korea-Distinct biology with different impact of prognostic factors on survival. *Breast Cancer Res Treat.* 2010;123: 177-87.
 24. Stricker TP, Kumar V. Neoplasia. In: Robins and Cotran Pathologic basis of disease. 8th ed. Philadelphia: Elsevier Inc.2010;p 262-297.
 25. Salisbury J. Molecular Histopathology. In: *Molecular Pathology.* London: Taylor & Francis Ltd. 2002;p 107-115.