

**Laporan Kasus****Adenoma pleomorfik kelenjar saliva pada bayi****Muhammad Fadjar Perkasa, Dewi Kurniawati**Bagian Ilmu Kesehatan Telinga Hidung Tenggorok-Bedah Kepala Leher  
Fakultas Kedokteran Universitas Hasanuddin  
Makassar**ABSTRAK**

**Latar belakang:** Adenoma pleomorfik adalah tumor kelenjar saliva yang paling sering ditemukan, yang merupakan suatu tumor jinak campuran yang terdiri dari sel-sel epitel dan diferensiasi mesenkimal. Adenoma pleomorfik (AP) paling banyak ditemukan pada kelenjar saliva minor yang terdapat pada palatum, kemudian bibir, dasar rongga mulut, lidah, tonsil, faring, daerah retromolar dan rongga hidung. Kasus adenoma pleomorfik pada tonsil sangat jarang ditemukan, insiden AP lebih sering pada wanita dibanding pria dan terjadi pada usia 40-60 tahun, paling banyak pada usia 43-46 tahun. **Tujuan:** Melaporkan satu kasus AP pada tonsil seorang bayi yang berumur 7 bulan yang dilakukan tindakan ekstirpasi tumor trans-oral. **Kasus:** Seorang bayi perempuan umur 7 bulan, berat 6 kg datang dengan keluhan utama mendengkur. Dari alloanamnesis (ibunya) riwayat mendengkur dialami sejak anak berusia 4 bulan, bunyi napas bertambah keras sejalan dengan bertambahnya umur. Pada usia 6 bulan pasien mulai sesak napas terutama saat minum susu, kadang-kadang disertai regurgitasi saat minum susu, tidak ada riwayat demam, kejang dan influenza sebelumnya. Dari pemeriksaan fisis Telinga Hidung Tenggorok (THT) tidak ditemukan kelainan pada pemeriksaan otoskopi dan rinoskopi anterior. Pada pemeriksaan faringoskopi ditemukan massa pada *pole* atas fossa tonsilaris, tonsil T1 di inferior dari massa. Tonsil kiri T1 tenang. Bayi ini didiagnosis tumor tonsil kanan. **Penatalaksanaan:** Dilakukan tindakan ekstirpasi tumor pada rongga mulut. Hasil pemeriksaan histopatologik jaringan tumor setelah tindakan ekstirpasi tumor trans oral adalah adenoma pleomorfik sesuai dengan gambaran makroskopis massa. **Kesimpulan:** Suatu kasus tumor kelenjar saliva, yang sangat jarang terjadi pada anak.

**Kata kunci :** Adenoma pleomorfik, tumor kelenjar saliva, ekstirpasi tumor trans oral.

**ABSTRACT**

**Background:** Pleomorphic adenoma of salivary gland is a benign mixed tumor composed of epithelial cells and mesenchymal differentiation which is very often encountered. Pleomorphic adenomas are most commonly found in minor salivary gland, firstly on the palate then the lips, the base of the mouth, tongue, tonsils, pharynx, retromolar area and nasal cavity. The incidence of pleomorphic adenomas is more frequent in women than men, between 40-60 years old, mostly 43-46 years old. **Purpose:** To report a case of pleomorphic adenoma of the tonsil in a 7 month old baby, who was managed by transoral extirpation. **Case:** A 7 month old baby girl weighing 6 kg, came with chief complain snoring. From alloanamnesis (mother) the history of snoring since the child was 4 months old and her breathing sounds grew louder in line with age. At the age of 6 months the patient became dyspneic, especially when drinking milk, sometimes accompanied by regurgitation. There was no history of fever, seizures nor previous influenza. From ENT examination, there was no abnormalities were found on otoscopy and anterior rhinoscopy examination. Upon faringoscopy examination there was a large mass found in superior pole of the right tonsillar fossa, the tonsil size was T1 inferior to the mass. The left tonsil size was T1. This baby was diagnosed with right tonsillar tumor. **Management:** We performed transoral extirpation. **Conclusion:** Pleomorphic adenoma of salivary gland tumors are rarely occurred in children. After transoral extirpation, he results of histopathological examination of tumor tissue was pleomorphic adenoma corresponding to thr macroscopic description of the masses.

**Key words :** Pleomorfik adenoma, salivary gland tumors, trans oral extirpation.

**Alamat korespondensi:** Muhammad Fadjar Perkasa, e-mail: [dr.fadjar@yahoo.co.id](mailto:dr.fadjar@yahoo.co.id). Dewi Kurniawati, e-mail: [dewikurniawati.edyansyah@gmail.com](mailto:dewikurniawati.edyansyah@gmail.com). Bagian I THT-KL FK UNHAS, Jl. P. Kemerdekaan KM. 11 Tamalanrea-Makassar, 90245, e-mail: [tth\\_fkunhas@yahoo.com](mailto:tth_fkunhas@yahoo.com).

## PENDAHULUAN

Adenoma pleomorfik (AP) adalah tumor kelenjar saliva yang paling sering ditemukan. Adenoma pleomorfik disebut juga tumor jinak campuran, karena tumor ini terdiri dari sel-sel epitel dan differensiasi mesenkimal. Sekitar 90% AP berasal dari tumor kelenjar parotis dan 10% berasal dari kelenjar saliva minor. Adenoma pleomorfik paling banyak ditemukan pada kelenjar saliva minor yang terdapat di palatum kemudian di lapisan dalam bibir, dasar rongga mulut, bagian inferior lidah, frenulum lidah, *pole* atas tonsil (kelenjar Weber), plika tonsilaris anterior, faring, daerah retromolar dan rongga hidung. Insiden AP kelenjar saliva sekitar 3-10% dari neoplasma kepala dan leher. Adenoma pleomorfik paling sering ditemukan pada kelenjar saliva mayor (50%), palatum (42,8%), bibir atas (10,1%), pipi (5,5%), tenggorok (2,5%) dan regio retromolar (0,7%).<sup>1-3</sup>

Adenoma pleomorfik merupakan tumor jinak yang berbentuk oval, berbatas tegas, tidak bergejala, tumbuh lambat sehingga sulit terdiagnosis dan biasanya ditemukan secara kebetulan pada pemeriksaan rutin (pemeriksaan gigi). Jika dibiarkan, tumor ini dapat tumbuh sampai diameternya beberapa sentimeter.<sup>4,5</sup> Tumor tonsil dapat menimbulkan gejala yang umum seperti kesulitan mengunyah, kesulitan menelan seperti disfagia, merasa ada benda asing, odinofagi dan bisa terjadi regurgitasi pada bayi dan anak. Penatalaksanaan AP tonsil adalah pembedahan dengan ekstirpasi trans oral.<sup>2,6</sup>

Kasus AP pada tonsil sangat jarang ditemukan, insiden AP lebih sering pada wanita dibanding pria dan terjadi pada usia 40 - 60 tahun paling banyak pada usia 43-46 tahun. Tumor kelenjar saliva sangat jarang terjadi pada anak-anak.<sup>1,2</sup> Berikut ini akan dilaporkan satu kasus AP pada *pole* atas fossa tonsilaris pada seorang bayi yang berumur 7 bulan.

Tujuan dari kasus ini adalah melaporkan satu kasus AP kelenjar saliva pada seorang bayi berumur 7 bulan yang kami lakukan tindakan ekstirpasi tumor trans-oral.

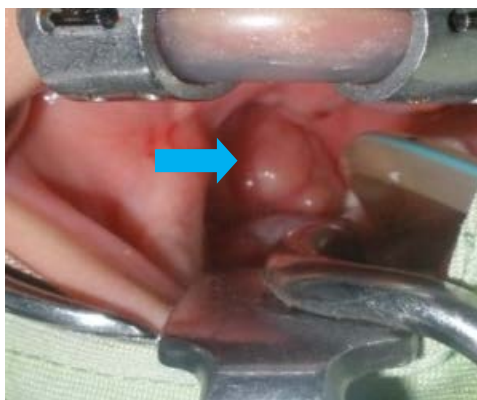## LAPORAN KASUS

Seorang bayi perempuan, umur 7 bulan, berat badan 6 kg, masuk rumah sakit dengan keluhan utama mendengkur. Dari alloanamnesis (ibunya) didapat keterangan mendengkur dialami sejak anak berusia 4 bulan, bunyi napas bertambah keras sejalan dengan pertambahan umur. Pada usia 6 bulan pasien mulai sesak napas terutama saat minum susu. Riwayat penyakit saat ini penderita kadang-kadang muntah disertai regurgitasi bila minum susu, riwayat demam dan influenza tidak ada. Riwayat kejang tidak ada. Tidak ada keluhan pada telinga dan hidung.

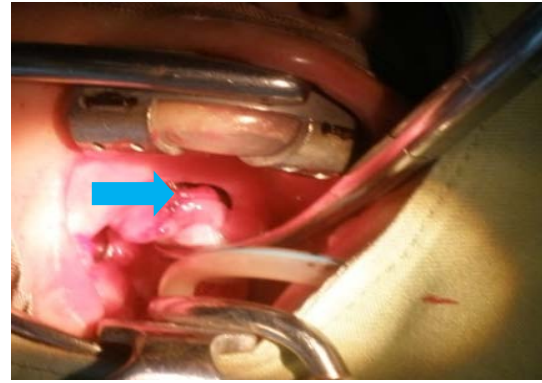
Riwayat prenatal: ibu si bayi riwayat menderita demam tifoid dan malaria pada usia kehamilan sekitar 24-28 minggu dan dirawat di rumah sakit selama 1 minggu, riwayat minum obat selama 3 bulan yaitu antibiotik (salah satunya amoksisilin) dan vitamin. Riwayat perinatal: lahir dengan

seksio Caesar karena ketuban pecah dini. BB lahir : 3,3 kg, bayi menangis spontan saat lahir. Riwayat pengobatan: berobat dengan keluhan yang sama sejak berumur 4 bulan. Riwayat keluarga: tidak ada yang menderita tumor. Pada pemeriksaan fisis bayi dalam keadaan umum sakit sedang/gizi kurang/kesadaran baik, inspeksi dan palpasi tidak tampak dan tidak teraba pembesaran kelenjar limfe regional pada kedua sisi leher, pada pemeriksaan faringoskopi didapatkan mukosa kavum oris kesan normal, pada tonsil kanan terdapat massa pada *pole* atas fossa tonsilaris dengan pembesaran tonsil T1 di inferior dari massa, sedangkan tonsil kiri dengan pembesaran T1, tenang. Hasil pemeriksaan laboratorium dan foto toraks dalam batas normal.

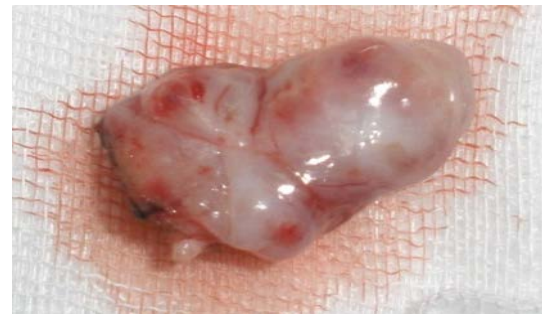Tindakan selanjutnya dilakukan ekstirpasi tumor trans-oral dengan anestesi umum. Dilakukan insisi 2 mm pada tepi arkus anterior mulai *pole* atas sampai setinggi batas bawah tumor, diseksi tumor dari perlengketan di fossa tonsilaris, tumor dapat dikeluarkan in toto, tampak tumor permukaannya licin, tidak mudah berdarah, konsistensi kenyal, ukuran 2x1x0,5 cm.



**Gambar 1.** Inspeksi tumor sesaat sebelum operasi.



**Gambar 2.** Saat dilakukan ekstirpasi tumor.



**Gambar 3.** Tampak tumor intoto dengan ukuran 2x1x0,5 cm.

Pascaoperasi anak dalam keadaan baik, dengan pemberian antibiotik dan analgetik selama rawat inap. Anak dipulangkan hari ke-3, kemudian datang kontrol di poli rawat jalan dengan keadaan baik dan sudah tidak lagi tidur mendengkur, sesak atau regurgitasi. Anak kuat minum. Tampak mukosa orofaring normal dan hasil pemeriksaan patologi anatomi adenoma pleomorfik.

## DISKUSI

Adenoma pleomorfik pada *pole* atas fossa tonsilaris adalah tumor jinak kelenjar saliva yang sangat jarang ditemukan. Berdasarkan literatur, di Inggris sampai saat ini hanya ditemukan lima kasus adenoma pleomorfik tonsil. Tiga kasus dilaporkan oleh

Eveson (1985) dan dua kasus dilaporkan oleh Issacson (1983).<sup>2</sup> Eveson dalam Pothula et al<sup>2</sup> melaporkan insiden tumor kelenjar saliva minor menjadi ganas atau berpotensi menjadi ganas sekitar 46% sementara Issacson melaporkan insiden 201 tumor intra oral menjadi ganas hanya 27,5%. Nagler dalam Pothula et al<sup>2</sup> menemukan insiden tumor kelenjar minor sekitar 50,8% di antaranya terdapat 41,7% AP. Adenoma pleomorfik kelenjar saliva sangat jarang terjadi pada anak-anak. Dhanuthai dalam Dalati et al<sup>1</sup> melaporkan kasus pertama AP intra oral di palatum pada anak usia 13 tahun. Jorge dalam Dalati et al<sup>1</sup> melaporkan lima kasus AP intraoral pada usia di bawah 18 tahun. Berdasarkan referensi, kasus adenoma pleomorfik kongenital pada nasofaring pertama kali dilaporkan oleh Har-EL dalam Cohen et al,<sup>7</sup> kemudian Dehner yang dikutip Cohen et al<sup>7</sup> memperkenalkan istilah *salivary gland anlage tumor* (SGAT) yang juga merupakan adenoma pleomorfik kongenital pada nasofaring, Dehner melaporkan 9 kasus SGAT pada bayi.<sup>7</sup>

Etiologi neoplasma kelenjar saliva, seperti jenis tumor-tumor lainnya masih belum diketahui, namun beberapa kepustakaan mengatakan bahwa faktor lingkungan seperti radiasi, virus, diet, dan pajanan pekerjaan dapat meningkatkan risiko terjadinya tumor-tumor kelenjar saliva.<sup>6,8</sup> Penyebab utama gangguan pada kelenjar saliva umumnya disebabkan oleh adanya hambatan aliran saliva yang biasanya terjadi karena sumbatan duktus. Adenoma pleomorfik secara umum di-

sebabkan oleh sumbatan, tetapi predisposisi terjadinya dapat dihubungkan dengan rokok dan terpapar radiasi.<sup>1</sup>

Telah dilaporkan suatu kasus tumor tonsil kanan pada bayi perempuan berumur 7 bulan, berat badan 6 kg. Dari alloanamnesis, keluhan mendengkur telah dialami sejak berumur 4 bulan, bunyi napas tambah keras sejalan dengan pertambahan umur begitu pula gejala-gejala lain bermunculan dan bertambah berat sejak usia 6 bulan; sesak napas saat minum susu, regurgitasi dan kadang-kadang muntah. Riwayat prenatal didapatkan ibunya menderita demam tifoid dan malaria pada usia kehamilan 24-28 minggu dengan meminum obat antibiotik dan vitamin selama 3 bulan. Pemeriksaan faringskopi ditemukan massa pada *pole* atas fossa tonsilaris kanan dengan permukaan licin, berbatas tegas, di inferior massa terdapat tonsil T1.

Berdasarkan anamnesis dan pemeriksaan fisis, maka ditegakkan diagnosis sementara pada kasus ini adalah tumor jinak tonsil, kemudian dilakukan penatalaksanaan ekstirpasi tumor trans-oral. Pada AP tonsil, gejala yang paling sering berupa adanya pembesaran tonsil unilateral, dengan bentuk bulat atau oval, permukaan licin dan konsistensi lunak, kenyal sampai keras. Kadang memberi gejala pada tuba Eustachius oleh karena penekanan tumor. Bila tumbuh membesar ke arah medial dan superior maka timbul gejala rasa mengganjal, gangguan menelan, regurgitasi dan sesak napas. Bila terjadi ulserasi pada permukaan tumor dapat timbul rasa sakit dan perdarahan.<sup>3,5</sup>

Hasil pemeriksaan histopatologik jaringan tumor pada kasus ini adalah adenoma pleomorfik sesuai dengan gambaran makroskopis massa. Adenoma pleomorfik secara makroskopik merupakan massa tumor yang berbatas jelas, bentuk bulat atau oval dan permukaan licin. Ukuran penampang tumor kira-kira 2-5 cm, tetapi dapat dijumpai ukuran yang jauh lebih besar, pernah dilaporkan ukuran diameter tumor 50 cm dengan berat mencapai 6 kg. Bila dipotong, tumor berwarna putih abu-abu atau kekuning-kuningan. Jarang ditemukan pembentukan kista atau perdarahan.<sup>4</sup> Tumor ini mempunyai pseudo-kapsul yang tebal maupun kontinuitasnya bervariasi. Pada tempat tertentu di mana kontinuitas kapsul tidak sempurna bisa ada nodul yang tumbuh keluar dari permukaan tumor.<sup>9</sup>

Gambaran mikroskopik AP yang didapatkan dari pemeriksaan aspirasi jarum halus telah dikenal secara luas dan diakui sebagai suatu teknik yang akurat dalam menegakkan diagnosis neoplasma kelenjar saliva. Secara histologik, AP berasal dari bagian distal duktus kelenjar saliva, termasuk *intercalated duct* dan *acini*. Adanya campuran komponen epitelial, myoepitelial dan stromal ditunjukkan oleh sebutannya sebagai tumor jinak campuran. Salah satu dari komponen tersebut dapat ditemukan lebih banyak dari yang lainnya, tetapi ketiga komponen tersebut harus ada untuk menegakkan diagnosis.<sup>6,9</sup>

Secara klinik, AP kelenjar saliva memiliki karakteristik sebagai suatu massa dengan

pertumbuhan lambat, tidak nyeri. Gambaran klinisnya tergantung pada tempat asalnya dan lokasi yang paling sering adalah kelenjar parotis kemudian palatum dan jarang pada tonsil.<sup>4,6</sup>

Pemeriksaan penunjang lain yang dapat dilakukan yaitu sialografi dan *CT Scan*. Pemeriksaan sialografi bermanfaat untuk mengeliminasi suatu infeksi atau obstruksi saluran kelenjar. Pemeriksaan *CT Scan* bermanfaat untuk mengetahui lokasi dan perluasan tumor.<sup>9</sup>

Penanganan AP yang paling baik adalah tindakan pembedahan, jaringan tumor harus diangkat secara keseluruhan sampai batas jaringan yang bebas tumor, oleh karena bagian-bagian tumor yang tertinggal mudah menimbulkan kekambuhan atau berubah jadi ganas.<sup>9</sup> Tonsilektomi merupakan suatu tindakan diagnostik dan juga bentuk utama terapi AP tonsil.<sup>2</sup> Pada kasus ini dilakukan penatalaksanaan dengan ekstirpasi tumor trans-oral, saat pembedahan tumor mudah dilepaskan dan tidak ada bagian tumor yang tertinggal, tumor keluar secara *in toto*. Tindakan ekstirpasi tumor trans-oral pada kasus ini, selain untuk menegakkan diagnosis, sekaligus juga sebagai terapi kausal.

Pascaoperasi keadaan umum penderita baik, tidak ditemukan tanda-tanda perdarahan dan sesak napas, tidak terjadi lagi regurgitasi serta muntah pada saat minum susu sehingga si bayi kuat minum susu lagi ini disebabkan oleh tumor yang menghalangi di daerah orofaring telah diekstirpasi. Penderita kemudian dipulangkan hari kedua pascaoperasi,

kemudian dilakukan kontrol rawat jalan pada hari kelima dimana keadaan penderita semakin membaik terlihat dari keadaan orofaring tidak ditemukan massa di fossa tonsilaris kanan atas. Selanjutnya pasien kontrol di Rumah Sakit Masamba dengan hasil perkembangan yang baik, tidak ada keluhan. Hasil pemantauan terakhir, saat ini si anak telah berumur 1 tahun 2 bulan, berat badan 10 kg, sudah bisa berjalan, dapat berkomunikasi, perkembangan sesuai dengan usianya. Hasil pemeriksaan faringoskopinya kesan normal, ukuran tonsil T1/T1, luka operasi pada *pole* atas fossa tonsilaris kanan sudah sembuh.

Meskipun AP adalah suatu tumor jinak, tetapi memiliki kemampuan untuk kambuh dan mengalami perubahan menjadi ganas. Prognosis AP adalah sangat baik dengan angka ketidak-kambuhan 96%. Walaupun radioterapi tidak diindikasikan pada penanganan tumor kelenjar saliva jinak, tetapi kadang-kadang harus digunakan untuk mengontrol AP rekuren. Apabila AP telah berubah menjadi ganas, maka dianjurkan radioterapi atau kombinasi pembedahan dan radioterapi sebagai terapi paliatif.<sup>9</sup>

Dari kasus diatas dapat disimpulkan bahwa tumor kelenjar saliva adalah jenis tumor yang sangat jarang terjadi pada anak-anak. Pada kasus ini, kami dapatkan hasil

pemeriksaan histopatologik jaringan tumor setelah tindakan ekstirpasi tumor trans-oral pada bayi tersebut adalah adenoma pleomorfik sesuai dengan gambaran makroskopis massa.

## DAFTAR PUSTAKA

1. Dalati T, Hussein MR. Juvenile pleomorphic adenoma of the cheek : A case report and review of literature. *Diagn Pathol* 2009; 4:32. Available from: <http://www.diagnosticpathology.org>. Accessed on March 6, 2010.
2. Pothula BV, Mathews J, Kent. Pleomorphic adenoma of the tonsil, *Australian J Oto Laryngol* 2003. Accessed on March 2010. <http://www.asohns.org.au>
3. Mahore MN, Kher M, Jagtap P, Kumar V. Pleomorphic adenoma of the tonsil. *Indian J Otolaryngol Surg* 2008; 33(1): 45.
4. Ballenger JJ. Penyakit telinga, hidung, tenggorok, kepala dan leher. Edisi ke-13. Jilid satu. Jakarta: Binarupa Aksara, 1994. h. 328-45
5. Hakeem AH, Hazarika B, Pradhan SA, Kannan R. Primary pleomorphic adenoma of minor salivary gland in the parapharyngeal space. *World J Surg Oncol* 2009; 12(7):85.
6. Hanna EY, Lee S, Fan CY, Suen JY. Benign neoplasms of the salivary glands. In: Cummings CW. *Otolaryngology head & neck surgery*. 4th ed. Philadelphia: Elsevier Mosby; 2005:1348-75
7. Cohen EG, Yoder M, Thomas RM. Congenital salivary gland anlage tumor of the nasopharynx, *Pediatrics* 2003; 112(1):e66-9.
8. Oh YS, Eisele DW. Salivary gland neoplasms. In: Bailey BJ, Johnson JT. *Head & neck surgery-otolaryngology*. 4th ed. Philadelphia: Lippincott Williams and Wilkins; 2006: 1515-48
9. Fidelia YSB. Salivary gland. In: Lalwani AK. *Current diagnosis & treatment in otolaryngology-head & neck surgery*. New York: McGraw Hill; 2008: 294-310.