

PENGARUH PEMBERIAN KOMBINASI JAHE MERAH, BAWANG PUTIH, APEL, LEMON DAN MADU TERHADAP KADAR KOLESTEROL TOTAL DAN HISTOPATOLOGIS PEMBULUH DARAH AORTA JANTUNG TIKUS PUTIH JANTAN

Ifora²⁾, Surya Dharma¹⁾, Diken Maywidia Darma²⁾

¹⁾Fakultas Farmasi Universitas Andalas

²⁾Sekolah Tinggi Ilmu Farmasi (STIFARM) Padang

Email: diken2094@gmail.com

ABSTRACT

Study of the effect of red ginger (*Zingiber officinale* Roscoe), garlic (*Allium sativum* L.), apple (*Malus domestica* Borkh.), Lemon (*Citrus limon* (L.) Osbeck and honey have been carried out on total cholesterol levels by using the tool *Easy Touch GCHb* and histopathologic examination aorta in male rats. The combination dosage were given orally for 28 days with a dose of red ginger 0.162 g / 200 g, garlic 0.09 g / 200 g, apples 1.8 g / 200 g, lemon 50 mL / 200 g, and the honey of 1.8 g / 200 g. The data were analyzed by one-way ANOVA followed by Duncan test. The results showed a decrease in total cholesterol levels may affect histopathologic aorta is extensive aortic lumen of blood vessels and blood vessel damage scores were significant ($P < 0.05$), which means the provision of a combination of red ginger (*Zingiber officinale* Roscoe), garlic (*Allium sativum* L.), apple (*Malus domestica* Borkh.), lemon (*Citrus limon* (L.) Osbeck and honey can lower total cholesterol and improve lumen area and lower scores damage to the blood vessels.

Keywords : Red Ginger, Garlic, Apple, Lemon, Honey, Cholesterol.

ABSTRAK

Penelitian pengaruh pemberian jahe merah (*Zingiber officinale* Roscoe), bawang putih (*Allium sativum* L.), apel (*Malus domestica* Borkh.), lemon (*Citrus limon* (L.) Osbeck dan madu telah dilakukan terhadap kadar kolesterol total dengan menggunakan alat *Easy Touch GCHb* dan pengujian histopatologis pembuluh darah aorta pada tikus putih jantan. Kombinasi sediaan diberikan secara oral selama 28 hari dengan dosis jahe merah 0,162 g/200 g BB, bawang putih 0,09 g/200 g BB, apel 1,8 g/200 g BB, lemon 50 mL/200 g BB, dan madu 1,8 g/200 g BB. Data hasil penelitian dianalisis dengan ANOVA satu arah dan dilanjutkan dengan uji Duncan. Hasil penelitian menunjukkan penurunan pada kadar kolesterol total dan dapat mempengaruhi gambaran histopatologis pembuluh darah aorta yaitu luas lumen pembuluh darah aorta dan skor kerusakan pembuluh darah secara signifikan ($P < 0,05$) yang berarti pemberian kombinasi jahe merah (*Zingiber officinale* Roscoe), bawang putih (*Allium sativum* L.), apel (*Malus domestica* Borkh.), lemon (*Citrus limon* (L.) Osbeck dan madu dapat menurunkan kadar kolesterol total dan memperbaiki luas lumen serta menurunkan skor kerusakan pada pembuluh darah.

Kata Kunci : Jahe Merah, Bawang Putih, Apel, Lemon, Madu, Kolesterol.

PENDAHULUAN

Penyakit kardiovaskuler merupakan penyebab kematian utama di dunia. Pada tahun 2008 diperkirakan 17,3 juta kematian disebabkan oleh penyakit kardiovaskular lebih dari 3 juta kematian tersebut terjadi sebelum usia 60 tahun dan seharusnya dapat dicegah. Kematian disebabkan oleh penyakit kardiovaskular teruma penyakit jantung koroner, stroke, angina pektoris dan aterosklerosis diperkirakan akan terus meningkat mencapai 23,3 juta kematian pada tahun

2030 (Kementerian Kesehatan Republik Indonesia, 2014).

Aterosklerosis adalah deposit plak yang mengandung kolesterol, lemak, jaringan fibrosa, kolagen, kalsium, debris selular dan kapiler yang terbentuk dalam tunika intima dan tunika media arteri besar dan sedang. Aterosklerosis juga dapat diartikan sebagai kekakuan arteri karena timbunan lemak (plak) di dalam lapisan tunika intima pembuluh darah, plak ini dapat menyebabkan lumen pembuluh darah menjadi sempit sehingga aliran

darah kurang lancar, plak pada dinding pembuluh darah yang dapat memudahkan pembentukan bekuan darah. Bekuan darah ini menyumbat pembuluh darah secara total dan akan menyebabkan aterosklerosis (Price & Wilson, 1994).

Angina pectoris adalah sindroma klinik yang dinyatakan oleh nyeri dada mendadak atau paroksimal diikuti episode hipoksia sementara dalam miokardium yang secara khas merosot dalam waktu singkat, sehingga menyebabkan nekrosis miokardium (Robbins & Kumar, 1995). Salah satu faktor terjadinya penyakit jantung koroner (PJK) adalah hiperkolesterolemia yaitu kondisi dimana tingginya kadar kolesterol di dalam darah. Kadar kolesterol darah yang tinggi akan berkontribusi memicu timbulnya aterosklerosis (Anies, 2015).

Diperkirakan 80 % penduduk dunia masih menggunakan pengobatan tradisional termasuk penggunaan obat yang berasal dari tanaman obat yang sudah lama dikenal yaitu jahe merah, bawang putih, apel, lemon dan madu (Mantiri *et al.*, 2013). Jahe merah mengandung senyawa *volatile* dan *non volatile*. Senyawa *volatile* terdiri dari berbagai senyawa terpenoid. Senyawa *non volatile* terdiri dari senyawa-senyawa flavonoid dan polifenol yang mempunyai aktivitas antioksidan tinggi untuk mencegah adanya radikal bebas dalam tubuh (Supriyanti, 2015). Pada penelitian sebelumnya diketahui bahwa pemberian jahe merah dapat menurunkan kadar kolesterol LDL secara signifikan pada penderita dislipidemia (Hapsari & Rahayuningsih, 2014).

Bawang putih sudah lama digunakan sebagai penyedap rasa dan mempunyai keuntungan dalam mencegah dan mengobati berbagai penyakit. Bawang putih merupakan suatu obat herbal karena kemampuannya dalam merelaksasikan otot polos pembuluh darah. Bawang putih berguna untuk antioksidan, antikanker, antiradang, penurunan tekanan darah, menurunkan kolesterol darah, mengatasi

depresi, meningkatkan energi (Rivlin *et al.*, 2006). Bawang putih mengandung *allin* yang dapat meningkatkan sintesis HDL dan memperlambat sintesis endogen kolesterol (Manganti, 2015). Ada pula penelitian yang menemukan bahwa mengkonsumsi bawang putih secara teratur sekitar 2–3 siung setiap hari dapat membantu mencegah serangan jantung dan membantu mengecilkan sumbatan pada arteri jantung sehingga meminimalkan terjadi serangan jantung (Untari, 2010).

Buah apel banyak disukai karena rasanya yang khas. Berdasarkan penelitian dalam satu buah apel diyakini memiliki banyak kandungan vitamin mineral yang sangat diperlukan bagi tubuh. Buah apel juga mengandung tanin, flavonoid, asam *D-glucaric* untuk melawan radikal bebas yang berasal dari polusi lingkungan disekitar, juga berfungsi menekan jumlah kolesterol jahat (LDL) yang dapat menyebabkan penyumbatan pembuluh darah (Yohana & Yovita, 2012).

Lemon merupakan buah yang tersedia setiap tahun, namun produksinya ketika musim semi dan musim panas. Lemon (*citrus limon*) mengandung vitamin C yang tinggi, sumber serat dan mengandung bioflavonoid yang beraktivitas sebagai antiinflamasi, antioksidan yang membantu mencegah penyakit kanker (Afrianti, 2010).

Madu merupakan pemanis alternatif yang paling aman, yang telah dibuktikan oleh beberapa penelitian yang dapat menurunkan kadar glukosa darah. Madu mengandung vitamin A, C, E, asam organik, fenol dan flavonoid yang berfungsi sebagai antioksidan serta penangkap radikal bebas (Fajrilah *et al.*, 2013).

Di pasaran ke empat tanaman dikombinasikan menjadi satu produk obat herbal yang telah digunakan oleh masyarakat. Akan tetapi, aktivitas penurunan kolesterol dari produk tersebut secara ilmiah belum pernah dilakukan. Oleh karena itu, peneliti tertarik melakukan penelitian mengenai pengaruh

pemberian kombinasi jahe merah, bawang putih, apel, lemon dan madu terhadap kadar kolesterol total dan histopatologis pembuluh darah aorta jantung pada tikus putih jantan.

METODE PENELITIAN

Alat

Alat- alat yang digunakan, *juicer* (Philips), kompor (Rinnai), panci, perasan lemon (Lion star) alat potong (pisau), wadah sampel, lemari pendingin (Sharp), *strip test* kolesterol (*Easy Touch® GCHb*), alat test kolesterol (*Easy Touch® GCHb*), timbangan analitik (Ohaus), timbangan hewan (kern), kandang hewan, jarum oral (Terumo), spatel (Meiden), *beaker glass* (Iwaki), pipet tetes (Iwaki), gelas ukur (Iwaki) alat-alat bedah gunting (Ideal), pinset steril, kapas, kaca arloji, *cover glass*, kaca objek (Sail Brand), inkubator, *rotary microtom* (Thermo), mikroskop (Olympus BX 51. DP2- BSW DP 20).

Bahan

Bahan yang digunakan adalah tikus putih jantan, jahe merah, bawang putih, apel, lemon, madu, makanan standar tikus (pellet) (PT Dinamik Multi Sukses), makanan lemak tinggi (MLT) terbuat dari lemak sapi, pellet (PT Dinamik Multi Sukses), telur ayam, NaCl fisiologis 0.9 % (PT Widatra Bhakti), alkohol 70 % (Brataco), alkohol 80 % (Brataco), alkohol 96 % (Brataco), formalin 10 % (Brataco), pewarna *Haematoxyllin* (SPI-Chem), *Eosin* (TheSCIENCECompany), *xylol* (Merck), *Mayer's albumin* (DiaSys), parafin (Merck), dan perekat *etellan* (Merck).

Cara Kerja

Pengambilan Sampel

Sampel jahe merah dari kebun daerah Alahan Panjang, Sumatera Barat. Sampel bawang putih dari kebun daerah Alahan Panjang, Sumatera Barat. sampel apel dari Basko Grand Mall, Padang, Sumatera Barat. Sampel lemon dari Basko Grand Mall, Padang, Sumatera Barat. Sampel

madu didapat dari hutan daerah Tapan, Pesisir Selatan.

Identifikasi Tanaman

Identifikasi tanaman jahe merah (*Zingiber officinale roscoe*), bawang putih (*Allium sativum* L.) dilakukan di Herbarium Laboratorium Jurusan Biologi Fakultas Matematika dan Ilmu Pengetahuan Alam (FMIPA) Universitas Andalas (UNAND), Padang, Sumatera Barat.

Persiapan Hewan Percobaan

Dalam penelitian ini digunakan tikus putih jantan berumur 2-3 bulan dengan berat badan \pm 200-300 g sebanyak 30 ekor. Dibagi dalam tiga kelompok besar, dengan masing-masing kelompok terdiri dari 10 ekor tikus putih jantan. Hewan percobaan diaklimatisasi terlebih dahulu selama satu minggu. Dilakukan penimbangan berat badan sebelum dan sesudah satu minggu diaklimatisasi serta dicek kolesterol dari hewan percobaan sebelum perlakuan diberikan. Setelah perlakuan selama 28 hari, kolesterol hewan dicek kembali pada hari ke 29 kemudian hewan percobaan dikorbkan dengan cara didiskolasi lehernya kemudian dilakukan operasi sayatan memanjang pada bagian garis tengah perut sampai dada, lalu isi rongga perut dipindahkan ke bagian kanan dengan menggunakan segumpal kapas sehingga pembuluh aorta dapat terlihat jelas. Pembuluh aorta diambil digunakan untuk pemeriksaan plak kolesterol.

Perencanaan Dosis

Dosis yang digunakan dari jahe merah, bawang putih, cuka anggur dan madu merupakan hasil konversi dosis pemakaian dari manusia untuk tikus. Jahe merah pemakaian manusia 9 g (Justina *et al.*, 2010) konversikan ke tikus 0,162 g/200 g BB. Bawang putih pemakaian manusia 5 (Irena, 2015) konversikan ke tikus 0,09 g/200 g BB. Apel pemakaian manusia 100 g (Ramayulis, 2015), konversikan ke tikus 1,8 g/200 g

BB.Lemon pemakaian manusia 50 mL (Stevani, 2013). Konversikan ke tikus 0,9 mL/ 200 g BB. Madu pemakaian manusia 100 g, konversikan ke tikus 1,8 g/200 g BB.

Pembuatan Sediaan Uji

Jahe merah segar dicuci dan dibersihkan dari kulitnya lalu dirajang dan ditimbang sebanyak 100 g kemudian dipisahkan sari dan ampasnya menggunakan juicer dan diukur sari dengan gelas ukur, didapatkan volumenya 24 mL. Lalu dipanaskan pada suhu 40-50° C selama 15 menit.

Bawang putih dicuci dan dibersihkan dari kulitnya dan ditimbang sebanyak 100 g lalu dipisahkan sari dan ampasnya menggunakan juicer dan diukur sari dengan gelas ukur, didapatkan volumenya 37 mL. Lalu dipanaskan pada suhu 40-50° C selama 15 menit.

Apel dibersihkan lalu ditimbang sebanyak 100 g lalu dipisahkan sari dan ampasnya menggunakan *juicer* dan diukur sari dengan gelas ukur, didapatkan volumenya 75 mL. Lemon ditimbang 100 g dicuci dan dipotong lalu diperas dan diukur sari dengan gelas ukur, didapatkan volumenya 50 mL. Madu ditimbang sebanyak 18 g dan ditambahkan air minum 10 mL. Semua sediaan dicampurkan saat akan diberikan kepada hewan percobaan.

Pembuatan Makanan Lemak Tinggi

Makanan lemak tinggi dibuat dengan cara lemak sapi dipanaskan hingga mencair, ditambahkan makanan standar burung puyuh diaduk sampai merata, kemudian ditambahkan kuning telur ayam sampai permukaan lemak tinggi ini tertutupi homogen (Vogel, 2002).

Mengukur kadar kolesterol total

Pengukuran kadar kolesterol total pada hewan percobaan dilakukan satu hari setelah aklimatisasi, kemudian diberikan campuran sediaan selama 28 hari. Pada hari ke-29 dilakukan lagi pengecekan kadar kolesterol total. Pengukuran

dilakukan menggunakan alat *Easy Touch GCHb*. Selanjutnya hewan percobaan dikorbankan dengan cara didislokasi lehernya kemudian lakukan operasi sayatan memanjang pada bagian garis tengah perut sampai dada, lalu isi rongga perut dipindahkan kebagian kanan dengan menggunakan segumpal kapas sehingga jantung dapat terlihat jelas, kemudian organ jantung dipotong, dipisahkan dari jaringan ikat dengan menggunakan pinset lalu ditimbang. Organ jantung yang diambil digunakan untuk pemeriksaan lesi aterosklerosis.

Pemeriksaan Lesi Aterosklerosis Pada Aorta Jantung Tikus Putih Jantan

a. Pembuatan preparat histopatologi (Leeson, *et al.*, 1989)
 Pembuatan preparat histopatologi dengan menggunakan metoda paraffin, yaitu organ jantung diambil dari burung puyuh yang dibedah dicuci terlebih dahulu dengan larutan NaCl Fisiologis 0,9%, fiksasi dengan larutan formalin 10% selama 48 jam. Dehidrasi secara berurutan dengan alkohol bertingkat 70 %; 80 %; 96 %i, masing-masing selama 1 jam lalu lakukan proses *clearing* dengan *xylol* sebanyak 2 kali, masing-masing selama 1 jam. Infiltrasi kedalam parafin cair selama 1 jam dan inkubasi selama 3,5 jam dalam inkubator pada suhu 56-60°C selanjutnya lakukan proses *embedding* yaitu menanamkan jaringan ke dalam cetakan dengan media paraffin murni. Jaringan yang telah ditanam dibuat balok pada kayu kemudian potong dengan menggunakan *rotary mikrotom* setebal 5 µm. Letakan dikaca objek yang sebelumnya telah diberi perekat *mayer's albumin* (putih telur dan *glycerin*), kemudian kering anginkan, potongan pada kaca objek ini diletakan pada waterbath yang berisi air pada suhu maksimum 40°C.

- b. Pewarnaan preparat dengan zat warna *Haematoxyllin-Eosin* (Leeson, *et al.*, 1989)

Sayatan yang telah dilekatkan pada kaca objek dideparafinisasi dengan *xylol* sebanyak 2 kali selama 5 menit, lalu dehidrasi dengan alkohol bertingkat 96 %; 80 %; 70 % masing-masing selama 2 menit cuci dengan air mengalir. Diwarnai dengan *Haematoxyllin* selama 2 menit lalu cuci dengan air mengalir sampai bersih. Lalu warnai dengan *Eosin* selama 5 menit. Didehidrasi dengan alkohol bertingkat 70 %; 80 %; 96% masing-masing selama 2 menit selanjutnya clearing dengan menggunakan *xylol* sebanyak 2 kali, masing-masing selama 2 menit setelah itu dikering anginkan. Lakukan proses *mounting* yaitu dengan memberikan perekat etellan pada preparat dan menutupnya dengan *cover glass* amati dibawah mikroskop.

- c. Pemeriksaan lesi aterosklerosis

- Tebal dinding aorta
Tebal dinding aorta diukur pada 6 titik yang dapat mewakili tebal dinding aorta secara keseluruhan kemudian dirata-ratakan.
- Pemeriksaan diameter lumen aorta
Diameter aorta diukur pada 3 titik yang dapat mewakili diameter aorta secara keseluruhan kemudian dirata-ratakan.
- Penilaian tingkat kerusakan sel endotelium aorta
Penilaian dilakukan dengan mengamati kerusakan pada sel endotelium dan terjadi atau tidaknya proliferasi sel otot polos aorta. Kemudian diberi skor sesuai dengan tingkat keparahannya.
 - 1). Skor 1 untuk keparahan kecil (sel endotelium sedikit mengalami kerusakan, tapi masih tetap teratur).
 - 2). Skor 2 untuk tingkat keparahan sedang (sel endotelium mengalami kerusakan, bentuknya tidak

teratur dan mulai terjadi penumpukan lemak serta terjadi proliferasi dari sel otot polos).

- 3). Skor 3 untuk tingkat keparahan besar (sel endotelium mengalami kerusakan, bentuknya tidak teratur dan banyak terjadi penumpukan lemak serta terjadi proliferasi dari sel otot polos).

Analisis Data

Data hasil penelitian diolah dengan statistik menggunakan uji ANOVA satu arah dan dilanjutkan dengan uji Duncan (Jones, 2010).

HASIL DAN PEMBAHASAN

Pada penelitian ini sampel yang digunakan adalah jahe merah (*Zingiber officinale* Roscoe), bawang putih (*Allium sativum* L.), apel (*Malus domestica* Borkh), sinonim (*Pyrus malus* L.), lemon (*Citrus limon* (L.) Osbeck dan madu yang sudah dilakukan uji identifikasi tanaman di Herbarium Andalas Jurusan Biologi FIMPA. Pengolahan sediaan dilakukan dengan cara di *juicer* tidak menggunakan peralatan khusus, untuk jahe merah dan bawang putih setelah dibersihkan dan *juicer* dilakukan pemanasan pada suhu 40 °C - 50 °C selama 15 menit agar tidak merusak senyawa yang dapat terurai pada suhu tinggi pada pemanasan yang lama. Untuk apel dan lemon tidak dilakukan pemanasan karena mudah teroksidasi, setelah semua dingin sediaan dapat dicampurkan dan ditambahkan dengan madu.

Hewan percobaan yang digunakan adalah tikus putih karena hewan percobaan ini sering digunakan dalam pengujian aterosklerosis, selain itu tikus putih memiliki kerentanan yang sangat tinggi terhadap pembentukan aterosklerosis dan terjadinya lesi aterosklerosis yang menyerupai lesi aterosklerosis yang terjadi pada manusia. Selain itu diameter pembuluh darah aorta tikus besar sehingga mudah untuk melihat proses pembentukan aterosklerosis. Hewan ini induksi dengan

menggunakan makanan lemak tinggi selama 28 hari sebab pertumbuhan lesi aterosklerosis pada tikus putih jantan terjadi setelah 7-20 hari pemberian makanan lemak tinggi.

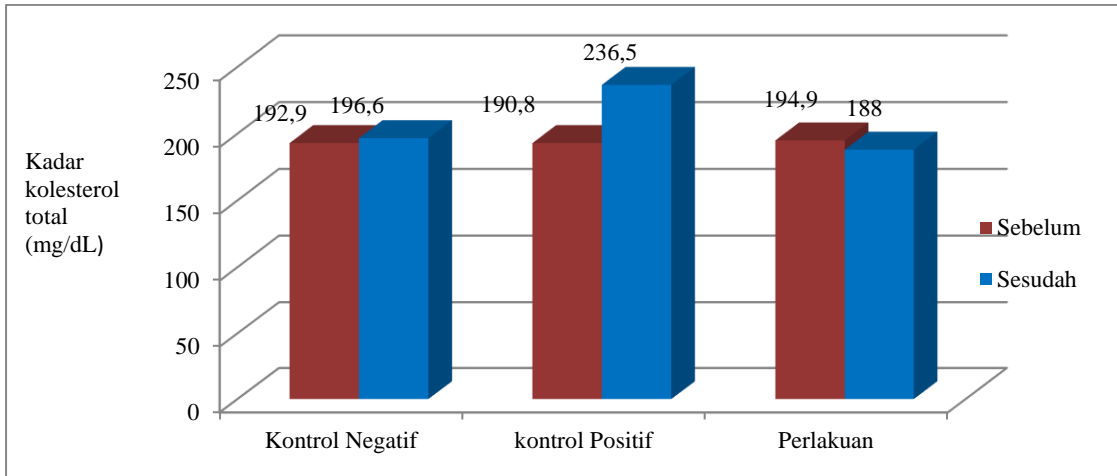
Tikus yang digunakan adalah tikus putih jantan, hal ini disesuaikan dengan kejadian pada manusia dimana pria lebih berisiko terkena aterosklerosis dibandingkan wanita. Hal ini disebabkan karena hormon estrogen pada wanita yang dapat menahan peningkatan kolesterol darah, sehingga dapat mencegah terjadinya aterosklerosis (Anies, 2015). Penginduksi yang digunakan sebagai pembentuk aterosklerosis pada hewan percobaan adalah makanan lemak tinggi dengan komposisi makanan standar tikus putih jantan, lemak sapi, kuning telur. Lemak sapi mengandung asam lemak jenuh tinggi, yang dapat teroksidasi menjadi asetil Ko-A sebagai sumber atom karbon utama dalam pembentukan kolesterol sehingga dapat meningkatkan kolesterol darah. Kuning telur sebagai sumber kolesterol untuk meningkatkan kadar kolesterol serum. Telur merupakan kolesterol yang tinggi karena setiap 100 g kuning telur mengandung 1000 mg kolesterol.

Parameter yang diamati adalah perubahan struktur pada pembuluh darah aorta yang ditandai dengan terbentuknya plak atau ateroma pada dinding pembuluh darah terjadinya penumpukan lemak, proliferasi sel-sel otot polos pembuluh darah, dan kerusakan sel endotel. Kadar kolesterol tinggi tidak hanya akan menyebabkan penebalan plak pada lumen pembuluh darah, tetapi juga mudah memicu kerusakan pembuluh darah. Plak yang menempel pada dinding pembuluh darah itu berisi lemak dan komponen plak yang semakin menebal pada dinding

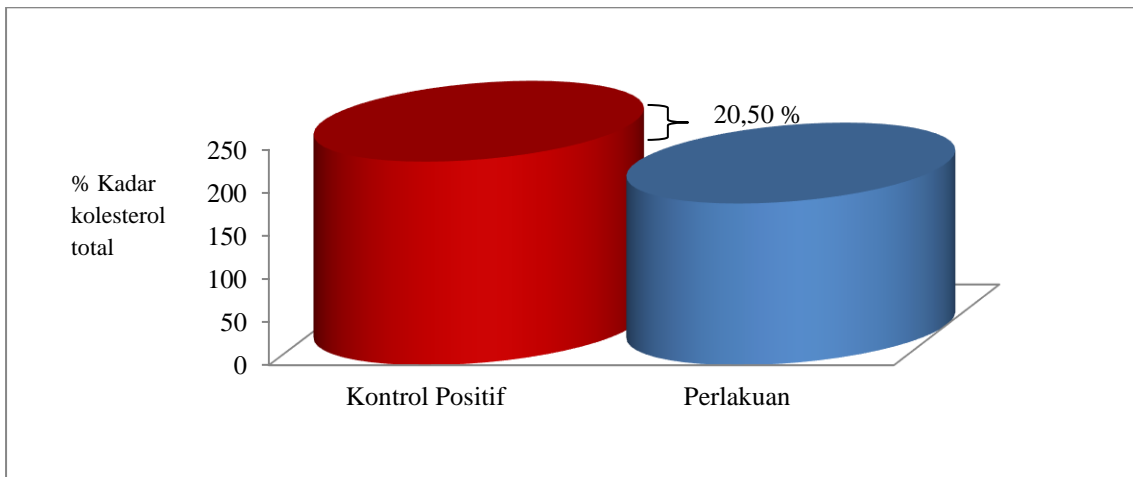
pembuluh darah akan semakin mempersempit lumen pembuluh darah. Plak yang berisi kolesterol ini bisa muncul di pembuluh darah mana saja. Namun yang paling berbahaya ialah jika plak tersebut berada di pembuluh darah jantung koroner dan pembuluh darah pada otak (Anies, 2015).

Metoda yang digunakan pada pemeriksaan lesi aterosklerosis adalah metoda histopatologis dengan menggunakan media parafin dan dilanjutkan dengan proses pewarnaan *hematoxyllin* dan *eosin*. Alasan pemilihan metoda paraffin selain mudah dan cepat dalam pengerjaan, dengan metoda ini semua jaringan terpotong dengan baik. Setelah perlakuan selama 28 hari dan dilanjutkan dengan uji histopatologis mengenai persentase luas lumen pembuluh darah aorta dan tingkat kerusakan sel endotel, kemudian dilihat perbedaan pengaruh sediaan herbal jahe merah, bawang putih, apel, lemon dan madu terhadap hewan kontrol positif, kontrol negatif dan perlakuan.

Hasil penelitian kadar kolesterol total pada hewan kontrol positif, kontrol negatif, perlakuan selama perlakuan 28 hari dan dikontrol perkembangannya sebelum perlakuan dan sesudah diberikan perlakuan kadar kolesterol total. Hasil yang didapat pada kontrol positif 190,8 mg/dL, 236,5 mg/dL; kontrol negatif 192,9 mg/dL, 196,6 mg/dL; perlakuan 194,9 mg/dL, 188 mg/dL. Pada kelompok perlakuan menunjukkan terjadi penurunan kadar kolesterol total (Gambar 1). Dapat dilihat dari kadar kolesterol total hasil persentase penurunan dari kontrol positif terhadap perlakuan adalah 20,50 % menunjukkan bahwa pemberian sediaan herbal dapat menurunkan kadar kolesterol (Gambar 2).



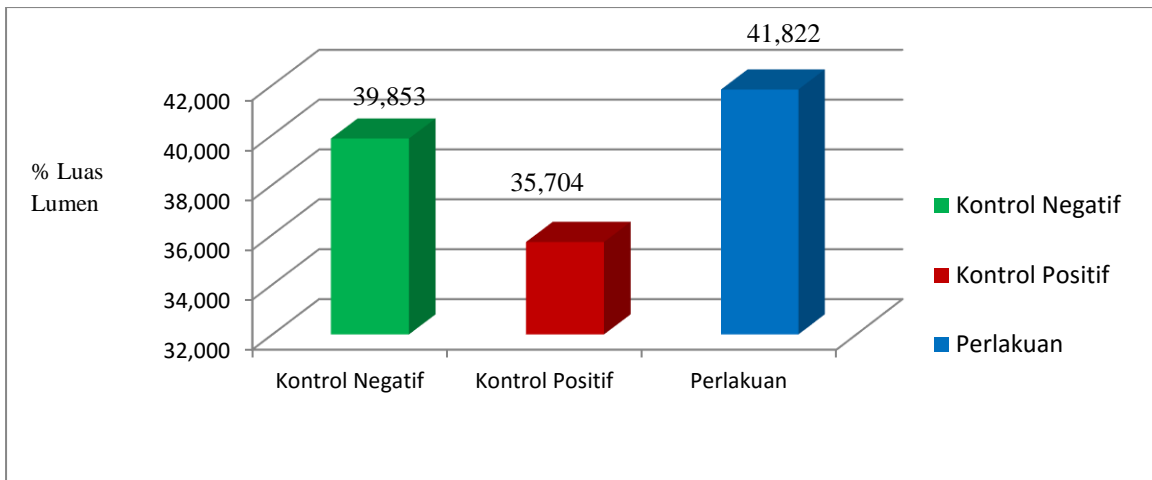
Gambar 1. Diagram hasil pengukuran uji kadar kolesterol total tikus putih jantan sebelum dan sesudah perlakuan setelah diberikan perlakuan selama 28 hari.



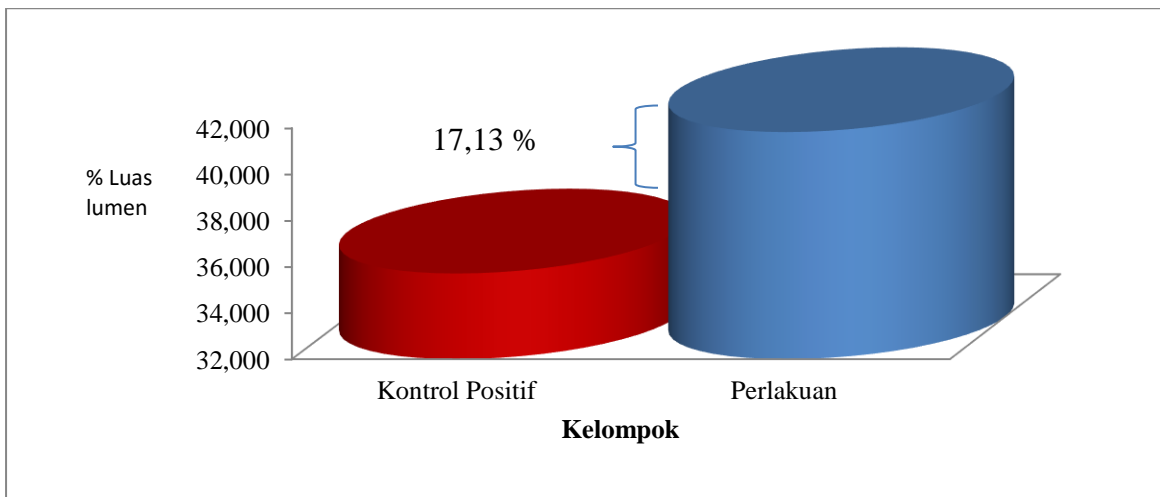
Gambar 2. Diagram hasil persentase penurunan kadar kolesterol total pada hewan perlakuan terhadap kontrol positif.

Hasil penelitian pada luas lumen pembuluh darah aorta pada kontrol positif, kontrol negatif, perlakuan didapatkan rata-rata pada kontrol positif 35,704 %, kontrol negatif 39,853 %, perlakuan 41,822 %. Dari pengamatan histopatologis untuk hewan kontrol positif terlihat lumen yang menyempit akibat penebalan pembuluh darah. Kontrol negatif lumen sedikit menyempit akibat penebalan dinding pembuluh darah dan poliferasi otot polos terdapat sedikit sumur-sumur karena terjadi tunika intima, dan perlakuan lumen lebih besar, tunika intima masih utuh

(Gambar 3). Hal ini mungkin disebabkan karena sediaan herbal dari jahe merah, bawang putih, apel, lemon dan madu kemungkinan dapat menjaga pembuluh darah aorta dari kerusakan akibat pembuluh diet aterogenik yang dapat memicu terjadi aterosklerosis. Hasil persentase selisih luas lumen pembuluh darah aorta dari perlakuan terhadap kontrol positif adalah 17,13 % menunjukkan bahwa luas lumen pembuluh darah terjadi peningkatan antara perlakuan terhadap kontrol positif (Gambar 4).



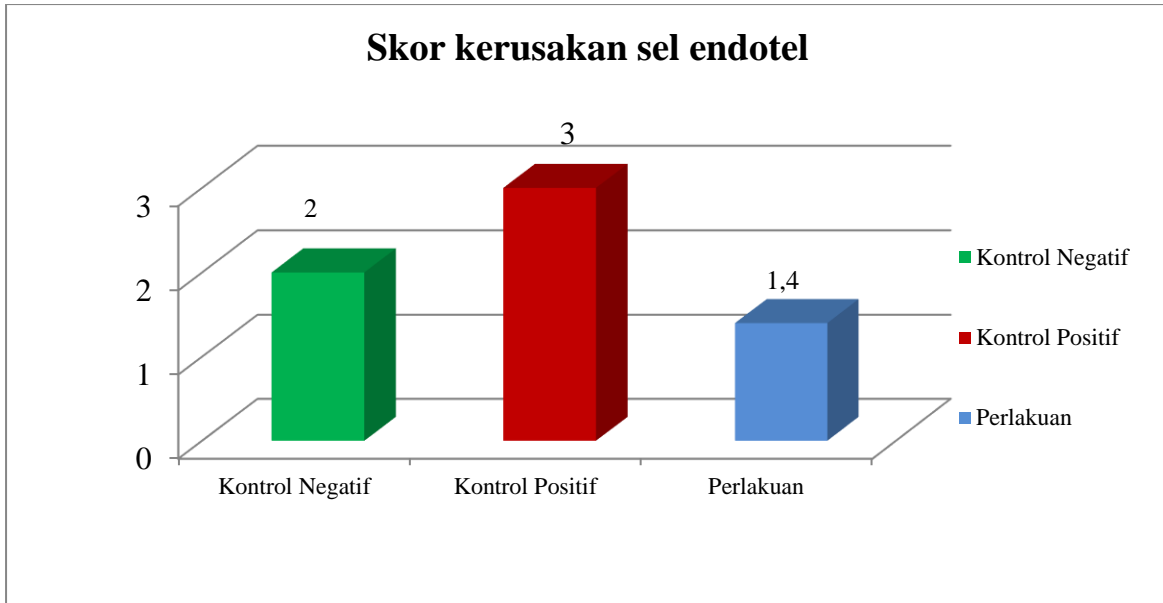
Gambar 3. Diagram hasil pengukuran luas lumen pembuluh darah aorta tikus putih jantan sebelum dan sesudah perlakuan setelah diberikan perlakuan selama 28 hari.



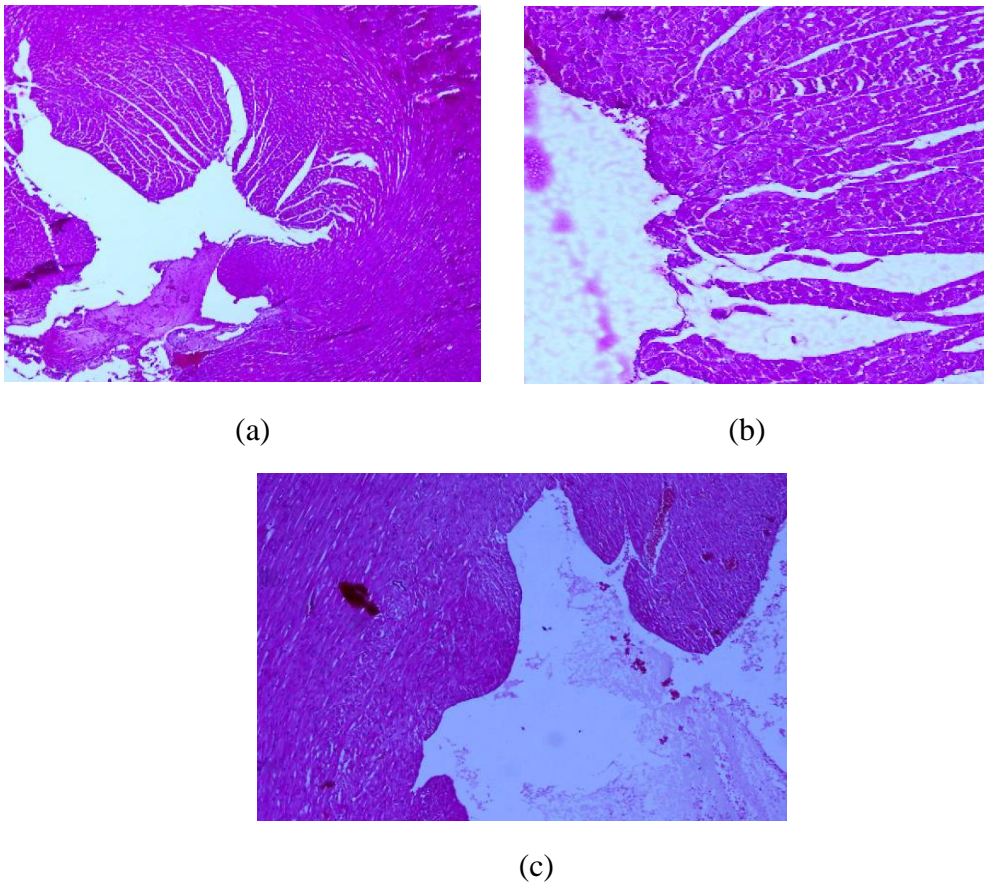
Gambar 4. Diagram hasil persentase selisih luas lumen pembuluh darah aorta pada hewan perlakuan terhadap kontrol positif.

Pada skor kerusakan sel endotel pada hewan kontrol positif, kontrol negatif, perlakuan didapatkan rata-rata pada kontrol positif 3 sedangkan kontrol negatif 2 dan perlakuan 1,4 (Gambar 5). Dari hasil pengamatan histopatologis skor kerusakan sel endotel pada kontrol positif menunjukkan tingkat kerusakan yang besar. Pada kontrol negatif terdapat sedikit sumur-sumur karena terjadi kerusakan

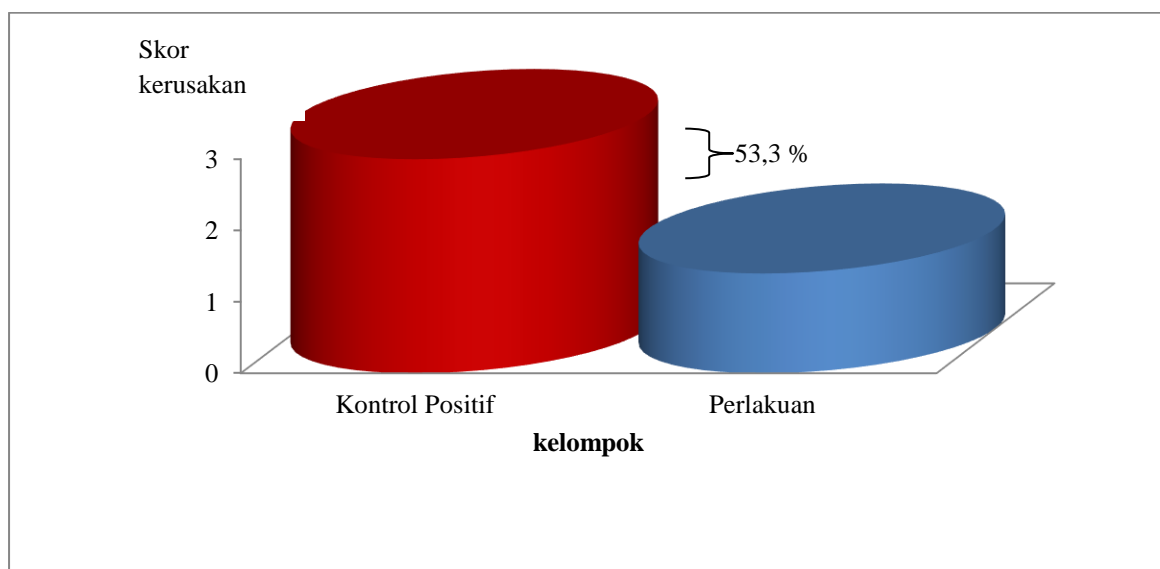
pada tunika intima dan hampir mendekati tunika media dan juga sel endotel sedangkan pada perlakuan menunjukkan kerusakan hanya terjadi pada sel endotel (Gambar 6). Persentase skor kerusakan sel endotel dari kontrol positif terhadap hewan perlakuan adalah 53,33 % (Gambar 7). Bahwa skor kerusakan terjadi peningkatan antara hewan perlakuan jika dibandingkan dengan kontrol positif.



Gambar 5. Diagram hasil skor kerusakan pembuluh darah aorta tikus putih jantan setelah diberikan perlakuan selama 28 hari.



Gambar 6. Histopatologis pembuluh darah aorta jantung (a) kontrol negatif (b) kontrol positif (c) perlakuan



Gambar 7. Diagram hasil persentase dari skor kerusakan sel endotel pada hewan perlakuan terhadap kontrol positif

Setelah dilakukan analisa statistik SPSS 17.0 dengan menggunakan ANOVA satu arah, pada uji kolesterol total hewan percobaan didapatkan hasil yang signifikan pada $P < 0,05$ artinya terdapat perbedaan yang bermakna. Setelah itu dilakukan uji duncan, hasil dari uji duncan terdapat perbedaan yang nyata antara kontrol positif dan perlakuan yang ditunjukkan dengan terpisahnya nilai kontrol positif dan perlakuan kedalam 2 subset yang berbeda, dengan nilai kontrol positif yaitu 236.50 pada subset 2 dan nilai perlakuan yaitu 188.00 pada subset 1 artinya pemberian sediaan herbal dapat mempengaruhi kadar kolesterol pada hewan percobaan. Hal ini menunjukkan pemberian sediaan herbal dapat menurunkan kadar kolesterol total dalam darah.

Luas lumen pembuluh darah aorta hewan percobaan didapatkan hasil yang signifikan pada $P < 0,05$ artinya terdapat perbedaan yang bermakna. Setelah itu dilakukan uji duncan, hasil dari uji duncan terdapat perbedaan yang nyata antara kontrol positif dan perlakuan yang ditunjukkan dengan terpisahnya nilai kontrol positif dan perlakuan kedalam 2 subset

yang berbeda dengan nilai kontrol positif 35.7040 pada subset 1 dan nilai perlakuan 41.8220 pada subset 2 dan terdapat perbedaan yang tidak nyata antara kelompok perlakuan dengan kontrol negatif, dengan nilai perlakuan 41.8220 dan kontrol negatif dengan nilai 39.8530 berada dalam 1 subset yang sama. Ini menunjukkan dengan diberikan sediaan herbal dapat memberikan pengaruh terhadap aterosklerosis dengan luas lumen pembuluh darah aorta lebih besar.

Pada skor kerusakan sel endotel hewan percobaan didapatkan hasil yang signifikan pada $P < 0,05$ artinya terdapat perbedaan yang bermakna. Setelah itu dilakukan uji duncan, hasil dari uji duncan terdapat perbedaan nyata pada kelompok perlakuan, kontrol negatif dan kontrol positif berbeda nyata karena subset yang berbeda. Kelompok perlakuan menggunakan sediaan herbal dengan dosis 5 mL/200 g BB dapat memperbaiki kerusakan sel endotel, sel otot polos pembuluh darah aorta mungkin disebabkan oleh jahe terdapat enzim *7 α -hydroxylase* yang berperan dalam biosintesis asam empedu dan merangsang perubahan kolesterol menjadi asam

empedu yang menyebabkan ekskresi kolesterol dalam tubuh (Hapsari & area aorta yang tertutup oleh lemak dan secara signifikan menurunkan kolesterol (Wignjosoesastro *et al.*, 2014). Apel dengan vitamin A dapat melawan radikal bebas berfungsi menekan jumlah kolesterol jahat (Yohana & Yovita, 2012). Lemon mengandung bioflavonoid sebagai antiinflamasi dan antioksidan dan membantu mencegah penyakit kanker (Afrianti, 2010). Madu berfungsi sebagai antioksidan, proses pembentukan darah dan pembersih darah serta penangkap radikal bebas (Fajrilah *et al.*, 2013), ini membuktikan tingkat kerusakan yang lebih rendah berada pada subset 1 dengan nilai 1.40 dibandingkan kontrol negatif berada subset 2 dengan nilai 2.00 dan kontrol positif berada subset 3 dengan nilai 3.00

KESIMPULAN

Berdasarkan penelitian yang telah dilakukan tentang pengaruh pemberian kombinasi jahe merah, bawang putih, apel, lemon dan madu terhadap kadar kolesterol total dan histopatologis pembuluh darah aorta jantung tikus putih jantan. Dari penelitian yang telah dilakukan dapat disimpulkan bahwa:

1. Pemberian sediaan jahe merah, bawang putih, apel, lemon dan madu dengan dosis jahe merah 0,162 g/kg BB, bawang putih 0,09 g/kg BB, apel 1,8 g/kg BB, lemon 0,9 mL/kg BB, dan madu 1,8 g/kg BB dapat menurunkan kadar kolesterol secara signifikan.
2. Pemberian sediaan jahe merah, bawang putih, apel, lemon dan madu dengan dosis jahe merah 0,162 g/kg BB, bawang putih 0,09 g/kg BB, apel 1,8 g/kg BB, lemon 0,9 mL/kg BB, dan madu 1,8 g/kg BB dapat mempengaruhi gambaran histopatologis pembuluh darah aorta yaitu luas lumen pembuluh darah aorta dan skor kerusakan sel endotel secara signifikan.

Rahayuningsih, 2014). Bawang putih menjaga elastisitas aorta dan mengurangi

DAFTAR PUSTAKA

- Afrianti, H. L. (2010). *33 Macam Buah-buahan untuk Kesehatan*. Bandung: ALFABETA, CV..
- Anies. (2015). *Kolesterol & Penyakit Jantung Koroner*. Yogyakarta: Arruzz Media.
- Hapsari, H. P., & Rahayuningsih, H. M. (2014). Pengaruh pemberian jahe merah (*Zingiber officinale var rubrum*) terhadap kadar kolesterol LDL wanita dislipidemia. *Journal of Nutrition College*, 3, (4), 871-879.
- Inayah., Marianti, A., & Lisdiana. (2012). Efek madu randu dan kelengkeng dalam menurunkan kolesterol pada tikus putih hiperkolesterolemik. *Unes Journal of Life Science*, 1, (1), 9-12.
- Indriani, Y., Mulqie, L., & Hazar, S. (2015). Uji aktivitas air perasan buah jeruk lemon (*citrus limon* (L.) Osbeck) dan madu hutan terhadap propionibacterium acne. *Jurnal Prosiding Penelitian SPeSIA Unisba*, 355-356.
- Jones, D.S. (2010). *Statistik farmasi*. Penerjemah: Harrizul Rivai & H Ramadianti. Jakarta: EGC.
- Justina, S., Anggun, I. S., & Muliani, M. S. (2000). *Herba shinshe*. Jakarta: PT Intisari Mediatama.
- Kementerian Kesehatan Republik Indonesia. (2014). *Situasi Kesehatan Jantung*. Jakarta: Kementerian Kesehatan Republik Indonesia.

- Latief, A. (2012). *Obat Tradisional*. Jakarta: Penerbit buku kedokteran EGC.
- Lentera, Tim. (2002). *Khasiat dan manfaat jahe merah si rimpang ajaib*. Jakarta: Agromedia Pustaka.
- Leeson, C.R., Leeson, T.S., Paparo, A.A. (1989). *Buku ajar histologi*. (Edisi V). Penerjemah: Staf Ahli Histopatologi Fakultas Kedokteran Universitas Indonesia. Jakarta: EGC.
- Manganti, I. (2015). *40 Resep ampuh tanaman obat untuk mengobati jantung koroner dan penyembuhan stroke*. Yogyakarta: Araska
- Mantiri, N, C., Awaloei, H., & Posangi, J. (2013). Perbandingan efek analgetik perasan rimpang jahe merah (*Zingiber officinale var. rubrum* Thelaide) dengan aspirin dosis terapi pada mencit (*Mus musculus*). *Jurnal e-Biomedik (eBM)*. 1, (1), 518-523.
- Muaris, J. H. (2013). *Khasiat Lemon untuk Kestabilan Kesehatan*. Jakarta: PT Gramedia Pustaka Utama.
- Price, S.A. & Wilson, M. L. (1994). *Patofisiologi Konsep Klinis Proses-Proses Penyakit*. (Edisi IV). Penerjemah: Peter Anugerah. Jakarta: Penerbit buku kedokteran EGC.
- Rivlin, R. S., Budoff, M., & Amagase, H. (2006). Significance of garlic and its constituents in cancer and cardiovascular disease. *J Nutr*. 136, 713-872.
- Robbins, L. S. & Kumar, V. (1995). *Buku Ajar Patologi II*. (Edisi IV) Penerjemah: ahli bahasa, Staf Pengajar Laboratorium Patologi Anatomik Fakultas Kedokteran Universitas Airlangga. Jakarta: Penerbit buku kedokteran EGC.
- Supriyanti, H. (2015). *Untung Besar Budidaya Jahe Merah*. Yogyakarta: Araska.
- Subagyo, P & Achmad, Z. (2010). Pemungutan pectin dari kulit dan ampas apel secara ekstraksi. *Jurnal Eksergi*, 10, 47-48.
- Untari, I. (2010). Bawang putih sebagai obat paling mujarab bagi kesehatan. *Jurnal GASTER*, 3, (1) 548- 554
- Vogel, H. G. (2002). *Drug discovery and evolution*. Verlag Berlin Heidelberg New York: springer.
- Wignjoesastro, C., Arieselia, Z., & Dewi. (2014). Pengaruh bawang putih (*Allium sativum*) terhadap pencegahan hiperkolesterolemia pada tikus. *Journal of Medicine*, 13, (1), 9-16.
- Wineri, Elsi., Rasyid, R., & Alioes, Y. (2014). Perbandingan daya hambat madu alami dengan madu kemasan secara in vitro terhadap *Sterptococcus beta hemoliticus Group A* sebagai penyebab faringitis. *Jurnal Kesehatan Andalas*, 3, (3), 376-380.
- Yohana. & Yovita. (2012). *Buah, Sayuran dan Tanaman Obat*. : Jakarta: Setia Kawan Prima.