

Gambaran kristal urin pada hewan model urolitiasis hasil induksi kombinasi etilen glikol dan amonium klorida

Rini Madyastuti^{1,2,*}, Ietje Wientarsih², Setyo Widodo², Erni H. Purwaningsih³, Eva Harlina²

¹ Program Pascasarjana Ilmu Biomedis Hewan, Sekolah Pascasarjana, Institut Pertanian Bogor, Jawa Barat

² Departemen Klinik, Reproduksi, dan Patologi, Fakultas Kedokteran Hewan, Institut Pertanian Bogor, Jawa Barat

³ Departemen Famasi Kedokteran, Fakultas Kedokteran Umum, Universitas Indonesia, DKI Jakarta

ABSTRAK: Tingkat keterulangan kasus urolitiasis yang tinggi baik pada hewan maupun manusia sehingga menuntut para penelitian untuk mencari solusi dalam menurunkan angka keterulangan. Penelitian bidang urolitiasis memerlukan adanya hewan model yang sesuai dengan kondisi sebenarnya untuk menghasilkan urolitiasis. Hiperoksaluria merupakan salah satu predisposisi urolitiasis kalsium oksalat. Salah satu metode yang digunakan untuk urolitiasis adalah induksi menggunakan kombinasi etilen glikol 0.75% (EG) dan amonium klorida 2% (AK). Sediaan induser dicampur pada air minum dan pemberian secara *ad libitum* selama 28 hari. Tikus Sprague Dawley jantan dengan bobot 180-230g sebanyak 6 ekor digunakan dalam penelitian ini. Induksi ini menghasilkan kristal kalsium oksalat dihidrat sebesar 83.3% .

Kata kunci:

urolitiasis, kalsium oksalat, etilen glikol

■ PENDAHULUAN

Berdasarkan studi yang dilakukan oleh Albasan et al. 2009, memberikan data jumlah kasus urolitiasis pada anjing sebesar 43% dan kucing 70,4% dengan tingkat keterulangan yang cukup tinggi sekitar 48-57%. Kasus urolitiasis menempati urutan ketiga pada gangguan sistem urinari setelah infeksi saluran kemih dan kelainan prostat. Studi epidemiologis tahun 2010-2012 kasus urolitiasis di Indonesia mengalami kenaikan dari 8,6% menjadi 48,6 % (Tondok *et al.* 2014). Tipe urolith yang ditemukan pada manusia sebanyak 80% adalah tipe kalsium oksalat baik monohidrat maupun dihidrat. Faktor eksternal dan internal banyak mempengaruhi data epidemiologis seperti letak geografi, pola kebiasaan, aktivitas, ras, jenis kelamin dan usia. Tingkat keterulangan kasus ini sangat tinggi yaitu 70-81% pada laki-laki dan 47-60% pada perempuan pascapengangkatan batu ginjal sehingga menjadi masalah serius bagi penderita batu ginjal (Thakur *et al.* 2013). Penelitian ini bertujuan untuk membuat hewan model dalam mendukung pengembangan berbagai terapi kasus urolith.

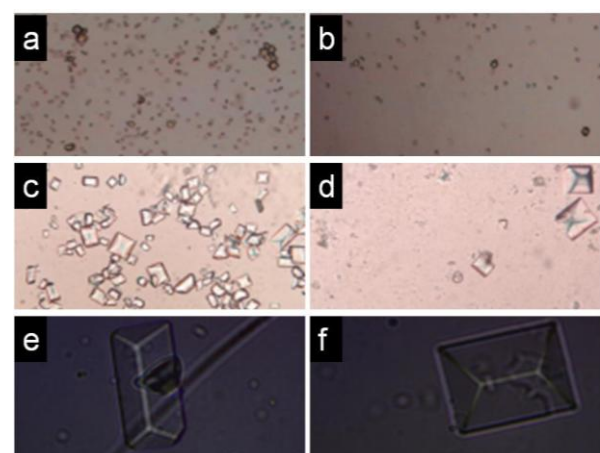
■ MATERI DAN METODE

Hewan coba yang digunakan adalah tikus Sprague Dawley jantan dengan bobot 180-230g. Induksi kristalisasi dilakukan menggunakan kombinasi Etilen glikol (EG) 0.75% dan Amonium Klorida (AC) 2%. Induser dicampurkan dalam air minum dan diberikan *ad libitum* selama selama 28 hari. Urin segar ditampung dengan menggunakan kandang metabolit dan dilakukan pengamatan pada perbesaran 10, 20, dan 40x menggunakan mikroskop

(Olympus) dan camera digital (Hayear) di Laboratorium Patologi Klinik, Divisi Penyakit Dalam, Departemen Klinik, Reproduksi dan Patologi, Fakultas Kedokteran Hewan, Institut Pertanian Bogor.

■ HASIL DAN PEMBAHASAN

Gambar 1 menyajikan kristal urin pada tikus percobaan kelompok induksi kombinasi EG dan AC. Kristal urin berupa kristal kalsium oksalat dihidrat terlihat dalam urin tikus.



Gambar 1 Kristal urin hasil induksi kombinasi EG dan AC pada tikus. Perbesaran 10x (a,b), 20x (c,d) dan 40x (e, f).

Diterima: 09-02-2019 | Direvisi: 18-02-2019 | Disetujui: 20-02-2019
 © 2019 CC-BY-SA. Ini adalah artikel *Open Access* yang didistribusikan berdasarkan ketentuan dari *Creative Commons Attribution ShareAlike 4.0 International License* (<https://creativecommons.org/licenses/by-sa/4.0/>).

Hasil percobaan pada Gambar 1, memberikan keberhasilan terbentuknya kristal kalsium oksalat sebesar 83.3%. Pada perbesaran 40x terlihat bentuk kristal kalsium oksalat dihidrat bentuk dodekahedral (e) dan oktahedral (f) yang sangat jelas (Doudon *et al.* 2016). Beberapa faktor yang mempengaruhi pembentukan kristal adalah pH, magnesium, sitrat dan beberapa makromolekul protein pada urin (Stoller dan Meng 2007). Pengukuran pH pada percobaan ini memberikan informasi pH urin tikus berada pada rentang 5.0-6.5. Tingkat keasaman urin tikus tersebut merupakan kondisi yang ideal dalam pembentukan COD. Beberapa penelitian induksi urolitiasis dan suasananya Ph terbentuknya disajikan pada Tabel 1 dibawah ini.

Tabel 1 Perbandingan keasaman urin dan pembentukan kristal urin pada tikus hasil induksi

Kelompok	Perlakuan (hari)	pH urin	Kristal urin yang terbentuk (%)
EG 0,75% + 2% AC	28	5.0	83.3
EG 0,75% + 2% AC (Madyastuti 2010)	10	6.8	30.0
EG 0,7% (Fan <i>et al.</i> 1999)	28	6.4	50.0

Penelitian sebelumnya menggunakan induksi EG 0,75% dan AC 2% dengan lama perlakuan 10 hari (Madyastuti, 2010). Hasil persentase kristal urin yang terbentuk hanya 30% dan pH 6.8. Durasi pemaparan induksi mempengaruhi terbentuknya suasana lingkungan sistem urin. Suasana yang kurang asam membuat terbentuknya kristal kalsium oksalat tidak maksimal.

Hiperoksaluria merupakan kondisi predisposisi kasus nefrolitiasis maupun urolitiasis kalsium oksalat. Hasil metabolisme EG akan membentuk glioksilat yang selanjutnya berubah menjadi oksalat. Oksalat dengan cepat dan kuat berikatan dengan kalsium membentuk garam kalsium oksalat. Tahapan selanjutnya pembentukan kristal urin adalah nukleasi, *crystal growth* dan agregasi membentuk partikel yang lebih besar dalam kondisi supersaturasi.

Induksi urolitiasis model ini, merupakan model yang banyak digunakan dalam berbagai studi nefrolitiasis kalsium oksalat (Green *et al.* 2005). Kelebihan dari penggunaan sediaan EG adalah murah dan mudah dalam pemberiannya. Penggunaan EG sebagai penginduksi dapat digunakan sendiri atau dikombinasi dengan zat kimia lain seperti AC (Fan *et al.* 1999). Kristal kalsium oksalat akan terbentuk pada pH asam dan AC membantu mengkondisikan lingkungan sistem urin menjadi asam.

■ SIMPULAN

Induksi etilen glikol dan amonium klorida selama 28 hari pada tikus Sprague Dawley dapat menghasilkan kristal urin berbentuk kalsium oksalat dihidrat. Tikus Sprague Dawley hasil induksi dapat digunakan sebagai hewan model nefrolitiasis.

■ INFORMASI PENULIS

Penulis untuk Korespondensi

*RM: keyla@apps.ipb.ac.id

Departemen Klinik, Reproduksi, dan Patologi, Fakultas Kedokteran Hewan, Institut Pertanian Bogor, Jawa Barat
Jalan Agatis Kampus IPB Dramaga, 16680

■ PUSTAKA ACUAN

- Albasan H, Osborne CA, Lulich JP, Lekcharoensuk C, Koehler LA, Ulrich LK, Swanson LL. 2009. Rate and frequency of recurrence of uroliths after an initial ammonium urate, calcium oxalate, or struvite urolith in cats. *JAVMA* 235(12): 1450-1455.
- Doudon M, Letavernier E, Forchot V, Hayman JP, Bazin D, Jungers P. 2016. Respective influence of calcium and oxalate urine concentration on the formation of calcium oxalate monohydrate or dihydrate crystal. *C.R. Chimie*, 19:1504-1513.
- Fan J, Glass MA, Chandhoke PS. 1999. Impact of ammonium chloride administration on a rat ethylene glycol urolithiasis model. *Scanning Microsc*, 13: 299-306.
- Green ML, Hatch M, Freel RW. 2005. Etylen glycol induces hyperoxaluria without metabolic acidosis in rats. *Am J Physiol Renal Physiol*, 289:F536-F543.
- Madyastuti R. 2010. Pengaruh infusum daun Alpukat (*Persea americana* Mill.) dalam menghambat pembentukan kristal dalam ginjal tikus yang diinduksi etilen glikol. [Tesis]. Bogor (ID): Institut Pertanian Bogor.
- Stoller ML, Meng MV. 2007. *Urinary Stone Disease: The Practical Guide to Medical and Surgical Management*. New Jersey: Humana Press.
- Thakur, Uppal G, Sitapara N. 2013. In-vitro and in-vivo models of urolithiasis. *Inter J of Pharm Res*, 5(1):1-5.
- Tondok MEB, Monoarfa A, Limpeleh H. 2014. <https://ejournal.unsrat.ac.id/index.php/eclinic/article/download/3722/3245>.