

## Koreksi *crowding* anterior rahang bawah dengan teknik reduksi interproksimal

Melinda<sup>1\*</sup>, Isnaniah Malik<sup>1</sup>

<sup>1</sup>Departemen Ortodonti, Fakultas Kedokteran Gigi, Universitas Padjadjaran, Indonesia

\*Korespondensi: [melindaaziz@yahoo.com](mailto:melindaaziz@yahoo.com)

Submisi: 26 Juli 2018; Penerimaan: 12 Oktober 2018; Publikasi online: 31 Desember 2018

Doi: [10.24198/jkg.v30i3.18012](https://doi.org/10.24198/jkg.v30i3.18012)

### ABSTRAK

**Pendahuluan:** *Crowding* merupakan maloklusi yang banyak terjadi dan dapat melibatkan satu atau lebih gigi pada masing-masing rahang. Adanya *crowding* dapat menyebabkan terganggunya estetika dan dapat menyebabkan tersangkutnya makanan sehingga bisa menyebabkan retensi plak. Penggunaan teknik reduksi interproksimal pada gigi dapat digunakan untuk mengoreksi *crowding*. Tujuan penulisan laporan kasus ini adalah mengetahui hasil koreksi *crowding* anterior rahang bawah dengan teknik reduksi interproksimal. **Laporan kasus:** Seorang wanita usia 28 tahun datang ke klinik PPDGS Ortodonti RSGM Unpad dengan keluhan gigi yang berjejal. Hasil diagnosis memperlihatkan adanya maloklusi kelas 1 disertai dengan *crowding* pada rahang atas dan rahang bawah dengan profil muka cembung. Perawatan dengan reduksi interproksimal pada 6 gigi anterior rahang bawah dilakukan untuk mengoreksi maloklusi menggunakan *slicing strip*. Kemudian dilakukan *levelling* dan *alignment* pada gigi rahang atas dan bawah dan dilanjutkan dengan *artistic positioning*. *Crowding* pada rahang bawah terkoreksi dalam kurun waktu 4 bulan dari awal perawatan. **Simpulan:** Reduksi interproksimal pada 6 gigi anterior rahang bawah berhasil dilakukan untuk mengoreksi *crowding* pada anterior rahang bawah.

**Kata kunci:** *Crowding*, reduksi interproksimal, *slicing strip*.

### ***Mandibular anterior crowding correction with interproximal reduction technique***

### ABSTRACT

**Introduction:** *Crowding* is a common malocclusion involving one or more teeth in both arches. *Crowding* can cause aesthetic disturbances and food retention thus causes plaque accumulation. The use of interproximal reduction technique can be used to correct *crowding*. This case report was aimed to describe the results of the correction of the mandibular anterior *crowding* with interproximal reduction technique. **Case report:** A 28-years-old woman presented to the Orthodontic Clinics of the Faculty of Dentistry Universitas Padjadjaran Dental Hospital with a chief complaint of dental *crowding*. Diagnosis results showed the class 1 malocclusion along with the maxillary and mandibular *crowding*, and a convex face profile. Treatment with an interproximal reduction in six mandibular anterior teeth was performed using the *slicing strips* to correct the malocclusion. Afterwards, the *levelling* and *alignment* were carried out on the maxillary and mandibular teeth continued with *artistic positioning*. Mandibular *crowding* was corrected within four months from the beginning of treatment. **Conclusion:** Interproximal reduction in six mandibular anterior teeth was successfully corrected the mandibular *crowding*.

**Keywords:** *Crowding*, interproximal reduction, *slicing strip*.

## PENDAHULUAN

Maloklusi merupakan variasi morfologis yang dapat diartikan sebagai suatu penyimpangan dari standar oklusi yang ideal pada individu. Maloklusi dapat menyebabkan beberapa masalah yang berhubungan dengan wajah seperti terganggunya estetika wajah yang berhubungan dengan psikososial pasien dan masalah pada gigi seperti kesulitan dalam pergerakan rahang, gangguan temporomandibular, masalah pengunyahan, penelanan dan juga bicara.<sup>1-2</sup> Maloklusi merupakan masalah yang paling dikeluhkan pasien karena dianggap mengganggu estetika wajah pasien sehingga pasien biasanya memiliki keinginan untuk dilakukan tindakan perawatan ortodonti.<sup>2</sup>

Perawatan ortodonti memiliki tujuan memperbaiki susunan gigi geligi dan hubungan rahang yang tidak normal sehingga tercapai oklusi dan fungsi yang normal dan juga estetik wajah yang baik,<sup>3</sup> serta untuk memperoleh keharmonisan bentuk muka, relasi dan fungsi pengunyahan yang baik, dan stabilitas hasil akhir.<sup>1</sup> Pada beberapa kasus, sulit untuk mendapatkan hasil yang ideal karena adanya kelebihan ukuran gigi yang menyebabkan kesulitan dalam mengkoreksi *alignment* gigi.<sup>4</sup>

*Crowding* atau gigi berjejal merupakan maloklusi yang paling umum terjadi dan banyak ditemukan, terutama *crowding* pada regio anterior.<sup>4,5</sup> Beberapa faktor yang berkontribusi terhadap terjadinya *crowding* antara lain adalah efek dari tekanan jaringan lunak dan posisi dan ukuran lidah<sup>6</sup>, tekanan dari pipi yang mempengaruhi inklinasi dari gigi<sup>7</sup>, karakteristik dan morfologi dari mandibula<sup>8-9</sup>, pergerakan anterior yang dikarenakan erupsi dari molar<sup>10</sup>, *anterior* component of force<sup>11</sup>, dan oklusi anterior seperti *overjet* dan *overbite*<sup>12</sup>.

Dalam merawat maloklusi kelas I dengan pendekatan perawatan ortodontik komprehensif, terdapat dua pendekatan perawatan, dengan pencabutan dan tanpa pencabutan.<sup>13</sup>

Pembukaan ruang untuk memfasilitasi pergerakan gigi merupakan salah satu prinsip utama dalam bidang ortodonti. Ketika pasien mengharapkan perawatan ortodonti yang lebih cepat, ekstraksi menjadi pilihan pada kasus dengan *crowding* berat, kasus dengan kebutuhan koreksi pada bidang vertikal atau sagital. Pada kasus yang tidak terlalu berat, saat ini terdapat kecenderungan terhadap ekspansi atau reduksi interproksimal, tergantung pada kasus yang dihadapi. Reduksi interproksimal dikenal juga dengan istilah reduksi email, *stripping* atau *slenderization*.<sup>14</sup> Ballard, pada tahun 1994 pertama kali menggunakan teknik reduksi interproximal pada regio anterior. Reduksi interproksimal ini sendiri diindikasikan untuk pasien dengan *crowding* ringan sampai sedang (4-8mm), dimana tindakan ini merupakan alternatif dari pencabutan gigi.<sup>4,15</sup> Tujuan penulisan laporan kasus ini adalah mengetahui hasil koreksi *crowding* anterior rahang bawah dengan teknik reduksi interproksimal.

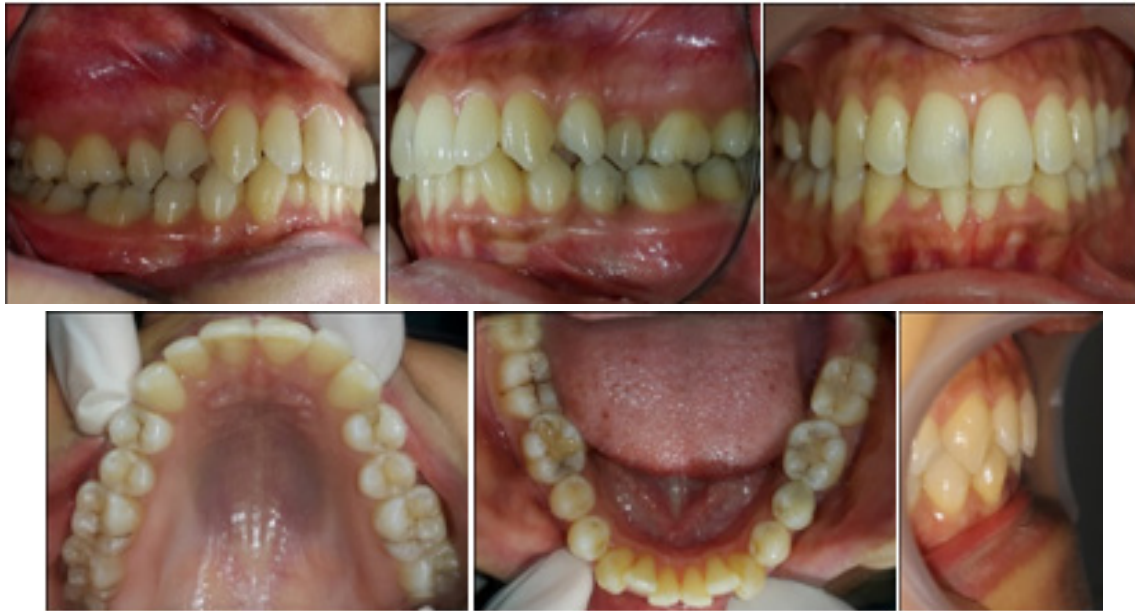## LAPORAN KASUS

Seorang wanita datang ke klinik PPDGS Ortodonti UNPAD dengan keluhan gigi berjejal dan tidak rapih sehingga mengganggu estetik. Pasien juga mengeluhkan makanan sering tersangkut dan juga cukup sulit untuk membersihkan gigi pada bagian yang berjejal.


Riwayat kesehatan umum pasien baik dengan tinggi badan 153 cm dan berat badan 44 kg. Pemeriksaan ekstra oral memperlihatkan tipe wajah normal, simetris dengan profil muka



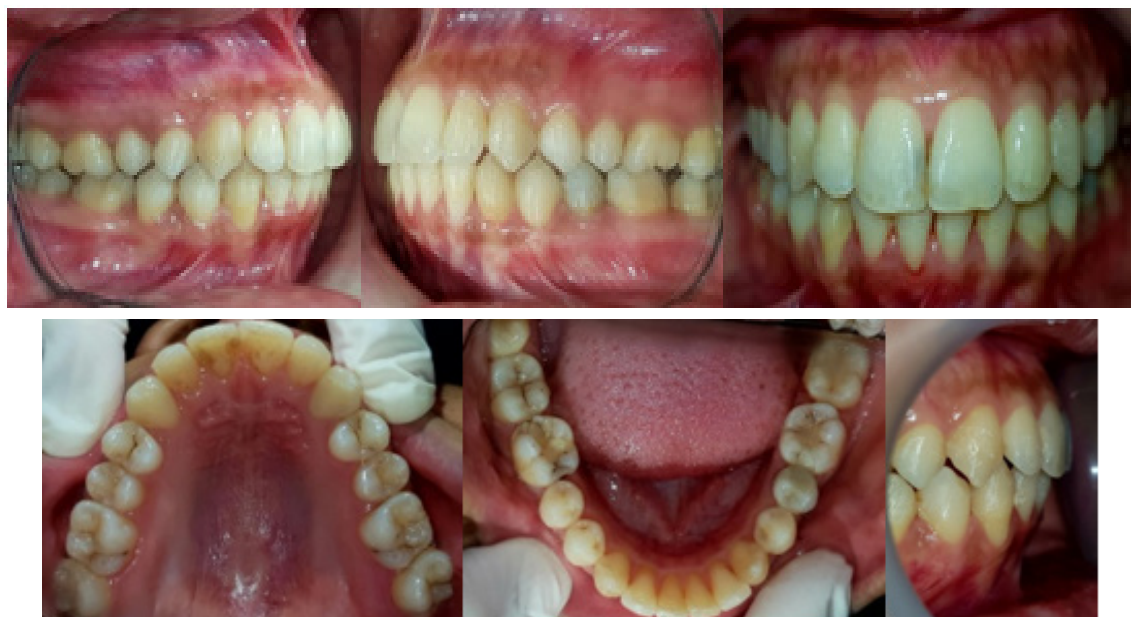Gambar 1. Foto profil pasien sebelum perawatan



**Gambar 2.** Foto intra oral pasien sebelum perawatan



**Gambar 3.** Foto profil pasien sesudah perawatan



**Gambar 4.** Foto intra oral pasien sesudah perawatan

cembung. Bibir dan relasi bibir normal dan tidak ada keluhan pada tmj. Pemeriksaan intra oral memperlihatkan kebersihan mulut pasien cukup baik, frenulum labii normal, lidah palatum dan tonsil normal, garis median atas dan bawah sesuai, *overbite* dalam sebesar 4mm, *overjet* normal, tidak ada *crossbite* dan diastema, kurva *spee* normal, erupsi normal, jumlah gigi normal dan penutupan mandibula normal. Pada pemeriksaan rontgenologis didapatkan impaksi gigi 28 dengan posisi horizontal.

Analisis model memperlihatkan relasi molar kiri dan kanan kelas I dan relasi kaninus kiri dan kanan kelas I. ALD pada rahang atas sebesar -2mm dan pada rahang bawah sebesar -6mm. Analisis Bolton memperlihatkan rasio anterior sebesar 80,85, dengan interpretasi ukuran 6 gigi anterior rahang bawah lebih besar dari seharusnya dan rasio total sebesar 91,6 yang dikategorikan normal. Pemeriksaan sefalometri memperlihatkan klasifikasi skeletal kelas I dengan bidang mandibula *high angle*, sudut SNA dan SNB retrognati, dan tonjol dagu protrusi.

Diagnosis kasus ini adalah maloklusi dentoskeletal kelas I disertai dengan profil muka cembung, *crowding* rahang atas dan bawah, *deepbite*, bidang mandibula *high angle*, maksila dan mandibula retrognati, dan tonjol dagu protrusif. Etiologi dari kasus ini antara lain karena adanya persistensi gigi 72 dan 82.

Rencana perawatan untuk pasien ini adalah, pada rahang atas *leveling* dan *alignment* dilanjutkan dengan *artistic positioning*, *occlusal adjustment* dan pemasangan retainer. Sedangkan untuk rahang bawah reduksi interproksimal 6 gigi anterior menggunakan *slicing strip*, *leveling* dan *alignment*, *artistic positioning*, *occlusal adjustment* dan pemasangan retainer. *Crowding* anterior bawah terkoreksi dalam kurun waktu 4 bulan, dan perawatan selesai dalam waktu 1 tahun 8 bulan.

## PEMBAHASAN

Prosedur untuk mendapatkan ruangan telah dibahas di beberapa literatur selama beberapa dekade terakhir. Metode ini termasuk distalisasi molar, ekspansi rahang dan ekstraksi gigi. Reduksi enamel merupakan metode alternatif untuk mendapatkan ruang. Lebih dari itu, reduksi enamel sekarang ini menjadi populer diantara klinisi karena

dapat mempertahankan *alignment* dari gigi dalam jangka panjang, pada kasus *crowding* ringan dan sedang.<sup>14</sup>

Reduksi interproksimal pada email mencakup pengasahan pada email bagian luar (0.3-0.5 mm) pada bagian interproksimal dari gigi.<sup>16</sup> Reduksi interproksimal merupakan salah satu teknik yang dapat digunakan pada perawatan ortodonti untuk mendapatkan ruangan tambahan pada pasien dengan *crowding* ringan sampai sedang.<sup>4,17,18</sup> Keuntungan yang lain dari reduksi interproksimal mempersingkat waktu perawatan.<sup>16</sup> Beberapa metode dari prosedur ini adalah : (1) *air rotor stripping* menggunakan bor *diamond* atau bor *tungsten-carbide* yang halus, (2) *diamond-coated stripping disk* atau (3) strip abrasif yang dapat dikendalikan dengan tangan atau menggunakan mesin.<sup>4,19</sup>

Indikasi dari perawatan reduksi interproksimal adalah untuk pasien dengan kebersihan mulut yang baik, maloklusi kelas I dengan *arch-length discrepancies* dengan profil ortognati, kelas II dengan *crowding* ringan atau pasien yang memiliki diskrepansi ukuran gigi Bolton.<sup>14,20</sup> *Crowding* pada insisif rahang bawah, untuk *reshaping* gigi dengan bentuk kurang baik, memperbaiki kontur gingival dengan menghilangkan ruangan berbentuk segitiga pada papilla interdental, dan untuk mengkoreksi kurva *spee*.<sup>21</sup>

Beberapa literatur menyarankan sekitar 50% dari interproksimal enamel dapat dikurangi karena masih dianggap aman.<sup>14</sup> Reduksi interproksimal digunakan untuk mengkoreksi diskrepansi ukuran gigi Bolton. Analisis ukuran gigi Bolton terdiri dari rasio anterior (rata-rata  $77,2 \pm 1,65\%$ ) dan rasio total (rata-rata  $91,3 \pm 1,9\%$ ) Gigi geligi mandibula terhadap gigi geligi maksila. Reduksi interproksimal dapat digunakan untuk mengkoreksi rasio dan untuk memastikan gigi geligi memiliki interdigitasi yang baik.<sup>22,23</sup>

Diluar keuntungannya, reduksi interproksimal memiliki beberapa kerugian dalam beberapa hal. Dilihat dari bagian *operative dentistry*, sangat dihindari terkikisnya gigi ketika gigi sebelahnya dilakukan preparasi. Efek potensial iatrogenic dari reduksi interproksimal adalah meningkatnya frekuensi karies, penyakit periodontal dan sensitifitas terhadap perubahan suhu.<sup>24,25</sup> Reduksi interproksimal juga dianggap dapat menyebabkan meningkatnya retensi plak dikarenakan kekasaran

permukaan enamel setelah dilakukan *stripping*.<sup>26</sup> Disisi lain, Crain and Sheridan meyakini bahwa secara statistik, reduksi interproksimal pada enamel gigi anterior tidak mengakibatkan peningkatan karies atau penyakit periodontal setelah 2-5 tahun dilakukannya tindakan tersebut.<sup>27</sup> Hal tersebut sejalan dengan el-Mangoury et al<sup>28</sup> yang melakukan pemeriksaan menggunakan SEM (*scanning electron microscopy*) dan menyimpulkan bahwa reduksi interproksimal pada segmen posterior tidak memperlihatkan adanya karies dan remineralisasi spontan dari jaringan keras diikuti dengan demineralisasi diperkirakan terjadi dalam kurun waktu 9 bulan. Prosedur *stripping* yang diikuti dengan aplikasi fluoride atau cairan remineralisasi menghasilkan permukaan enamel yang memiliki kemampuan "*self healing*".<sup>29</sup> Reduksi interproksimal merupakan salah satu metode yang dapat digunakan untuk perawatan maloklusi dengan *crowding* ringan sampai sedang.

## SIMPULAN

Reduksi interproksimal pada 6 gigi anterior rahang bawah berhasil dilakukan untuk mengoreksi *crowding* pada anterior rahang bawah.

## DAFTAR PUSTAKA

- Proffit WR, Henry W, Fields J, Sarver DM. *Contemporary orthodontics*. 5<sup>th</sup> ed. St Louis: Mosby Elsevier; 2013. h. 3-5
- Anne-Marie B, Cunha-Cruz J, Bakko DW, Huang GJ, Hujoel PP. *The effects of orthodontic therapy on periodontal health: A systematic review of controlled evidence*. *J Am Dent Assoc*. 2008;139:413-22.
- Pambudi-Rahardjo. *Ortodontik dasar*. Airlangga University Press: Surabaya; 2009;2-6, 60-79.
- Choudhary A., Gautman AK, Chousky A, Bhusan M. *Interproximal enamel reduction in orthodontic treatment: A review*. *J Applied Dent Med Scien* 2015. h 123-127.
- Shigenobu N, Hisano M, Shima S, Matsubara N, Soma K. Patterns of Dental Crowding in the Lower Arch and Contributing Factors. *The Angle Orthodontics*. 2007. h. 303-10
- Harvold EP. *The role of function in the etiology and treatment of malocclusion*. *Am J Orthod*. 1968;54:883-98.
- Moss JP, Picton DC. *Experimental mesial drift in adult monkeys (Macaca irus)*. *Arch Oral Biol*. 1967;12:1313-20.
- Leighton BC, Hunter WS. *Relationship between lower arch spacing/crowding and facial height and depth*. *Am J Orthod*. 1982;82:418-25.
- Keeling SD, Riolo MI, Martin RE, Ten Have TR. *A multivariate approach to analyzing the relation between occlusion and craniofacial morphology*. *Am J Orthod Dentofac Orthop*. 1989;95:297-305.
- Richardson ME. *Late lower arch crowding facial growth or forward drift?* *Eur J Orthod*. 1979;1:219-225.
- Southard TE, Behrents RG, Tolley EA. *The anterior component of occlusal force. Part 2. Relationship with dental malalignment*. *Am J Orthod Dentofacial Orthop*. 1990;97:41-4.
- Bishara SE, Jakobsen JR, Treder JE, Stasi MJ. *Changes in the maxillary and mandibular tooth size-arch length relationship from early adolescence to early adulthood. A longitudinal study*. *Am J Orthod Dentofacial Orthop*. 1989;95:46-59.
- Konstantonis D, Anthopoulou C, Makou M. *Extraction decision and identification of treatment predictors in Class I malocclusions*. *Prog Orthod* 2013;19:14-47.
- Rossouw PE, Tortorella A. *Enamel reduction procedures in orthodontic treatment*. *J Can Dent Assoc*. 2003;69(6):378-83.
- Frindel C. *Clear thinking about interproximal stripping*. *J Dentofacial Anom Orthod* 2010;13:187-99.
- Zachrisson BU, Minster L, Ogaard B, Birkhed D. *Dental health assessed after interproximal enamel reduction: caries risk in posterior teeth*. *Am J Orthod Dentofacial Orthop*. 2011;139:90-8.
- Sheridan JJ. *Guidelines for contemporary air-rotor stripping*. *J Clin Orthod*. 2007;41:315-20.
- Sheridan JJ. *The physiologic rationale for air-rotor stripping*. *J Clin Orthod*. 1997;31:609-12.
- Barcoma, E, Shroff B, Best AM, Shoff MC, Lindauer SJ. *Interproximal Reduction of Teeth: Differences in Perspective Between Orthodontist and Dentist*. *Angle Orthod*. 2015 Sep;85(5):820-5. doi: 10.2319/072314-515.1.

- Epub 2014 Nov 13.
20. Stroud JL, English J, Buschang PH. *Enamel thickness of the posterior dentition: its implications for nonextraction treatment. Angle Orthod* 1998;68(2):141-6.
  21. Gopal R, Tripath T, Rai P. *Interproximal Enamel Reduction for Gaining Space in Ortodontic-Diagnosis, Technique and Sequelae. Heal Talk* 2017;10 Issue 01:25-6.
  22. Bolton WA. *Disharmony in tooth size and its relation to the analysis and treatment of malocclusion. Angle Orthod* 1958; 28:113–30.
  23. Bolton WA. *The clinical application of a tooth-size analysis. Am J Orthod* 1962;48(7):504-29.
  24. Dummer PMH, Harrison KA. *In vitro plaque formation on commonly used dental materials. J Oral Rehabil* 1982;9(5):413–7.
  25. Arends J, Christoffersen J. *The nature of early carious lesions in enamel. J Dent Res* 1986; 65(1):2–11.
  26. Joseph VP, Rossouw, PE, Basson NJ. *Orthodontic microabrasive reproximation. Am J Orthod Dentofacial Orthop* 1992;102(4):351-9.
  27. Crain G, Sheridan JJ. *Susceptibility to caries and periodontal disease after posterior air-rotor stripping. J Clin Orthod* 1990;24(2):84-5.
  28. El-Mangoury NH, Moussa MM, Mostafa YA, Girgis AS. *In-vivo remineralization after air-rotor stripping. J Clin Orthod* 1991;25(2):75–8.
  29. Joseph VP, Rossouw, PE, Basson NJ. *Orthodontic microabrasive reproximation. Am J Orthod Dentofacial Orthop* 1992;102(4):351-9.