

## Aktivitas Ekstrak Etanolik Bayam Merah (*Amaranthus tricolor* L.) Terstandar sebagai Upaya Preventif Steatosis: Studi in Vivo

{Activities of red spinach (*amaranthus tricolor* l.) ethanolic extract  
in steatosis prevention: in vivo study}

Dimas Adhi Pradana<sup>1\*</sup>, Deasy Wulan Dwiratna<sup>1</sup> & Sitarina Widyarini<sup>2</sup>

<sup>1</sup>Program Studi Farmasi Fakultas Matematika dan Ilmu Pengetahuan Alam, Universitas Islam Indonesia

<sup>2</sup>Fakultas Kedokteran Hewan Universitas Gadjah Mada

**Keywords:**

ALT; red spinach  
leaves; fatty liver;  
histopathological;  
preventive

**ABSTRACT:** This study aimed to examine the activities of red spinach (*Amaranthus tricolor* L.) ethanolic extract in preventing steatosis by referring to ALT activities and liver histopathological parameters. Thirty male Sprague-Dawley rats were divided into 6 groups of normal, negative control, positive control (0.9 mg/kg simvastatin), treatment I (200 mg/kg extract), treatment II (400 mg/kg extract), and treatment III (800 mg/kg extract). From day 1 to day 67, apart from the normal and negative-control groups, all other groups were given preventive therapy, and high-fat, high-cholesterol diet was applied two hours after preventive therapy from day 8 to day 67. ALT parameters were determined on day 0 and 67. Histopathological changes in the liver were examined on day 68. One-way ANOVA was performed followed by post-hoc Tukey HSD test. The results indicated that the ethanolic extract of red spinach at doses of 200, 400, and 800 mg/kg could maintain ALT levels at normal values. Histopathological image of the liver treated with ethanolic extract of red spinach at doses of 200, 400, and 800 mg/kg showed normal condition. These findings suggest that standardized ethanol extract of red spinach leaves has the potential to prevent steatosis.

**Kata Kunci:**

ALT; daun bayam  
merah; histopatologi  
hati; perlemakan hati;  
preventif

**ABSTRAK:** Penelitian ini bertujuan untuk mengetahui aktivitas ekstrak etanolik daun bayam (*Amaranthus tricolor* L.) terstandar sebagai upaya preventif steatosis berdasarkan aktivitas enzim ALT dan histopatologis hati. Hewan uji yang dipergunakan adalah tikus Sprague-Dawley jantan. Sebanyak 30 tikus dibagi ke dalam 6 kelompok yaitu kelompok normal, kontrol negatif, kontrol positif (simvastatin 0,9 mg/kgBB), perlakuan I (ekstrak bayam merah 200 mg/kgBB), perlakuan II (ekstrak bayam merah 400 mg/kgBB), dan perlakuan III (ekstrak bayam merah 800 mg/kgBB). Hari pertama sampai hari ke-67 seluruh kelompok kecuali kelompok normal dan kontrol negatif dilakukan pemberian terapi preventif, selanjutnya hari ke-8 sampai hari ke-67 dilakukan induksi diet tinggi lemak dua jam setelah pemberian terapi preventif. Penetapan kadar ALT dilakukan pada hari ke-0 dan 67. Pada hari ke-68 dilakukan pemeriksaan histopatologi hati. Analisis menggunakan One Way Anova yang dilanjutkan analisis Post-Hoc Tukey HSD. Hasil penelitian menunjukkan ekstrak etanolik daun bayam merah terstandar dosis 200 mg/kgBB, 400 mg/kgBB dan 800 mg/kgBB dapat mempertahankan kadar ALT dalam rentang normal dan memperlihatkan gambaran histopatologi hati yang normal. Disimpulkan bahwa ekstrak etanolik daun bayam merah terstandar berpotensi sebagai terapi preventif steatosis.

\*Corresponding Author: Dimas Adhi Pradana (Program Studi Farmasi FMIPA Universitas Islam Indonesia, Jl. Kaliurang km 14,5 Yogyakarta 55584) email: [dimas.pradana@uii.ac.id](mailto:dimas.pradana@uii.ac.id)

Article History:

Received: 28 Apr 2017

Published: 18 May 2017

Accepted: 02 May 2017

Available online: 30 May 2017

## PENDAHULUAN

Penyakit perlemakan hati non-alkoholik atau *non-alcoholic fatty liver disease* (NAFLD) merupakan kondisi yang ditandai secara histologis dengan steatosis (perlemakan) hati makrovesikular dan terjadi pada mereka yang tidak mengonsumsi alkohol yang berat. Ada dua pola histologis NAFLD, yaitu lemak hati saja (*non alcoholic fatty liver*=NAFL) dan perlemakan hati pada tingkat yang lebih berat (*nonalcoholic steatohepatitis*=NASH) [1]. Suatu kondisi dinyatakan sebagai perlemakan hati apabila kandungan lemak di hati (sebagian besar terdiri atas trigliserida) melebihi 5% dari seluruh berat hati [2]. Sebuah studi pada populasi obesitas di negara maju didapatkan 60% mengalami perlemakan hati sederhana (steatosis) dan dilaporkan pula bahwa pasien diabetes melitus tipe 2 mengalami perlemakan hati sebesar 70%, sedangkan pada pasien dislipidemia sekitar 60% [3]. Bayam merah (*Amaranthus tricolor* L.) merupakan famili Amaranthaceae yang memiliki kandungan beragam seperti, vitamin, niacin, mineral (kalsium, mangan, fosfor dan zat besi), serat, karotenoid, klorofil, alkaloid, flavonoid, saponin pada daun serta polifenol pada batang. Bayam merah memiliki empat manfaat utama yakni menurunkan kolesterol, melancarkan pencernaan, sebagai antidiabetes serta dapat menurunkan resiko terkena penyakit kanker [4]. Bayam merah memiliki aktivitas antioksidan karena mempunyai senyawa flavonoid [5]. Studi yang dilakukan oleh Clemente dan Desai mengemukakan bahwa bayam merah memiliki kandungan antioksidan dan dapat digunakan dalam manajemen penyakit diabetes, hiperlipidemia dan diabetes yang berhubungan dengan dyslipidemia [6]. Hasil penelitian Pradana pada tahun 2016 menunjukkan bahwa ekstrak etanolik daun bayam merah terstandar mempunyai aktivitas sebagai terapi komplementer hiperlipidemia berdasarkan parameter enzim

Alanin Transaminase (ALT) [7]. Penelitian ini bertujuan untuk Mengetahui pengaruh pemberian ekstrak etanolik daun bayam merah (*Amaranthus tricolor* L.) terstandar sebagai upaya preventif steatosis berdasarkan aktivitas enzim ALT dan gambaran histopatologis hati pada tikus Sprague-Dawley.

## METODE PENELITIAN

### Penyiapan Ekstrak Bayam Merah

Tanaman bayam merah (*Amaranthus tricolor* L.) yang digunakan dalam penelitian ditanam di daerah Cangkringan, Sleman–Yogyakarta (latitude-7° 39' 37.48" dan longitude 110° 26' 21.44"). Daun bayam merah yang masih segar dicuci, diangin-anginkan setelah itu dikeringkan. Daun bayam merah yang sudah kering kemudian di-miller hingga berbentuk serbuk kemudian ditimbang sebanyak 20 gram dalam kantong kertas saring, kemudian dimasukkan ke dalam alat soxhlet dengan menggunakan etanol 70% sebagai solvent, dengan perbandingan herbal:etanol 70% =1:10, dilakukan sebanyak 7 kali sirkulasi. Hasil residu ekstrak dipekatkan dengan menggunakan rotary evaporator pada suhu 60°C kecepatan 60 rpm. Ekstrak kental yang didapatkan kemudian diuapkan diatas water bath hingga memiliki tekstur kental menyerupai pasta. Ekstrak kental kemudian ditimbang dan dikemas dalam wadah kaca dan disimpan dalam desikator [8]. Pada penelitian sebelumnya telah dilakukan standarisasi ekstrak etanolik daun bayam merah, tetapi ada beberapa parameter yang belum memenuhi syarat standar yang telah ditetapkan yaitu parameter kadar abu total dan cemaran kapang khamir sehingga pada penelitian ini dilakukan ulang uji terhadap parameter tersebut [8].

### Penyiapan Hewan Coba

Subjek uji yang digunakan pada penelitian ini

adalah tikus dengan kriteria inklusi antara lain tikus jenis strain Sprague-Dawley, tikus sehat, umur 2-3 bulan, berat badan 160-300 gram dan memiliki kadar ALT 35-80. Adapun kriteria eksklusi antara lain apabila tikus terlihat sakit selama masa adaptasi (gerak tidak aktif, bulu terlihat suram dan rontok, kotoran cair, luka gigitan), kadar ALT tidak berada pada rentang normal. Penelitian ini telah disetujui oleh Komite Etik Penelitian Fakultas Kedokteran dan Kesehatan Universitas Islam Indonesia nomor 88/Ka.Kom.Et/70/KE/III/2016. Sebanyak 30 tikus dibagi ke dalam 6 kelompok yaitu kelompok normal, kontrol negatif, kontrol positif (simvastatin 0,9 mg/kgBB), perlakuan I (ekstrak bayam merah 200 mg/kgBB), perlakuan II (ekstrak bayam merah 400 mg/kgBB), dan perlakuan III (ekstrak bayam merah 800 mg/kgBB). Hari pertama sampai hari ke-67 seluruh kelompok kecuali kelompok normal dan kontrol negatif dilakukan pemberian terapi preventif, selanjutnya hari ke-8 sampai hari ke-67 dilakukan induksi diet tinggi lemak dan kolesterol dua jam setelah pemberian terapi preventif. Penetapan parameter ALT dilakukan pada hari ke-0 dan 67. Hewan uji dimatikan dengan cara dislokasi leher dan pada hari ke-68 dilakukan pemeriksaan histopatologi hati.

### Penetapan Kadar Alanine Aminotransferase (ALT)

Pemeriksaan ALT dilakukan pada hari ke-0 dan hari ke-67. Sebanyak 100 (60)  $\mu$ l serum ditambahkan dengan reagen mix SGOT 1000 (600)  $\mu$ l dan dicampur hingga homogen. Kemudian diinkubasi pada suhu kamar (37°C) selama 1 menit. Hasil kemudian dibaca dengan menggunakan Spectrophotometer Microlab 300,  $\lambda$  340 nm menggunakan pembanding akudest, dengan  $\Delta$  Abs x -174 [7].

### Pemeriksaan Histopatologis Hati

Pada pemeriksaan histopatologis hati dilakukan dua pengamatan yaitu secara makroskopis dan mikroskopis. Pada pemeriksaan makroskopis dilakukan pengamatan kondisi fisik organ yang dibandingkan dengan organ hati normal. Pada pemeriksaan mikroskopis dilakukan pengamatan terhadap perubahan sel-sel hati dan skoring tipe-tipe kerusakan pada sel hati. Tahapan dalam pembuatan histopatologis untuk pemeriksaan mikroskopis meliputi *trimming*, dehidrasi, *embedding*, *cutting*, *staining*/pewarnaan, *mounting*, dan pembacaan *slide* dengan mikroskop.

### Analisis Data

Pengujian dilakukan menggunakan uji statistik perangkat lunak SPSS for WINDOWS versi 16. Data kadar ALT darah tikus yang diperoleh diuji normalitasnya dengan uji Shapiro-Wilk karena jumlah sampel yang kurang dari 50. Nilai signifikansi lebih dari 0,05 maka data terdistribusi normal. Kemudian dilakukan analisis statistik menggunakan Paired t-test untuk melihat pengaruh pemberian sebelum dan sesudah perlakuan masing-masing kelompok serta One Way Anova untuk melihat signifikansi secara keseluruhan ( $p < 0,05$ ) yang dilanjutkan analisis Post-Hoc Tukey HSD untuk mengetahui perbedaan signifikansi antar kelompok. Masing-masing uji memiliki derajat kemaknaan 95%. Pada pengamatan histopatologis hati analisis hasil dilakukan secara kualitatif. Pengamatan jaringan hati diamati perubahan struktural yang terjadi pada tiap kelompok dan kemudian dibandingkan dengan kelompok normal.

### HASIL DAN DISKUSI

Tujuan penelitian ini untuk mengetahui pemberian ekstrak etanolik daun bayam merah (*Amaranthus tricolor* L.) terstandar sebagai terapi preventif terhadap peningkatan kadar ALT dan

histopatologis hati pada tikus Sprague-Dawley jantan yang diinduksi lemak babi murni dan kuning telur. Bahan tanaman tersebut dinilai kualitasnya dengan melakukan uji standardisasi berdasarkan parameter spesifik dan non-spesifik [9].

### Aktivitas Preventif Perlemakan Hati

Data rerata kadar ALT pada hari ke-0 dan 67 tersaji pada Tabel 1. Hasil pemeriksaan kadar ALT pada hari ke-0 dan hari ke-67, menggunakan analisis Paired sample t-test untuk melihat perbedaan rerata bermakna antara hari ke-0 dengan hari ke-67. Pada kelompok kontrol negatif menunjukkan perbedaan rerata nilai ALT yang signifikan ( $p < 0,05$ ) hari ke-0 dengan kadar hari ke-67. Rerata ALT pada hari ke-67 yang berada di atas kadar ALT normal pada tikus (35-80 IU-1) sehingga dikatakan bahwa induksi diet tinggi lemak dan kuning telur dapat meningkatkan kadar ALT lebih dari normal.

Sedangkan pada kelompok perlakuan diperoleh hasil yang menunjukkan bahwa terdapat perbedaan kadar ALT secara signifikan antara kelompok perlakuan (dosis 200 mg/kgBB; 400 mg/kgBB; dan 800 mg/kgBB) hari ke-0 dibandingkan hari ke-67 karena secara statistik  $p < 0,05$ . namun perbedaan rerata kadar ALT antara kadar hari ke-0 dan 67 masih termasuk dalam range nilai ALT normal tikus yaitu berkisar antara 35-80 IU-1

[10]. Hal ini menunjukkan bahwa terapi preventif pemberian ekstrak etanolik bayam merah dapat mempertahankan kadar ALT tetap dalam rentang normal. Hasil yang sama juga ditunjukkan pada kelompok kontrol positif.

Berdasarkan data pada tabel 1 dapat diketahui bahwa seluruh kelompok berbeda signifikan dengan kontrol negatif. Sedangkan untuk kelompok selain kontrol negatif memiliki rerata kadar ALT yang tidak signifikan satu sama lain. Hal tersebut menunjukkan bahwa induksi peningkatan kadar ALT berhasil dilakukan dan baik ekstrak etanolik bayam merah maupun simvastatin dapat mempertahankan kadar ALT dalam range normal walaupun telah diberikan induksi lemak babi dan kuning telur selama 60 hari.

### Histopatologis Hati

Histopatologis bertujuan untuk mempelajari kondisi dan keadaan fungsi jaringan hati pada hewan uji. Histopatologis hati juga dapat digunakan untuk mengamati hasil terapi menggunakan ekstrak etanolik daun bayam merah terhadap kejadian perlemakan organ hati tikus. Pengambilan organ hati dilakukan secara sampling pada tiap kelompok pada hari ke-68. Perlemakan hati diamati secara deskriptif dengan melihat ada atau tidaknya perlemakan yang terbentuk pada jaringan hepar. Perlemakan hati digambarkan

**Tabel 1.** Rata-rata kadar ALT hari ke-0 dan 67 beserta signifikansi perubahannya

Kelompok	Kadar ALT (UI-1) $\pm$ SD		Sig. (2-tailed)
	Hari ke-0	Hari ke-67	
Normal	63,08 $\pm$ 3,46	68,72 $\pm$ 3,46	0,262
Positif	67,14 $\pm$ 4,64	65,5 $\pm$ 4,13	0,115
Negatif	65,26 $\pm$ 3,93	123,98 $\pm$ 4,92	0,000
Dosis 200 mg/kgBB	65,1 $\pm$ 6,61	69,54 $\pm$ 6,73	0,042
Dosis 400 mg/kgBB	64,52 $\pm$ 4,56	73,63 $\pm$ 5,99	0,036
Dosis 800 mg/kgBB	63,14 $\pm$ 5,68	68,42 $\pm$ 6,27	0,039

Keterangan: Hasil terdistribusi normal ( $p > 0,05$ ) berdasarkan uji Shapiro-Wilk. Nilai beda rerata pre dan post signifikan berdasarkan hasil uji Paired t-test ( $p < 0,05$ ).

dengan adanya vakuola lemak berbatas jelas dalam sitoplasma [11].

Pada gambar 1 diketahui bahwa pada kelompok normal, kontrol positif, perlakuan ekstrak dosis 200 mg/kgBB dan dosis 800 mg/kgBB tidak terjadi perlemakan ditunjukkan oleh lingkaran yang merupakan bagian inti sel yang tetap menjadi fokus sel atau terletak di tengah sel. Pada kelompok kontrol negatif (Gambar c), ditemukan adanya perbesaran ukuran vakuola yang kemudian mendesak inti sel ke arah tepi sel. Pada kelompok ekstrak dosis 400 mg/kgBB (Gambar f), salah satu diantara tiga sampel terjadi perlemakan, namun tingkat keparahan tidak seperti kelompok negatif. Berdasarkan gambaran histopatologis (Gambar 1) kelompok kontrol negatif menunjukkan bahwa induksi dengan lemak babi murni dan kuning telur bebek yang dilakukan telah mampu menghasilkan perlemakan hati. Hasil histopatologis organ hati dari seluruh kelompok dapat dilihat dalam Tabel 3.

Berdasarkan Tabel 3 diketahui bahwa kelompok ekstrak dosis 200, 400, dan 800 mg/kgBB terbukti mampu menghambat perlemakan hati. Hal ini diakibatkan bayam merah memiliki

kandungan senyawa flavonoid berupa kuersetin dan tanin sebagai antihiperlipidemia. Pada dosis 400 mg/kgBB terjadi perlemakan hati ringan yang masih dalam tingkat kewajaran sehingga masih dapat dikatakan normal. Hal ini dapat terjadi karena respon dari individu hewan uji yaitu dimungkinkan pernah mengalami sakit beberapa hari sehingga nafsu makan menjadi berkurang yang mana bisa menyebabkan hati tikus berlemak.

Studi tentang hubungan gambaran histopatologis dan kadar ALT meningkat pada tikus yang diinduksi diet tinggi lemak selama 59 hari menunjukkan terjadi perlemakan, pembengkakan hepatosit, tertekannya sinusoid, serta vakuolisasi sitoplasma [12]. Stres oksidatif memicu peroksidasi lipid dengan akibat kerusakan membran plasma. Kerusakan atau peningkatan permeabilitas membran hepatosit akan mengakibatkan destruksi mitokondria, retikulum endoplasmik, inaktivasi enzim, denaturasi protein [13], serta masuknya enzim aminotransaminase termasuk ALT. Bila terjadi nekrosis sel yang menyebabkan destruksi mitokondria dan retikulum endoplasmik tempat enzim tersebut, maka enzim tersebut akan masuk

Tabel 2. Perbandingan rerata kadar ALT antar kelompok pada hari ke-67

Kelompok	Kadar ALT (UI-1) $\pm$ SD
Normal	68,72 $\pm$ 3,46 <sup>(c)</sup>
Simvastatin	65,5 $\pm$ 4,13 <sup>(c)</sup>
Negatif	123,98 $\pm$ 4,92 <sup>(a)(b)(c)(d)(e)(f)</sup>
Dosis 200 mg/kgBB	69,54 $\pm$ 6,73 <sup>(c)</sup>
Dosis 400 mg/kgBB	73,63 $\pm$ 5,99 <sup>(c)</sup>
Dosis 800 mg/kgBB	68,42 $\pm$ 6,27 <sup>(c)</sup>

Keterangan: Hasil terdistribusi normal ( $p > 0,05$ ) berdasarkan uji Shapiro-Wilk,  $n=5$ . Nilai antar kelompok signifikan berdasarkan hasil uji Oneway Anova ( $p < 0,05$ ).

(a)=berbeda signifikan dengan kontrol normal

(b)=berbeda signifikan dengan simvastatin

(c)=berbeda signifikan dengan kontrol negatif

(d)=berbeda signifikan dengan dosis 200 mg/kgBB

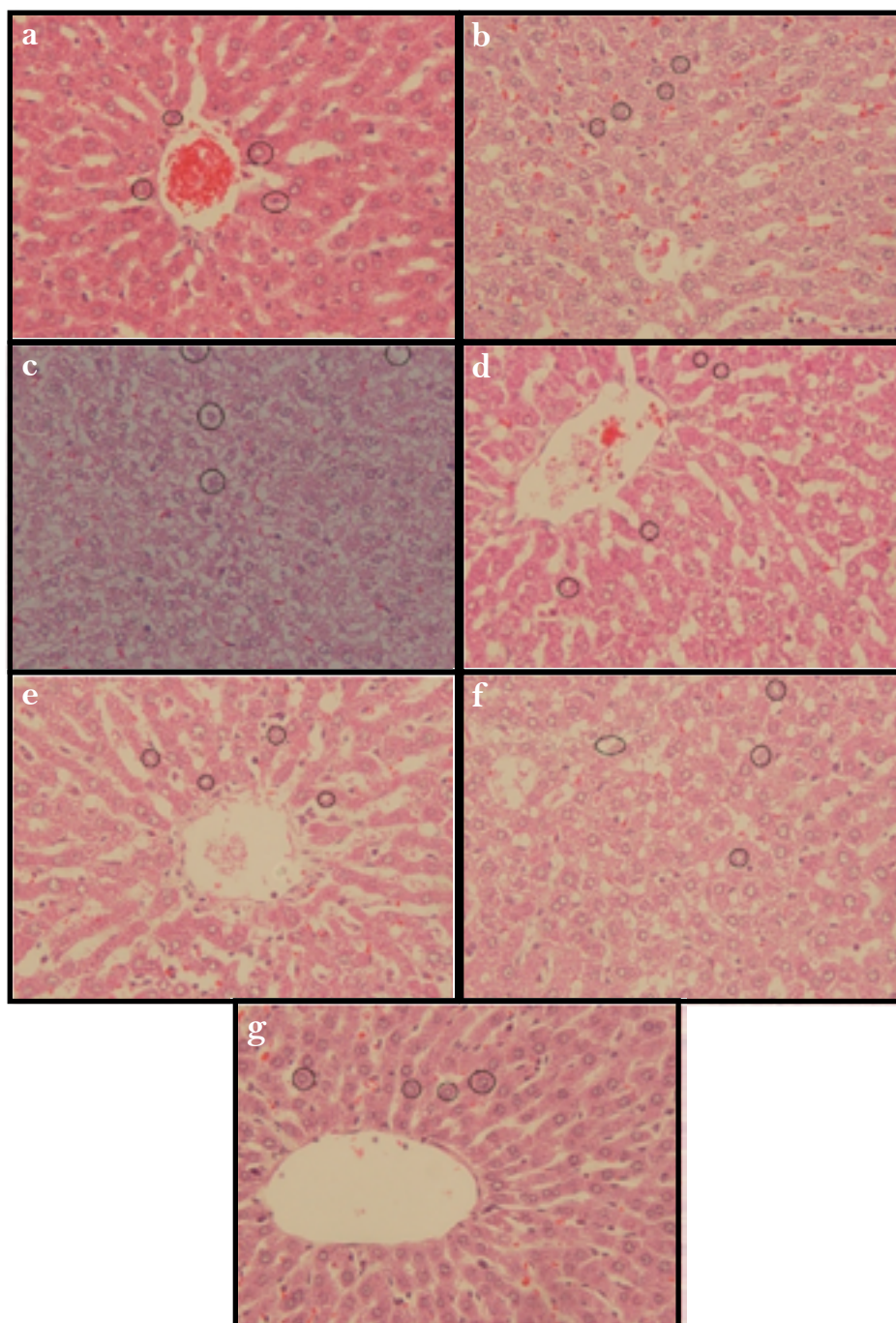
(e)=berbeda signifikan dengan dosis 400 mg/kgBB

(f)=berbeda signifikan dengan dosis 800 mg/kgBB

ke dalam sirkulasi darah sehingga kadar dalam darah meningkat [14].

Asupan diet tinggi lemak dalam jangka waktu yang lama akan menyebabkan terjadinya steatosis dalam sel hati. Trigliserida yang dibentuk dalam hati akan mengalami dua hal yakni disimpan dalam

droplet lemak yang mengakibatkan steohepatitis dan dikemas bersama apoprotein B (apo-b) dan disekresikan kedalam sirkulasi dalam bentuk *very low density lipoprotein* (VLDL) [15]. Ekstrak etanolik daun bayam merah mampu mencegah terjadinya perlemakan hati dan kenaikan kadar



**Gambar 1.** Histopatologis hati tikus yang diberi perlakuan pada: (a)=kontrol normal, (b)=kontrol positif (simvastatin), (c)=kontrol negatif (minyak babi murni dan kuning telur bebek), (d)=ekstrak dosis 200 mg/kgBB, (e)=ekstrak dosis 400 mg/kgBB, (f)=ekstrak dosis 400 mg/kgBB dan (g)= ekstrak dosis 800 mg/kgBB. Lingkaran hitam menunjukan kondisi inti sel hati.

Tabel 3. Hasil histopatologis hati

Kelompok	Hari ke-68	Persentase Perubahan (%)*
Kontrol Normal	Normal	0
Kontrol Negatif	Degenerasi melemak	100
Kontrol Positif	Normal	0
Dosis 200 mg/kgBB	Normal	0
Dosis 400 mg/kgBB	Degenerasi melemak	33,33
Dosis 800 mg/kgBB	Normal	0

\*n=3

ALT karena mengandung senyawa aktif yaitu kuersetin, tanin dan saponin. Kuersetin merupakan antioksidan yang mana dapat menghambat sekresi apo-B 100 pada sel CaCO<sub>2</sub> serta dapat menurunkan aktivitas MTP yang berperan dalam pembentukan kolesterol dan trigliserida. Kuersetin juga dapat menghambat aktivitas enzim HMG-KoA reduktase, yaitu enzim yang berperan dalam pembentukan kolesterol selain itu juga sebagai antioksidan yang dapat menekan radikal bebas [16]. Tanin dapat menghambat penyerapan lemak di usus dengan cara bereaksi dengan dengan protein mukosa dan sel epitel usus dan saponin yang akan berikatan dengan ikatan kompleks yang berasal dari makanan dengan cara meningkatkan pengikatan kolesterol oleh serat sehingga kolesterol tidak dapat diserap oleh usus [17].

Selain itu flavonoid kuersetin, tanin, dan saponin juga berperan sebagai antioksidan yang dapat menekan pelepasan radikal O<sub>2</sub> yang reaktif sehingga menekan terjadinya kerusakan endotel dengan menghambat inisiasi dari reaksi rantai oksidasi sehingga mencegah makin banyaknya makrofag. Antioksidan juga mengurangi toksisitas LDL teroksidasi terhadap sel endotel dan juga mengurangi degradasi oksidatif akibat nitrit oksida [17].

## KESIMPULAN

Ekstrak etanolik daun bayam merah dosis 200, 400, dan 800 mg/kgBB dapat mempertahankan

kadar ALT pada nilai normal. Sedangkan pada gambaran histopatologis hati pada tikus yang diberikan perlakuan ekstrak etanolik bayam merah dosis 200 mg/kgBB, 400 mg/kgBB dan 800 mg/kgBB memperlihatkan kondisi hati yang normal sehingga dapat disimpulkan bahwa ekstrak etanolik daun bayam merah terstandar berpotensi sebagai terapi preventif perlemakan hati.

## UCAPAN TERIMA KASIH

Ucapan terima kasih disampaikan kepada Direktorat Penelitian dan Pengabdian Masyarakat (DPPM) Universitas Islam Indonesia atas pendanaan yang telah diberikan dalam Hibah Penelitian Madya DPPM UII.

## DAFTAR PUSTAKA

1. Al Mahtab, M., & Akbar, S. M. F. (2013). Non-alcoholic Fatty Liver Disease: A Review. *Journal of Gastroenterology and Hepatology Research*, 2(3), 439-444.
2. Sudoyo, A., Bambang, S., Idrus, A., Marcellus, S., Siti, S., 2009. *Buku Ajar Ilmu Penyakit Dalam Jilid I Edisi V*. Jakarta: Interna Publishing.
3. Dabhi, A. S., Brahmabhatt, K. J., Pandya, T. P., Thorat, P. B., & Shah, M. C. (2008). Non-alcoholic fatty liver disease (NAFLD). *Journal Indian Academy of Clinical Medicine*, 9(1), 36-41.
4. Wiranto, W.P., (2004). *Memanfaatkan tanaman sayur untuk mengatasi aneka penyakit*. Depok: AgroMedia Pustaka.
5. Samsul, A., Krupanidhi, K., & Sambasiva Rao, K. R. S. (2013). Evaluation of in-vitro antioxidant activity of *Amaranthus tricolor* Linn. *Asian Journal of Pharmacology and Toxicology*, 1(01), 12-16.
6. Clemente, A., & Desai, P. V. (2011). Evaluation of the hematological, hypoglycemic, hypolipidemic and antioxidant properties of *Amaranthus tricolor* leaf extract in rat. *Tropical Journal of Pharmaceutical Research*, 10(5), 595-602.

7. Pradana, D. A., Anggriani, I. D., & Setyaningrum, T. R. (2016). Potential of Red Spinach Leaves Ethanolic Extract (*Amaranthus tricolor L.*) as a Complementary Therapy For Hiperlipidemia: Study in Vivo of Histopathologic and Activity of Alanin Aminotransferase (ALT). *Jurnal Sains Farmasi & Klinis*, 3(1), 6-13.
8. Pradana, D. A., Rahmah, F. S., & Setyaningrum, T. R. (2016). Potensi Antihiperlipidemia Ekstrak Etanolik Daun Bayam Merah (*Amaranthus tricolor L.*) Terstandar secara in Vivo Berdasarkan Parameter LDL (Low Density Lipoprotein). *Jurnal Sains Farmasi & Klinis*, 2(2), 122-128.
9. Pradana, D.A., Pondawinata M., Widyarini, S., (2017). Red spinach (*Amaranthus tricolor L.*) ethanolic extract as prevention against atherosclerosis based on the level of Low-Density Lipoprotein and histopathological feature of aorta in male Sprague-Dawley rats, AIP Conference Proceedings (<http://dx.doi.org/10.1063/1.4978152>) (diakses 20 April 2017).
10. Reference Values for Laboratory Animals, Research Animal Resources, University of Minnesota. [www.ahc.umn.edu/rar/refvalues.html](http://www.ahc.umn.edu/rar/refvalues.html) (diakses 20 Mei 2016).
11. Junquera, L., Carnerio, J., (2007). *Histologi Dasar: Teks dan Atlas*. 10<sup>th</sup> ed. Tambayong J, editor. Jakarta: Buku Kedokteran EGC.
12. Nasution, A. Y., Adi, P., & Santosa, P. A. (2016). Pengaruh Ekstrak Propolis terhadap Kadar SGOT (Serum Glutamic Oxaloacetic Transaminase) dan SGPT (Serum Glutamic Pyruvic Transaminase) pada Tikus Putih (*Rattus norvegicus*) Galur Wistar dengan Diet Tinggi Lemak. *Majalah Kesehatan FKUB*, 2(3), 120-126.
13. Kumar V, F.N., (2005). Cellular adaptations, cell injury, and cell death. Dalam: Kumar V, Abbas AK, Fausto N, penyunting. *Robbins and Cotran pathologic basis of disease*. Ed 7. Philadelphia: Elsevier Saunders; hlm.5-21.
14. Kuntz, E., (2006). *Hepatology, principles and practice*. Edisi ke-2. Wetzlar: Springer Medizin Verlag Heidelberg.
15. Salt, W. B. (2004). Nonalcoholic fatty liver disease (NAFLD): a comprehensive review. *Journal of Insurance Medicine*, 36(1), 27-41.
16. Bentz, A. B. (2009). A review of quercetin: Chemistry, antioxidant properties, and bioavailability. *Journal of young investigators*, 19(10).
17. Asmariani, W., Probosari, E., 2012. Pengaruh pemberian buah pepaya (*Carica papaya L.*) terhadap kadar kolesterol LDL dan kolesterol HDL pada tikus Sprague Dawley dengan hiperkolesterolemia. *Journal of Nutrition Collage*, 1(1), 256-268.