



# Radioterapi & Onkologi Indonesia

Journal of the Indonesian Radiation Oncology Society



## Laporan Kasus

# RADIOTERAPI PADA RETINOBLASTOMA

Henry Kodrat, Soehartati Gondhowiardjo

Departemen Radioterapi RSUPN Dr. Cipto Mangunkusumo, Fakultas Kedokteran Universitas Indonesia, Jakarta

## Informasi Artikel

Riwayat Artikel:  
Diterima November 2012  
Disetujui Desember 2012

Alamat Korespondensi:  
Dr. Henry Kodrat  
Departemen Radioterapi RSUPN  
Dr. Cipto Mangunkusumo, Fakultas  
Kedokteran Universitas Indonesia,  
Jakarta  
E mail: hkodrat\_md@yahoo.com

## Abstrak / Abstract

Tumor okuli primer yang paling sering pada anak adalah retinoblastoma. Ini dapat melibatkan satu atau kedua mata dan dapat bersifat herediter (diturunkan). Gejala pada umumnya adalah leukoria dan strabismus. Diagnosis dan pengobatan dilakukan secara multidisiplin antara lain oftalmologi, pediatrik onkologi, onkologi radiasi dan genetika. Enukleasi, kemoterapi, radioterapi dan terapi fokal merupakan modalitas dalam penatalaksanaan retinoblastoma. Angka kesembuhan tinggi pada anak dengan retinoblastoma melibatkan satu bola mata dan belum menyebar secara sistemik atau ke rongga orbita atau otak. Anak-anak dengan retinoblastoma herediter beresiko tinggi untuk mengalami keganasan yang lain, pada umumnya sarkoma.

**Kata kunci:** retinoblastoma, leukoria, radioterapi

*The most common primary ocular cancer in children is retinoblastoma. It can affect one or both eyes and the disease can be inherited. Leucoria and strabismus are the usual symptoms that lead to medical attention. Subsequent appropriate diagnostic studies and care provided by a multidisciplinary team, including ophthalmologist, pediatrics oncologist, radiation oncologist and geneticist. Enucleation, chemotherapy and radiation therapy along with local ophthalmic therapies can be used in the treatment of retinoblastoma. Cure rate are high in children when tumor is confined to the eye and has not spread systemically or into orbit or brain. Children with the heritable form of retinoblastoma are high risk for developing subsequent malignancies, most commonly sarcoma.*

**Keywords:** retinoblastoma, leucoria, radiotherapy

Hak cipta ©2013 Perhimpunan Dokter Spesialis Onkologi Radiasi Indonesia

## Pendahuluan

Retinoblastoma merupakan tumor okuli primer yang paling sering dijumpai pada anak dan di amerika serikat, 250 kasus baru didiagnosa setiap tahunnya. Insidensi lebih tinggi di negara berkembang dan merupakan salah satu dari keganasan tersering pada anak. Diperkirakan 95% kasus terjadi anak berusia di bawah 5 tahun. Anak dengan bilateral retinoblastoma mewakili 20-30% kasus. Pasien dengan retinoblastoma bilateral biasanya muncul pada usia yang lebih muda (14-16 bulan) dibandingkan dengan retinoblastoma unilateral (29-30 bulan) dan retinoblastoma herediter muncul lebih awal dibandingkan dengan retinoblastoma sporadik. Diperkirakan 20-30% anak dengan bilateral retinoblastoma mempunyai riwayat keluarga<sup>1,2,3</sup>

Retinoblastoma dihubungkan dengan mutasi terhadap gen supresor tumor RB1 pada lengan panjang dari

kromosom 13 (13q). Gen supresi tumor RB1 bekerja pada checkpoint G1/S sehingga mengakibatkan kegagalan mekanisme perbaikan sel. Proses terjadinya tumor akibat defek pada gen supresor tumor terjadi melalui mekanisme "double hit"<sup>1,4</sup>.

Gambaran klinis yang paling sering pada retinoblastoma adalah leukoria, yang merupakan pupil berwarna putih pada satu atau kedua bola mata. Gejala kedua yang sering timbul adalah strabismus. Gejala yang lain adalah heterochromia (warna yang berbeda pada pupil), hyphema (darah pada kamera okuli anterior), glaukoma dan selulitis orbita. Di Indonesia, pasien datang pada stadium yang lebih lanjut, di mana gejala klinis yang sering adalah proptosis, massa orbita atau gejala lain sesuai dengan derajat invasi ekstraokuler dan metastasis jauh<sup>1,2,3,5,6</sup>.

Pemeriksaan diagnostik pada kasus retinoblastoma adalah pemeriksaan funduskopi, USG orbita, CT-Scan dan

MRI. Untuk konfirmasi dari tumor, dilakukan pemeriksaan funduskopi di mana sebaiknya pasien dalam keadaan teranastesi dengan pupil dilatasi. Jika pada pemeriksaan USG, CT-Scan atau MRI orbita, tumor sudah meluas keluar dari bola mata atau dengan invasi dalam, maka harus dilakukan pemeriksaan tambahan berupa *bone scan*, punksi lumbal dan biopsi sumsum tulang. Diagnosa pada retinoblastoma biasanya dilakukan secara klinis. Biopsi pada retinoblastoma tidak dianjurkan karena kekhawatiran akan penyebaran<sup>1,2,6,7,8</sup>.

Sistim pengelompokan yang paling sering pada retinoblastoma adalah sistim klasifikasi Reese-Ellsworth. Sistim ini untuk memprediksi preservasi penglihatan setelah radiasi eksterna, dan sistim ini tidak bisa untuk memprediksi kesintasan<sup>1,2,9</sup>.

Paling tidak 2 sistim penentuan stadium telah dicoba untuk menilai kesintasan dan termasuk untuk menilai ekstensi di luar bola mata, yaitu sistim St. Jude Children's research hospital (SJCRH) dan International Classification for Intraocular Retinoblastoma yang digunakan oleh protokol Children Oncology Group (COG)<sup>1,2,10</sup>

*International retinoblastoma staging system* merupakan sistim klasifikasi berdasarkan data histopatologik dan pencitraan, dan memperhitungkan retinoblastoma yang sudah menjalar ke kelenjar getah bening regional<sup>7</sup>

Tabel 1. Klasifikasi Reese-Ellsworth untuk retinoblastoma<sup>9</sup>

Tipe	Deskripsi
<b>Grup 1 "very favorable"</b>	
A	Massa soliter, < 4DD pada atau sisi posterior dari ekuator
B	Massa multiple, semuanya < 4 DD, semuanya pada atau sisi posterior dari ekuator
<b>Grup 2 "favorable"</b>	
A	Massa soliter, 4-10 DD pada atau sisi posterior dari ekuator
B	Massa multiple, semuanya 4 - 10 DD, semuanya pada atau sisi posterior dari ekuator
<b>Grup 3 "doubtful"</b>	
A	Lesi apapun di sebelah depan dari ekuator
B	Lesi solid > 10 DD pada sisi posterior ekuator
<b>Grup 4 "unfavorable"</b>	
A	Tumor multipel, beberapa > 10 DD
B	Lesi yang meluas dari ora serata
<b>Grup 5 "very unfavorable"</b>	
A	Tumor masif yang meliputi setengah dari retina
B	<i>Seeding</i> ke vitreous

DD: diameter disk, 1,5 mm

Tabel 2. International Intraocular Retinoblastoma Classification<sup>10</sup>

Grup A: resiko sangat rendah: Tumor yang tidak mengancam penglihatan (T1a)
<ul style="list-style-type: none"> <li>Semua tumor &lt; 3mm, terbatas di retina</li> <li>Lokasi paling sedikit 3mm dari foveola dan 1,5 mm dari saraf optikus</li> <li>Tidak dijumpai <i>seeding</i> vitreous atau sub-retina</li> </ul>
Grup B: resiko rendah: Tidak dijumpai <i>seeding</i> vitreous atau sub-retina (T1b)
<ul style="list-style-type: none"> <li>Tumor dengan semua ukuran atau lokasi yang tidak tergolongkan pada grup A</li> <li>Tidak dijumpai <i>seeding</i> vitreous atau sub-retina</li> <li>Cairan sub retina &lt; 5 mm dari dasar tumor</li> </ul>
Grup C: resiko moderate (T2) <i>Seeding</i> vitreous atau sub-retina fokal dan tumor retina diskret dari semua ukuran dan lokasi
<ul style="list-style-type: none"> <li><i>Seeding</i> lokal dan terbatas (T3)</li> <li>Tumor intra retina diskret dengan semua ukuran dan lokasi (T2b)</li> <li>Lebih dari 1 kuadran cairan sub retina (T2a)</li> </ul>
Grup D: resiko tinggi <i>Seeding</i> vitreous atau sub-retina difus
<ul style="list-style-type: none"> <li>Penyakit disseminate intra okular difus</li> <li><i>Seeding</i> vitreous ekstensif seperti "minyak"</li> <li><i>Seeding</i> sub retina dapat seperti plak</li> <li>Lebih dari 1 kuadran retina yang terlepas</li> </ul>

<p>Grup E: Resiko sangat tinggi (T4a) Resiko sangat tinggi dengan 1 atau lebih kategori berikut</p> <ul style="list-style-type: none"> <li>• Glaukoma neurovaskuler ireversibel</li> <li>• Perdarahan intra okuler masif</li> <li>• Selulitis orbita aseptik</li> <li>• Tumor di sisi anterior dari vitreous anterior</li> <li>• Tumor yang menyentuh permukaan lensa</li> <li>• Retinoblastoma infiltratif difusa</li> <li>• Phthisis atau prephthisis</li> </ul>
--

Tabel 3. International staging system untuk retinoblastoma <sup>7,9</sup>

Stadium	Deskripsi
0	Mata memungkinkan untuk menjalani terapi konservatif
1	Mata di enukleasi dengan pinggir sayatan bebas tumor
2	Mata di enukleasi dengan pinggir sayatan tidak bebas tumor
3	Ekstensi regional <ul style="list-style-type: none"> <li>• Keterlibatan rongga orbita</li> <li>• Keterlibatan KGB</li> </ul>
4	Metastases <ul style="list-style-type: none"> <li>• Penyebaran hematogen</li> <li>• Keterlibatan susunan saraf pusat (pre-chiasma, massa otak, penyakit leptomeninges)</li> </ul>

Penatalaksanaan retinoblastoma memerlukan pendekatan multi disiplin. Tujuan dari pengobatan adalah untuk kesembuhan dan preservasi penglihatan. Saat ini ada

pergeseran gaya pengobatan dari enukleasi kearah terapi fokal konsolidasi untuk tumor kecil <sup>1,7</sup>.

Tabel 4. Rekomendasi pengobatan <sup>7</sup>

Stadium	Rekomendasi pengobatan
<b>Unilateral intraokuler</b>	<ul style="list-style-type: none"> <li>• Terapi laser</li> <li>• Kemoreduksi 6 x VCE -&gt; terapi fokal (regimen kemoreduksi: vincristine, carboplatin, etoposide)</li> </ul>
<b>Bilateral</b>	<ul style="list-style-type: none"> <li>• Evaluasi penglihatan</li> <li>• Jika mungkin untuk preservasi penglihatan pada kedua mata, bilateral kemoreduksi dengan atau tanpa radiasi eksterna dengan follow-up ketat untuk terapi fokal apabila memungkinkan</li> </ul>
<b>Ekstraokuler</b>	<ul style="list-style-type: none"> <li>• Radiasi eksterna + kemo</li> <li>• Kemoterapi intratekal pada kasus metastases otak dan meningeal</li> </ul>
<b>Trilateral retinoblastoma</b>	<ul style="list-style-type: none"> <li>• Radiasi orbita</li> <li>• Reseksi untuk tumor otak</li> <li>• Kemoterapi</li> <li>• Radiasi otak atau radiasi kranio spinal</li> </ul>

Di University California San Fransisco (Lin P et al, Am J Ophthalmol 2009 <sup>2</sup>), penatalaksanaan retinoblastoma berdasarkan international retinoblastoma grouping adalah sebagai berikut :

Grup	Terapi
A	Terapi fokal (laser, cryotherapy, brachytherapy)
B	Vincristine + carboplatin x 6 siklus Terapi fokal setelah 2-6 siklus
C	VCE x 6 siklus Terapi fokal
D	VCE x 6 siklus Radiasi eksterna
E	Enukleasi Kemoterapi 3 agen

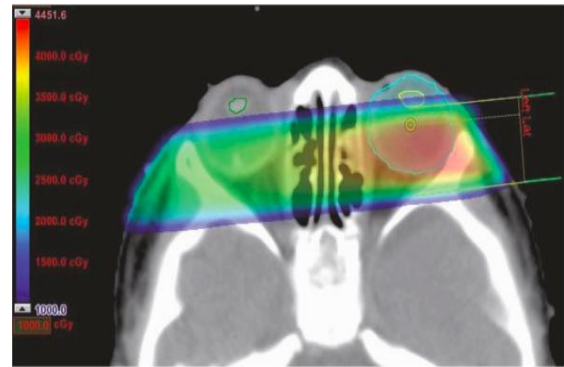
Terapi konsolidasi fokal biasanya digunakan pada (ICRB A-D) setelah kemoreduksi dan meliputi opsi: radioterapi eksterna, brakiterapi, *cryosurgery* dan foto koagulasi laser <sup>1,2</sup>.

Studi retrospektif dari Shields et al. yang dipublikasikan di jurnal ophthalmology 1997 yang membandingkan kemoterapi dengan kemoterapi dengan terapi fokal pada retinoblastoma dengan *seeding*, menyatakan bahwa pemberian terapi fokal terhadap kemoterapi 6 siklus secara bermakna menurunkan kekambuhan *seeding* vitreous dari 75% menjadi 0% ( $p=0.04$ ) dan dan subretina dari 67% menjadi 0% ( $p=0.003$ ) <sup>2</sup>.

Radiasi eksterna merupakan modalitas yang efektif untuk menyembuhkan retinoblastoma. Indikasi utama untuk radiasi eksterna adalah tumor kecil dalam macula, *seeding* ke vitreous yang difus, tumor multifokus, tumor yang kambuh atau sisa tumor setelah kemoterapi dan terapi fokal yang lain selesai <sup>1,2</sup>.

Pada radiasi eksterna, dosis yang diberikan 35 – 46 Gy dengan target meliputi seluruh bola mata dan saraf optikus sepanjang 1 cm. Sangat penting untuk memasukkan seluruh retina sebagai target volum untuk mencegah kekambuhan pada bagian depan dari bola mata. Teknik yang digunakan dapat berupa *3 Dimensional Conformal Radiation Therapy* (3D-CRT) dan *Intensity Modulated Radiation Therapy* (IMRT) <sup>1,4,5,6</sup>.

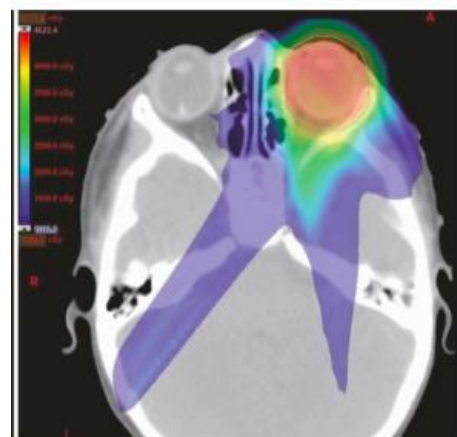
Teknik yang banyak digunakan adalah lapangan lateral dengan menggunakan *half beam block* pada setengah lapangan anterior sehingga *exit beam* tidak mengenai lensa kontralateral <sup>3,4</sup>.



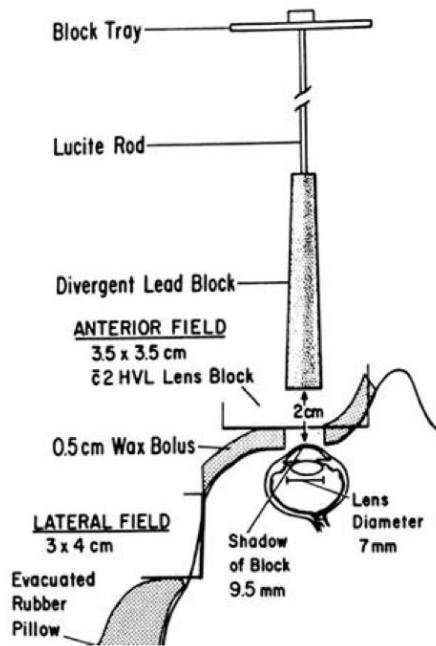
Gambar 1. Teknik 1 lapangan untuk menobati retinoblastoma unilateral <sup>9</sup>

Penggunaan IMRT pada kasus anak harus dipertimbangkan secara hati-hati karena IMRT dengan kelebihan cakupan dosis dapat mengikuti bentuk tumor dan menghindari *organ at risk* (OAR), namun di sisi yang lain akan meningkatkan volume irradiasi di luar target volume dengan dosis rendah, yang dikhawatirkan akan memicu keganasan sekunder pada retinoblastoma hereditas. Di samping itu, pasien anak yang membutuhkan anestesi pada saat penyinaran akan memerlukan waktu pengobatan yang lebih lama dengan IMRT <sup>1,5,11</sup>.

Salah satu teknik konvensional yang banyak digunakan adalah teknik 2 lapangan dengan lapangan lateral dan anterior dengan blok lensa yang digantung dengan tujuan untuk mencapai dosis retina yang homogen dan menghindari lensa. Lapangan ini menggunakan pembebanan, 75 – 80 % dari lateral dan 20 – 25 % dari anterior <sup>4</sup>.



Gambar 2. Distribusi dosis IMRT <sup>9</sup>



Gambar 3. Teknik 2 lapangan dengan blok lensa <sup>4</sup>

Yang perlu diperhatikan pada pemberian radiasi pada penderita retinoblastoma adalah pasien dengan retinoblastoma hereditas dilaporkan memiliki insidens kumulatif dari keganasan sekunder sebanyak 35% dibandingkan dengan 6% yang tidak mendapat radiasi. Pasien retinoblastoma cenderung lebih mudah untuk mendapat osteosarcoma. Komplikasi lain yang menyebabkan morbiditas pada anak yang dapat dijumpai adalah katarak, optik neuropati, perdarahan vitreous dan hypoplasia tulang temporal dan fasial. Deformitas pada tulang fasial diatasi dengan rekonstruksi pada saat pertumbuhan anak sudah tercapai<sup>1,2,3,4,5, 10,12</sup>.

Imhof dkk<sup>13</sup>. menyatakan bahwa gangguan pertumbuhan tulang orbita pada pasien retinoblastoma setelah radioterapi dipengaruhi oleh umur pada saat anak mendapat radioterapi. Studi ini menganjurkan untuk menunda radiasi sampai anak berusia 6 bulan untuk mengurangi gangguan pertumbuhan tersebut.

Kebanyakan anak-anak dengan retinoblastoma muncul pada stadium lokal lanjut, dan kebanyakan memerlukan enukleasi. Indikasi dari enukleasi adalah tumor unilateral di mana pasien sudah mengalami kebutaan, retinoblastoma sudah memenuhi hampir seluruh mata, jika ada kekhawatiran invasi tumor ke saraf optikus dan koroid, penderita retinoblastoma bilateral di mana enukleasi diindikasikan untuk mata yang paling parah yang tidak respon terhadap kemoterapi, untuk mata yang tidak berhasil diobati, ketika terjadi glaucoma sebagai akibat dari neovaskularisasi dari tumor atau invasi tumor ke kamera okuli anterior dan pada saat visualisasi tumor terhambat oleh kondisi seperti perdarahan, katarak dan kornea opasitas<sup>1,2</sup>.

Enukleasi kuratif pada > 95% pasien dengan penyakit unilateral. Harus diberikan perhatian yang lebih untuk mencegah perforasi dari bola mata pada saat

pembedahan dan untuk mendapatkan segmen saraf optikus yang panjang (10-15 mm saraf optikus dari bola mata) untuk meminimalkan pinggir sayatan yang positif. Implan orbita yang dihubungkan dengan otot bola mata akan menghasilkan kosmetik yang baik<sup>1</sup>.

Eksenterasi saat ini hanya dianjurkan pada kasus primer atau kambuh yang tidak respon terhadap pemberian kemoterapi neoadjuvant<sup>7</sup>.

Kemoterapi yang paling sering digunakan untuk retinoblastoma adalah vincristine, carboplatin dan etoposide. Kemoterapi pada retinoblastoma ada 4 jenis yaitu kemoreduksi untuk tumor intra okuler yang besar (2-6 siklus sebelum terapi konsolidasi), kemoprofilaksis (6 siklus), kemoterapi adjuvant (12 siklus) dan neoadjuvant kemoterapi (2-3 siklus untuk pengecilan tumor)

Pasien dengan retinoblastoma ekstraokuler mempunyai prognosis yang buruk. Pasien dengan retinoblastoma ekstraokuler regional termasuk pasien dengan pembesaran kelenjar getah bening preaurikuler dan pasien dengan batas sayatan saraf optikus yang masih positif<sup>7</sup>.

Radiasi eksterna lokal merupakan komponen penting dalam pengobatan retinoblastoma untuk eradikasi residu tumor. Dosis yang diberikan pada rongga orbita dan kelenjar getah bening yang terlibat adalah 40 – 45 Gy dalam 4-5 minggu<sup>7</sup>.

Pada pasien post enukleasi, radiasi dan kemoterapi merupakan indikasi apabila terdapat batas sayatan positif pada saraf optikus dan terdapat kelenjar getah bening positif. Dengan kombinasi kemoterapi dan radiasi, dosis radiasi harus dikurangi dibandingkan biasanya (35 – 40 Gy)<sup>2,4,7</sup>.

### Laporan kasus

Kasus 1, anak perempuan, usia 5 tahun dirujuk ke departemen radioterapi dengan retinoblastoma okuli sinister stadium III pasca kemoterapi neoadjuvant 3x dengan regimen vincristine, carboplatin dan etoposide pasca enukleasi. Pasien dilakukan kemoterapi neoadjuvant karena tumor sudah menutupi seluruh mata. Tidak ada riwayat keluarga. CT-Scan orbita pada saat pasien datang pertama kali ke RSCM *calcified mass* intra bulbus okuli yang meluas ke anterior bulbus kiri dengan diagnosis differensial retinoblastoma. Tidak dijumpai infiltrasi intra kranial. Foramen optikum dan saraf optikus baik. MRI pasca kemoterapi neoadjuvant ukuran bola mata lebih kecil, disertai keterlibatan saraf optikum hingga chiasma optikum. Pemeriksaan aspirasi sumsum tulang tidak dijumpai kelainan. Lumbal punksi tidak dijumpai kelainan. Hasil histopatologik adalah sesuai dengan retinoblastoma berdifferensiasi baik yang telah mengalami regresi, batas sayatan saraf optikus masih mengandung sel tumor. Pasien diberikan radiasi adjuvant 3D-CRT 23 x 2 Gy 3 minggu

pasca enukleasi. Pasien mampu menyelesaikan radiasi dengan baik dengan efek samping minimal.

Kasus 2, anak perempuan, usia 6 tahun dirujuk ke departemen radioterapi dengan retinoblastoma okuli dekster stadium III pasca kemoterapi neoadjuvant 3x dengan regimen vincristine, carboplatin dan etoposide pasca *extended* enukleasi. Tidak ada riwayat retinoblastoma dalam keluarga. CT-Scan orbita massa bulbus okuli kanan dengan kalsifikasi minimal dengan suspek infiltrasi ke otot rektus superior dan inferior kanan, tidak tampak ekstensi intracranial dan destruksi tulang. Pemeriksaan aspirasi sumsum tulang tidak dijumpai kelainan. Lumbal punksi tidak dijumpai kelainan. Hasil histopatologik adalah sesuai dengan retinoblastoma berdifferentiasi baik post kemoreduksi dengan sisa tumor di anterior chamber dan choroid. batas sayatan N II bebas tumor. Pasien diberikan radiasi adjuvant 3D-CRT 23 x 2 Gy 3 minggu pasca enukleasi. Pasien mampu menyelesaikan radiasi dengan baik dengan efek samping minimal. Sebelum radiasi pasien sudah menjalani kemoterapi adjuvant yang pertama dengan regimen VCE dari rancana 5x.

Kasus 3, anak laki-laki, usia 3 tahun dirujuk ke departemen radioterapi dengan retinoblastoma bilateral stadium III pasca kemoterapi neoadjuvant 3x dengan regimen vincristine, carboplatin dan etoposide pasca enukleasi. Tidak ada riwayat retinoblastoma dalam keluarga. CT-Scan orbita massa heterogen di orbita kiri sesuai dengan retinoblastoma dengan destruksi dinding inferior lateral orbita kiri. Pemeriksaan aspirasi sumsum tulang tidak dijumpai kelainan. Lumbal punksi tidak dijumpai kelainan. CT-Scan pasca kemoterapi reduksi adalah massa berkalsifikasi di kedua bulbus okuli; pada bulbus okuli kiri tampak pthosis bulbi dengan infiltrasi saraf optikus kiri dan lemak retrobulbar, suspek menginfiltrasi kelenjar lakrimal sinistra. Pada mata kanan tidak terdapat persepsi cahaya. Dari laporan operasi didapatkan panjang saraf optikus yang dipotong pada mata kiri 5 mm dan pada mata kanan 3 mm. Hasil histopatologik mata kiri adalah sesuai dengan retinoblastoma post kemoreduksi dengan invasi ke segmen anterior, lapisan choroid mayor serta intra sclera, batas sayatan saraf optikus bebas tumor. Hasil histopatologik mata kanan adalah sesuai dengan retinoblastoma berdifferentiasi baik, tidak ditemukan invasi ke segmen anterior, lapisan choroid mayor serta intra sclera, batas sayatan saraf optikus bebas tumor. Pasien diberikan radiasi adjuvant opposing lateral 25 x 1.8 Gy 3 minggu pasca enukleasi. Pasien mampu menyelesaikan radiasi dengan baik dengan efek samping minimal. Sebelum radiasi pasien sudah menjalani kemoterapi adjuvant yang pertama dengan regimen VCE dari rancana 5x.

## Diskusi

Pada umumnya diagnose dan penatalaksanaan kasus retinoblastoma sudah mengikuti standar yang ada. Pasien dengan ekstensi ekstra orbita sudah dilakukan pemeriksaan lumbal punksi dan aspirasi sumsum tulang, namun dari literatur yang ada sebaiknya pada keadaan seperti ini juga dilakukan pemeriksaan bone scan. Dari CT-Scan dapat kita lihat bahwa tanda khas retinoblastoma adalah kalsifikasi dan dijumpai pada semua kasus di atas. Indikasi, dosis dan teknik radiasi sudah sesuai prosedur.

Pada kasus 1, evaluasi klinis pada pasien sudah mengikuti protokol, namun pada kasus ini kita bisa melihat superioritas MRI terhadap CT-Scan dalam menilai ekstensi tumor ke intra kranial, sehingga pada pasien ini seharusnya sudah stadium IV dengan keterlibatan chiasma berdasarkan *International staging system untuk retinoblastoma*.

Pada kasus 2, walaupun tidak dijumpai batas sayatan positif pada saraf optikus dan keterlibatan kelenjar getah bening, namun dari CT-Scan ada dilaporkan kecurigaan keterlibatan otot ekstra okuler bola mata yang dan pasien hanya menjalani *extended* enukleasi, jadi pasien ini masih ada indikasi untuk radiasi.

Pada kasus 3, pasien dengan retinoblastoma bilateral sebaiknya dilakukan pemeriksaan dengan MRI dibandingkan dengan CT-Scan karena pasien dengan retinoblastoma bilateral sering dihubungkan dengan retinoblastoma herediter yang mengalami kerusakan pada tumor supresor gen Rb karena dikhawatirkan efek stokastik akan memicu keganasan sekunder yang angkanya lebih tinggi pada retinoblastoma herediter. Teknik radiasi dengan konvensional opposing lateral pada kasus ini sudah benar karena volume irradiasi dengan dosis rendah yang dikhawatirkan akan memicu keganasan sekunder sedikit. Indikasi radiasi pada mata kanan adalah rendah karena mata yang sudah dienukleasi dengan stadium I dengan batas sayatan negatif, namun di satu sisi, operasi enukleasi yang dilakukan kurang adekuat dalam hal panjang saraf optikus yang diangkat (3 mm). *Guideline* internasional menganjurkan saraf optikus diangkat 1 – 1,5 cm. Alasan lain adalah timbulnya lesi baru pada mata kanan pada saat menjalani kemoreduksi mengarah ke suatu sifat kemoresisten. Apakah dalam keadaan seperti ini, peran radioterapi sebagai terapi adjuvan atau *salvage*, semuanya kembali ke *risk* dan *benefit* bagi pasien.

## Kesimpulan

Penatalaksanaan retinoblastoma melibatkan berbagai modalitas antara lain operatif, kemoterapi dan radiasi. Perkembangan teknologi pencitraan dan modalitas terapi telah mengakibatkan perubahan tatalaksana pasien retinoblastoma. Deteksi dini pada anak-anak dengan riwayat keluarga dengan retinoblastoma dan intervensi dini secara bermakna mengurangi morbiditas dan mortalitas.

### Daftar Pustaka

1. Chintagumpala M, Barrios PC, Paysse E, Plon SE, Hurwitz R. Retinoblastoma: Review of current management. *The oncologist* 2007; 12: 1237-46.
2. Hristov B, Smith BD. Retinoblastoma. In: Hristov B, Lin SH, Christodouleas JP. Radiation oncology: a question based review. Philadelphia: Lipincott Williams and Wilkins; 2011: p. 38-43.
3. Burri RJ. Eye. In: Chao KSC, Perez CA, Brady LW. Radiation oncology management decision. 3<sup>rd</sup> ed. Philadelphia: Lipincott Williams and Wilkins; 2011: p. 193-202.
4. Halperin EC Kirkpatrick JP. Retinoblastoma. In: Halperin EC, Constine LS, Tarbell NJ et al. Pediatrics radiation oncology. 4<sup>th</sup> ed Philadelphia: Lipincott Williams and Wilkins; 2005: p. 135-77.
5. Tsuji SY, Chan LW, Kogan DAH. Pediatric (Non CNS) tumors. In: Hansen EK, Roach M. Handbook of evidence-based radiation oncology. 2<sup>nd</sup> ed. Heidelberg: Springer; 2010: p. 660-69.
6. Freire JE, Kolton MM, Brady LW et al. Eye and orbit. In: Halperin EC, Perez CA, Brady LW. Perez and Brady's principles and practice of radiation oncology. 5<sup>th</sup> ed. Philadelphia: Lipincott Williams and Wilkins; 2008: p. 787-91.
7. Meel R, Radhakrishnan V, Bakhshi S. Current therapy and recent advances in the management of retinoblastoma. *Indian J Med Paediatr Oncol.* 2012 Apr; 33(2) : 80-88.
8. Amendola BE. Retinoblastoma. In: Lu JJ, Brady LW. Radiation oncology: an evidence-based approach. Heidelberg: Springer; 2008: p. 567-78.
9. Mansur DB. Retinoblastoma. In: Lu JJ, Brady LW. Decision making in radiation oncology. Heidelberg: Springer; 2011: p. 1037-52.
10. National retinoblastoma strategy Canadian guidelines for care. *Can J of ophthalmol.* 2009; 44, suppl 2.
11. Sterzing F, Stoiber EM, Nill S. Intensity modulated radiotherapy (IMRT) in the treatment of children and adolescents – a single institution's experience and a review of literature. *Radiation Oncology* 2009, 4: 37
12. Goodman S. Cancer in children. In: Hanna L, Crosby T, Macbeth F. Practical clinical oncology. Cambridge: Cambridge university press; 2008: p. 426-41.
13. Imhof SM, Mourits MP, Hofman P, Zonneveld FW, Schipper J, Moll AC et al. Quantification of orbital and mid-facial growth retardation after megavoltage external beam irradiation in children with retinoblastoma. *Ophthalmology* 1996; 103: 263-68.