



Radioterapi & Onkologi Indonesia

Journal of the Indonesian Radiation Oncology Society



Tinjauan Pustaka

Kompresi Medula Spinalis akibat Metastasis

Aurika Sinambela, Irwan Ramli

Departemen Radioterapi RSUPN dr. Cipto Mangunkusumo - Fakultas Kedokteran Universitas Indonesia, Jakarta

Informasi Artikel:

Diterima November 2017

Disetujui Januari 2018

Alamat Korespondensi:

dr. Aurika Sinambela

E-mail:

aurika.sinambela@yahoo.com

Abstrak/Abstract

Sebanyak 5 – 10% pasien kanker akan mengalami kompresi medula spinalis akibat metastasis (KMSM). Penyakit ini terjadi saat tumor atau fragmen tulang menggeser dan menekan kedudukan medula dalam kanalis spinalis. Gejala utama adalah nyeri punggung (83-95% pasien), dengan atau tanpa defisit motorik (82% pasien) dan sensorik (50-80% pasien). Saat ini pencitraan terpilih untuk diagnosis kompresi medula spinalis adalah MRI dengan kontras. Kondisi ini merupakan salah satu kegawatdaruratan onkologi, yang harus ditatalaksana segera setelah diagnosis nya ditentukan. Modalitas terapi yang tersedia saat ini adalah operasi, radioterapi, dan kortikosteroid. Sepertiga pasien dengan KMSM memiliki kesempatan hidup lebih dari 1 tahun setelah terapi, sehingga tatalaksana yang dipilih harus mempertimbangkan toksisitas dan morbiditas pasca terapi agar tercapai kualitas hidup yang optimal.

Kata kunci: radioterapi, medula spinalis, paliatif

As much as 5 - 10% of cancer patients will experience metastatic spinal cord compression (MSCC). This disease occurs when the tumor or bone fragments shift and compress the position of medula in the spinal canal. The main symptom of MSCC is back pain (83-95% patients), with or without motor (82% patients) and sensory (50-80% patients) deficits. Currently, the selected imaging modality for spinal cord compression diagnosis is MRI with contrast. MSCC is an oncological emergency and should be treated as soon as the diagnosis is determined. A number of therapeutic modalities available are corticosteroid, surgery, and radiotherapy. One-third patients with MSCC have a chance for life for more than 1 year after therapy, so the selected modality should consider toxicity and morbidity post-therapy in order to achieve optimal quality of life.

Keywords: radiotherapy, spinal cord, palliative

Hak Cipta ©2017 Perhimpunan Dokter Spesialis Onkologi Radiasi Indonesia

Pendahuluan

Kompresi medula spinalis akibat metastasis (KMSM) adalah penekanan kantung dura beserta isinya pada medula spinalis oleh massa metastasis tumor ekstra-dura maupun intradura, yang dapat menyebabkan kerusakan neurologis ireversibel seperti paraplegia dan tetraplegia, tergantung letak ketinggian lesi.^{1,2}KMSM

dapat terjadi melalui tiga cara: 1) Pertumbuhan langsung dan ekspansi metastasis tulang vertebra mencapai ruang epidural; 2) Ekstensi massa paraspinal mencapai *foramina intervertebralis*; 3) Destruksi korteks vertebra yang menyebabkan kolaps *corpus vertebra* dan berpindahnya fragmen tulang ke ruang epidural.³Tatalaksana kasus KMSM bertujuan paliatif

mengatasi nyeri, memperbaiki fungsi neurologis, mencapai stabilisasi tulang belakang, mencegah progresitas tumor dan pada akhirnya meningkatkan kualitas hidup penderita kanker.⁴

Epidemiologi

Sebanyak 40% penderita kanker diperkirakan mengalami metastasis tulang belakang hingga saat kematiannya, dan 10-20% di antaranya dapat mengalami kompresi medula spinalis simtomatik.^{1,5} Studi lain menyebutkan bahwa 5-10% pasien kanker akan mengalami KMSM yang membutuhkan tatalaksana emergensi.^{3,6} Di Amerika Serikat, insidens KMSM lebih dari 20.000 kasus per tahun.^{5,7} Sebanyak 50% KMSM berasal dari penyakit primer kanker payudara, paru, prostat, diikuti kanker sel ginjal, traktus gastrointestinal, tiroid, sarkoma, dan keganasan limforetikuler.⁵ Suatu studi di Kanada diperkirakan setidaknya 2,5% penderita kanker mengalami minimal satu episode kompresi medula spinalis dalam lima tahun sebelum kematian.

Insidens kumulatif lima tahun kompresi medula spinalis pada berbagai jenis kanker yaitu 8% pada myeloma, 7% pada prostat, 6,5% pada nasofaring, 6% pada paru, 5,5% pada payudara, 5% pada ginjal, 2,5% pada serviks, 0,9% pada kepala-leher, dan 0,8% pada kolorektal.¹ Sebagian besar KMSM terjadi di regio vertebra torakal (60-70%), lalu di vertebra lumbal (20-25%), dan yang lebih jarang di vertebra servikal (15%) dan sakral.^{1,7}

Diagnosis

Diagnosis KMSM ditegakkan berdasarkan anamnesis, pemeriksaan fisik, dan pemeriksaan penunjang. Gejala utama yang paling sering terjadi (kira-kira 88-96% pasien) adalah nyeri punggung, dengan atau tanpa kelemahan tubuh. Awalnya, pasien merasakan nyeri mekanis yang timbul akibat peregangan tulang dan periosteum dan dapat diperparah dengan aktivitas. Nyeri lalu memberat dengan pola radikuler. Delapan puluh persen pasien KMSM mengeluhkan kelemahan motorik hingga kelumpuhan. Adanya paraparesis atau paraplegia saat diagnosis menunjukkan gejala yang lanjut, dan biasanya kelemahan motorik ini bersifat simetris bilateral. Sebanyak 51-80% pasien mengeluhkan defisit fungsi sensoris, misalnya kesemutan pada ekstremitas dan batang tubuh. Disfungsi otonom biasanya tidak dirasakan sebagai gejala tunggal namun menyertai gejala nyeri, kelemahan, dan defisit

sensoris.^{7,8}

Bukti radiologis minimal untuk diagnosis kompresi medula spinalis adalah indentasi theca yang disesuaikan dengan gejala dan tanda klinis. MRI adalah modalitas pencitraan terpilih untuk deteksi dini KMSM.¹ MRI sekuens T1 atau T2 dengan kontras memiliki sensitivitas 97-100%, dengan spesifisitas 90-93% untuk mendiagnosis kasus KMSM. Lesi akan terlihat hipointens pada sekuens T1, hiperintens pada T2, dan sangat menyangat kontras. Opsi pencitraan diagnostik kedua pada kasus KMSM adalah dengan CT mielografi lalu CT tanpa mielografi. Pemeriksaan radiologi konvensional akan menunjukkan infiltrasi tulang dan destruksi vertebra akibat massa tumor, namun tidak cukup sensitif untuk mendiagnosis langsung kompresi medula spinalis. Pada kasus KMSM, pencitraan diagnostik harus mencakup seluruh vertebra karena pada 40-50% pasien, lesi dapat terjadi multifokal dan multilevel.^{3,7,8} Pada pasien dengan kecurigaan KMSM namun keganasan primer belum diketahui, direkomendasikan biopsi terbuka ataupun perkutan (dibantu CT).¹

Prognosis

Faktor prognostik untuk prediksi kesintasan pada KMSM antara lain status perfoma dan ada/tidaknya metastasis di lokasi lain. Prediksi luaran status ambulasi pasien KMSM pasca terapi sangat tergantung pada progresivitas penyakit semenjak onset, radio-sensitivitas tumor (jenis histopatologi), dan fungsi ambulasi sebelum terapi. Sebagian besar pasien akan menginggal dalam 1 tahun setelah diagnosis KMSM namun kira-kira sepertiga akan hidup melebihi 1 tahun. Hal ini menunjukkan pentingnya tatalaksana optimal penyakit ini untuk mempertahankan kualitas hidup yang baik.^{3,7}

Tatalaksana kompresi medula spinalis akibat metastasis

Penanganan segera setelah diagnosis ditegakkan sangat penting dalam prognosis pasien KMSM. Terapi dimulai dengan manajemen nyeri dan tirah baring. Untuk mencegah perburukan kerusakan *columna vertebralis*, imobilisasi adekuat diperlukan sampai seluruh tulang belakang terbukti dalam kondisi stabil. Tatalaksana KMSM sangat bervariasi pada berbagai negara dan institusi.⁵ Berdasarkan analisis *American Society of Radiation Oncology* (ASTRO) tahun 2014 di pusat onkologi di Amerika Serikat, Kanada, Inggris, Jerman,

Italia, dan Australia, terdapat beberapa pertimbangan klinisi dalam menentukan terapi pasien KMSM antara lain kondisi umum pasien, status keganasan pasien secara keseluruhan, dan sensitivitas tumor terhadap kemoterapi sistemik⁶

Kortikosteroid

Kortikosteroid direkomendasikan pada kasus KMSM baik untuk penanganan emergensi maupun diberikan bersama dengan radiasi atau operasi, terutama untuk pasien yang telah mengalami defisit neurologis akut. Golongan obat ini terbukti dapat mengurangi kompresi medula spinalis onset singkat dengan mengurangi edema vasogenik dan komplikasi sekunder berkurangnya aliran darah yang akan menyebabkan iskemia, infark, dan cedera permanen. Keuntungan lainnya, steroid bersifat tumorisidal untuk beberapa keganasan seperti leukemia dan limfoma.⁷

Jenis obat yang diberikan biasanya deksametason intravena.⁹ Dengan dosis awal yang dikatakan cukup efektif untuk terapi KMSM tanpa risiko efek samping yaitu 10 mg bolus intravena dilanjutkan 4 mg tiap 6 jam. *Tapering-off* steroid paling sering dilakukan setelah radiasi atau setelah terlihat perbaikan status neurologis.^{1,7} Setelah pasien mendapat steroid dosis tinggi, akan dilakukan stratifikasi untuk menentukan tatalaksana selanjutnya, yaitu radiasi dengan atau tanpa operasi.⁷

Operasi

Instabilitas spinal merupakan indikasi tindakan pembedahan. Panjabi dan White mendefinisikan instabilitas spinal sebagai kondisi hilangnya kemampuan tulang belakang mempertahankan hubungan antar vertebra dalam menahan beban fisiologis.¹⁰ *Spinal Instability Neoplastic Score* (SINS) merupakan salah satu stratifikasi yang biasa digunakan untuk membantu klinisi menentukan adanya instabilitas tulang.⁷

Tujuan utama operasi pada metastasis tulang belakang adalah stabilisasi tulang, mengangkat massa tumor penyebab kompresi, mengurangi nyeri, dan mempertahankan fungsi neurologis. Operasi dekomresi dan fiksasi interna merupakan tatalaksana yang definitif membebaskan kompresi medula spinalis dan memberikan stabilisasi mekanis langsung pada tulang belakang.^{7,11} Tumor yang menekan medula lebih sering berasal dari *corpus vertebra* bagian anterior, sehingga teknik vertebrektomi dengan pendekatan anterior

merupakan terapi definitif dekomresi dan stabilisasi hingga sekarang.⁷

Tabel 1. Klasifikasi Spinal Instability Neoplastic Score

Komponen	Skor
Lokasi	
<i>Junctional</i> (O-C2; C7-T2; T11-L1; L5-S1)	3
<i>Mobile spine</i> (C3-6; L2-4)	2
<i>Semirigid</i> (T3-10)	1
<i>Rigid</i> (S2-S5)	0
Nyeri mekanik	
Ya	3
Tidak	2
Lesi bebas nyeri	1
Lesi tulang	
Litik	2
Campuran	1
Blastik	0
Alignment vertebra secara radiografis	
Terdapat subluksasi/translasi	4
Deformitas (kifosis/skoliosis)	2
Normal	0
Kolaps corpus vertebra	
Kolaps >50%	3
Kolaps <50%	2
Tanpa kolaps dengan keterlibatan >50% corpus	1
Tidak termasuk kriteria di atas	0
Keterlibatan bagian posterolateral tulang belakang	
Bilateral	3
Unilateral	1
Tidak termasuk kriteria di atas	0

Skor total 1-6 : stabil

Skor total 7-12 : potensial tidak stabil (dipertimbangkan intervensi bedah)

Skor total 13-18 : tidak stabil (disarankan intervensi bedah)

Sumber: diterjemahkan dari rujukan no. 10

Meskipun telah terbukti keunggulan operasi dibandingkan radiasi saja dalam stabilisasi dan dekomresi tulang belakang,^{12,13,14,15,16} terdapat beberapa pertimbangan dalam menentukan apakah pasien KMSM mendapat benefit dengan tindakan invasif.

Skor Tokuhashi adalah salah satu sistem skor prognostik, yang turut memperhitungkan agresivitas histopatologi tumor primer, luasnya metastasis, dan status neuro-logis, telah dibuat untuk membantu memprediksi kesintasan pasien dan dapat digunakan untuk membantu membuat keputusan tatalaksana untuk pasien KMSM.¹⁷

Radioterapi

Radioterapi merupakan modalitas terapi yang paling sering dikerjakan pada kasus KMSM. Terapi radiasi diharapkan mengecilkan tumor sehingga mengurangi

penekanan medula spinalis dan mengatasi nyeri. Status neurologis pre-radiasi merupakan faktor terpenting dalam prediksi luaran radiasi.

Tabel 2. Skor Tokuhashi

Karakteristik	Skor
Kondisi umum (status performa)	
Buruk (Karnofsky 10-40)	0
Sedang (Karnofsky 50-70)	1
Baik (Karnofsky 80-100)	2
Jumlah fokus metastasis ekstraspinial	
≥ 3	0
1-2	1
0	2
Jumlah corpus vertebra yang terlibat metastasis	
≥ 3	0
2	1
1	2
Status metastasis visceral	
Tidak dapat dioperasi	0
Dapat dioperasi	1
Tidak ada metastasis	2
Lokasi primer kanker	
Paru, osteosarkoma, gaster, buli, esofagus, pankreas	0
Liver, empedu, belum teridentifikasi	1
Lainnya	2
Ginjal, uterus	3
Rektum	4
Tiroid, payudara, prostat, tumor <i>carcinoid</i>	5
Kelumpuhan	
Komplit	0
Inkomplit	1
Tanpa kelumpuhan	2
Kriteria prediktif prognosis	
Skor total 0-8 : < 6 bulan	
Skor total 9-11: ≥ 6 bulan	
Skor total 12-15: ≥ 1 tahun	

Sumber: diterjemahkan dari rujukan no.18

Faktor lain yang mempengaruhi respons radiasi antara lain sifat radiosensitivitas tumor, luas dan beratnya kompresi dan deformasi medula spinalis, tingkat keparahan tumor sistemik, dan progresivitas gejala neurologis semenjak onset.⁷ Indikasi radiasi pada KMSM antara lain:

A) Terapi definitif untuk pasien KMSM tanpa instabilitas spinal.^{5,19} Pada pasien KMSM dengan jenis tumor yang sangat radiosensitif, contohnya myeloma, radiasi merupakan terapi tunggal terpilih. Studi oleh Rades, dkk²⁵ menyimpulkan bahwa luaran fungsional pasien KMSM pasca radiasi saja sangat baik, yaitu rerata ambulasi sebesar 88% dan sebanyak 64% pasien yang mengalami paraparesis dapat berjalan kembali. Kontrol lokal 3 tahun pasca radiasi saja yaitu 82%. Radiasi yang diberikan dalam 24 jam setelah diagnosis KMSM terbukti dapat mempertahankan fungsi neuro-

logis dan membantu mengontrol nyeri pada pasien dengan prognosis baik tanpa instabilitas tulang belakang.⁸

B) Sebagai adjuvan operasi pada pasien KMSM yang disertai instabilitas tulang belakang. Berbagai studi menyimpulkan, terapi multimodalitas (operasi dilanjutkan radiasi) lebih baik daripada operasi saja dalam memperbaiki fungsi motorik, sensorik, maupun otonom pasien KMSM.^{12,14,15}

C) Terapi paliatif pada pasien dengan instabilitas spinal yang bukan merupakan kandidat (terdapat kontraindikasi) atau tidak mendapat keuntungan dari tindakan operasi, misalnya pasien dengan ekspektasi hidup kurang dari 3-6 bulan. Pada pasien yang bahkan telah terjadi paraplegia komplit, radiasi kadang diberikan atas indikasi paliatif nyeri. Pasien yang telah mengalami paraplegia lebih dari 24 jam tidak dapat memperoleh kesembuhan fungsi neurologis sempurna setelah radiasi.¹¹

Total Dosis dan Fraksinasi

Radiasi dapat diberikan dalam sekali terapi atau dalam beberapa fraksinasi dengan dosis yang lebih kecil. Untuk pasien KMSM, saat ini radiasi cenderung diberikan terfraksinasi, biasanya dalam lima sampai sepuluh fraksi.¹¹ Total dosis dan fraksinasi radiasi eksterna KMSM sangat bervariasi. Suatu studi klinis membandingkan hasil luaran pasien KMSM yang menjalani radioterapi dengan dosis dan fraksinasi yang berbeda di dua negara. Di negeri Belanda pasien menerima radiasi pendek (1x8Gy atau 5x4Gy) sementara di Jerman pasien menerima radiasi panjang (10x3Gy atau 20x2Gy). Di antara kedua skema radiasi tersebut tidak terdapat perbedaan bermakna pada perbaikan fungsi motorik (37% dan 39%) dan angka kesintasan rerata (23% dan 30%), namun kontrol lokal jauh lebih baik pada pasien yang menerima radiasi panjang (81%) dibanding radiasi pendek (61%). Nilai tengah kesintasan kurang dari 6 bulan, sehingga radiasi pendek cukup baik bagi pasien dengan prognosis buruk dan radiasi yang lebih panjang menjadi pilihan untuk pasien dengan kemungkinan hidup lebih panjang.^{1,6}

Hasil uji klinis acak fase III oleh Maranzano dkk. yang membandingkan radiasi hipofraksinasi / *short course* (2x8 Gy) dan *split course* (3x5 Gy dan 5x3Gy) membuktikan bahwa tidak ada perbedaan signifikan dalam hal respons, durasi munculnya respons, kesintasan, ataupun toksisitas antara kedua kelompok. Meskipun

rekurensi *in-field* terjadi hanya pada kelompok yang mendapat regimen radiasi *short-course*, tidak ada perbedaan median durasi peningkatan kemampuan berjalan pada kedua kelompok. Keuntungan hipofraksinasi antara lain durasi terapi yang lebih pendek, mengurangi mobilitas pasien, dan efektivitas mesin.²⁰

Sebuah studi klinis acak di Irlandia membandingkan kualitas hidup (EORTC QLQ-C30) dan kontrol nyeri terhadap dua skema radiasi pada pasien KMSM yang bukan merupakan kandidat operasi, yaitu 1x10 Gy dan 5x4 Gy, menyatakan tidak ada perbedaan hasil luaran lima minggu pasca radiasi eksterna pada kedua kelompok meskipun pada tiap kelompok terdapat pengurangan nyeri dan peningkatan kualitas hidup yang bermakna pre- dan pasca terapi.²¹

Pola total dosis dan fraksinasi radiasi eksterna ditentukan dengan mempertimbangkan perkiraan kesintasan, status neurologis dan kemungkinan ambulasi, riwayat radiasi sebelumnya, dan volume terapi radiasi. Dari berbagai studi yang telah dilakukan; waktu terapi radiasi yang pendek misalnya 8 Gy dalam satu fraksi dan 20 Gy dalam lima fraksi baik dipakai untuk pasien KMSM yang memiliki ekspektasi hidup pendek, sementara skema radiasi yang lebih panjang lebih baik untuk mengontrol penyakit lebih lama. Pada umumnya, dosis radiasi 30-40 Gy dalam 10 fraksi dianggap cukup untuk kontrol tumor dalam waktu yang cukup lama.⁷

Meskipun terdapat variasi skema fraksinasi, target volume radiasi eksterna cenderung seragam meliputi 1 sampai 2 segmen vertebra di atas dan di bawah lesi KMSM. Pada *Stereotactic Body Radiotherapy* (SBRT), target volume terapi hanya meliputi segmen tulang belakang yang mengalami kelainan.^{6,22}

Teknik Radiasi

Fog dkk. membandingkan dosis yang didapat organ kritis (ginjal dan usus halus) pada tiga teknik radiasi pasien KMSM yang meliputi vertebra thoracalis yaitu AP-PA, 3 dimensi dengan tiga lapangan, dan *Volume-arc Therapy* (VMAT). Mereka menyimpulkan bahwa teknik VMAT signifikan mengurangi dosis ke ginjal dan usus halus dibanding teknik lainnya. Kelebihan VMAT antara lain distribusi dosis yang lebih conformal, sedangkan teknik AP-PA memberikan paparan radiasi yang paling besar terhadap ginjal dan usus halus (lihat Gambar 1).²³

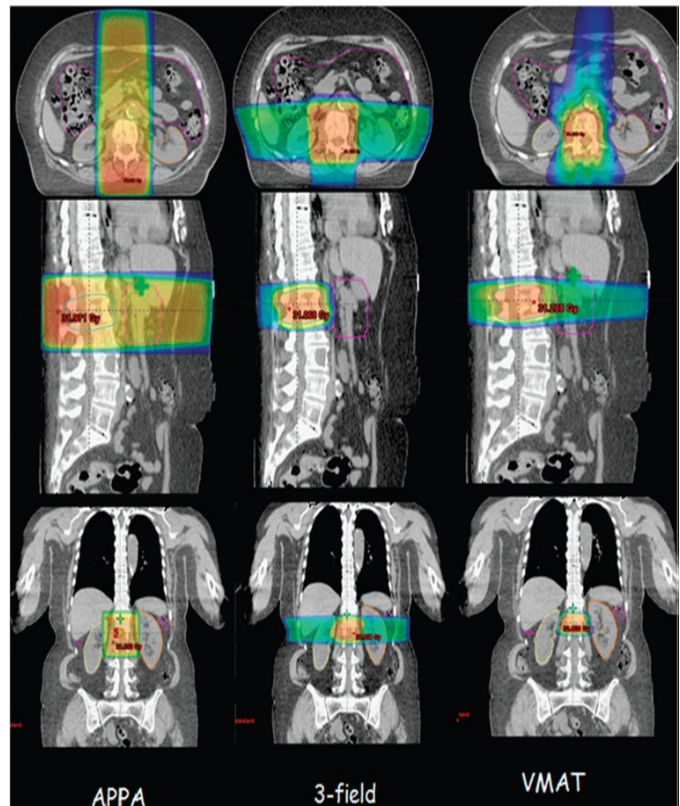
Dalam beberapa dekade terakhir, SBRT mulai berkembang untuk kasus metastasis tulang belakang dengan/

tanpa kompresi medula spinalis, baik sebagai terapi definitif

Tabel 3. Total dosis, fraksinasi dan BED yang umum digunakan pada radiasi KMSM

Regimen radiasi	BED(10): tumor	BED(1,7) : Medula spinalis
40 Gy/20 fraksi (4 minggu)	48 Gy	87 Gy
30 Gy/10 fraksi (2 minggu)	39 Gy	83 gy
20 Gy /5 fraksi (1 minggu)	28 Gy	67 Gy
16 Gy /2 fraksi (8 hari)	29 Gy	91 Gy
10 Gy/1 fraksi (1 hari)	20 Gy	69 Gy
8 Gy /1 fraksi (1 hari)	14 Gy	46 Gy

Sumber: Diterjemahkan dari rujukan no. 11



Gambar 1. Penampang *dose colour wash* satu pasien KMSM dengan teknik 2D AP-PA, 3D dan VMAT

Sumber: rujukan no. 23

maupun adjuvan operasi. Prinsip SBRT adalah menghantarkan radiasi eksterna dosis ablatif dalam satu atau beberapa fraksi dengan tingkat konformalitas dan presisi yang tinggi.²⁴ Hasil studi oleh Ryu dkk. terhadap 49 pasien dengan metastasis tulang belakang yang mendapat terapi SBRT fraksi tunggal dengan dosis 10-16 Gy menunjukkan bahwa hampir separuh pasien tidak merasakan nyeri lagi, 18,9% mengalami nyeri hilang parsial, dan 16,2% dengan gejala nyeri

menetap. Saat *follow-up* 1 tahun setelah terapi, nyeri tetap terkontrol pada 84% subjek. Pada penelitian lain, dosis SBRT fraksi tunggal dapat diberikan sampai 25 Gy.²⁵

Toksisitas dan *Follow-up*

Ekspektasi hidup pasien KMSM tidak panjang dan berada dalam fase perawatan paliatif. Toksisitas akut pasien KMSM yang mendapat terapi radiasi eksterna biasanya bersifat lokal tergantung pada area yang mendapat dosis radiasi antara lain: diare, esophagitis, faringitis dan disfagia, mual dan muntah. Di berbagai laporan kasus, toksisitas lanjut sulit dievaluasi karena kesintasan yang pendek. Perlu diperhatikan efek samping SBRT tulang belakang yaitu fraktur kompresi yang terjadi pada $\pm 10\%$ pasien. Faktor risiko terjadinya fraktur kompresi ini antara lain karena deformitas (kifosis/skoliosis) pra-terapi, lesi litik, pasien dengan penyakit primer keganasan paru dan hati, serta dosis SBRT lebih dari 20 Gy.²⁶

Daftar Pustaka

- George R, Jeba J, Ramkumar G, Chacko AG, Leng M. Interventions for the treatment of metastatic extradural spinal cord compression in adults. *Cochrane Database Syst Rev* [Internet]. 2008; (4) : nopagination. Available from: http://www.mrw.interscience.wiley.com/cochrane/clsystrev/articles/CD006716/pdf_fs.html%5Cnhttp://ovidsp.ovid.com/ovidweb.cgi?T=JS&PAGE=reference&D=emed8&NEWS=N&AN=2008514380
- Al-qurainy R, Collis E. Metastatic spinal cord compression: diagnosis and management. *Br J Med* [Internet]. 2016;2539(May):1–7. Available from: <http://dx.doi.org/doi:10.1136/bmj.i2539>
- Nichols EM, Patchell RA, Regine WF, Kwok Y. Palliation of Brain and Spinal Cord Metastases. In: Halperin EC, Wazer DE, Perez CA, Brady LW, editors. *Perez and Brady's Principles and Practice of Radiation Oncology*. 6th ed. Philadelphia: Lippincot Williams & Wilkins; 2013. p. 1766–76.
- Laufer I, Rubin DG, Lis E, Cox BW, Stubblefield MD, Yamada Y, et al. The NOMS Framework: Approach to the Treatment of Spinal Metastatic Tumors. *Oncologist* [Internet]. 2013;18(6):744–51. Available from: <http://theoncologist.alphamedpress.org/cgi/doi/10.1634/theoncologist.2012-0293>
- Schmidt MH, Klimo P, Vronis FD. Metastatic spinal cord compression. *J Natl Compr Cancer Netw* [Internet]. 2008;3(November):711–9. Available from: <http://www.nice.org.uk/nicemedia/pdf/CG75NICEguideline.pdf>
- Ryu S, Maranzano E, Schild SE, Sahgal A, Yamada Y, Hoskin P, et al. International survey of the treatment of metastatic spinal cord compression. *J Radiosurgery SBRT* [Internet]. 2015;3(3):237–45. Available from: <http://proxy.library.lincoln.ac.uk/login?url=http://search.ebscohost.com/login.aspx?direct=true&db=cmedm&AN=29296406&site=ehost-live>
- Patel DA, Campian JL. Diagnostic and Therapeutic Strategies for Patients with Malignant Epidural Spinal Cord Compression. *Curr Treat Options Oncol*. 2017;18(9).
- Lee SF, Wong FCS, Tung SY. No Ordinary Back Pain: Malignant Spinal Cord Compression. *Am J Med* [Internet]. 2018; Available from: <http://linkinghub.elsevier.com/retrieve/pii/S0002934318301426>
- Kumar A, Weber MH, Gokaslan Z, Wolinsky J-P, Schmidt M, Rhines L, et al. Metastatic Spinal Cord Compression and Steroid Treatment. *Clin Spine Surg*. 2017;30(4).
- Fox S, Spiess M, Hnenny L, Fournery DR. Spinal Instability Neoplastic Score (SINS): Reliability Among Spine Fellows and Resident Physicians in Orthopedic Surgery and Neurosurgery. *Glob Spine J*. 2017;7(8):744–8.
- Zaidat O., Ruff R. Treatment of spinal epidural metastasis improves patient survival and functional state. *Neurology*. 2002;58(9):1360–6.
- Patchell RA, Tibbs PA, Regine WF, Payne R, Saris S, Kryscio RJ, et al. Direct decompressive surgical resection in the treatment of spinal cord compression caused by metastatic cancer: A randomised trial. *Lancet*. 2005;366(9486):643–8.
- Klimo P, Thompson CJ, Kestle JRW, Schmidt MH. A meta-analysis of surgery versus conventional radiotherapy for the treatment of metastatic spinal epidural disease. *Neuro Oncol* [Internet]. 2005;7(1):64–76. Available from: <http://academic.oup.com/neuro-oncology/article/7/1/64/1148313/A-metaanalysis-of-surgery-versus-conventional>
- Mannion RJ, Wilby M, Godward S, Lyratzopoulos G, Laing RJC. The surgical management of metastatic spinal disease: Prospective assessment and long-term follow-up. *Br J Neurosurg*. 2007;21(6):593–8. Ropper AE, Ropper AH. Acute Spinal Cord Compression. *N Engl J Med* [Internet]. 2017;376(14):1358–69. Available from: <http://www.nejm.org/doi/10.1056/NEJMra1516539>
- Fehlings MG, Nater A, Tetreault L, Kopjar B, Arnold P, Dekutoski M, et al. Survival and clinical outcomes in surgically treated patients with metastatic epidural spinal cord compression: Results of the prospective multicenter AOSpine study. *J Clin Oncol*. 2016;34(3):268–76.
- Iida K, Matsumoto Y, Setsu N, Harimaya K, Kawaguchi K, Hayashida M, et al. The neurological outcome of radiotherapy versus surgery in patients with metastatic spinal cord compression presenting with myelopathy. *Arch Orthop Trauma Surg*. 2018;138(1):7–12.
- Mui WH, Lam TC, Wong FCS, Sze WK. Survival analysis of malignant epidural spinal cord compression after palliative radiotherapy using Tokuhashi scoring system and the impact of systemic therapy. *Ann Palliat Med*

- [Internet]. 2017;6(Suppl 2):706–706. Available from: <http://apm.amegroups.com/article/view/16291>
18. Appendices. In: *Metastatic Spinal Cord Compression: Diagnosis and Management of Patient at Risk of or with Metastatic Spinal Cord Compression*. Cardiff: National Collaborating Centre for Cancer; 2008. p. 1–2.
 19. McGee H. Hospice in the Weald Guideline: Malignant Spinal Cord Compression. 2013;(Appendix 1):1–13.
 20. Maranzano E, Bellavita R, Rossi R, De Angelis V, Frattegiani A, Bagnoli R, et al. Short-course versus split-course radiotherapy in metastatic spinal cord compression: Results of a phase III, randomized, multicenter trial. *J Clin Oncol*. 2005;23(15):3358–65.
 21. Lee KA, Dunne M, Small C, Kelly PJ, McArdle O, O’Sullivan J, et al. (ICORG 05-03): prospective randomized non-inferiority phase III trial comparing two radiation schedules in malignant spinal cord compression (not proceeding with surgical decompression); the quality of life analysis. *Acta Oncol (Madr)* [Internet]. 2018;0(0):1–8. Available from: <https://doi.org/10.1080/0284186X.2018.1433320>
 22. Ryu S, Jin R, Jin JY, Chen Q, Rock J, Anderson J, et al. Pain Control by Image-Guided Radiosurgery for Solitary Spinal Metastasis. *J Pain Symptom Manage*. 2008;35(3):292–8.
 23. Fog LS, Schut D, Sjögren P, Aznar MC. The potential role of modern radiotherapy techniques in the treatment of malignant spinal cord compression: a dose planning study. *J Radiother Pract* [Internet]. 2015;14(4):418–24. Available from: http://www.journals.cambridge.org/abstract_S1460396915000400
 24. Husain ZA, Sahgal A, Chang EL, Maralani PJ, Kubicky CD, Redmond KJ, et al. CNS Oncology Modern approaches to the management of metastatic epidural spinal cord compression. 2017;6:233–43.
 25. Gerszten PC, Burton SA, Ozhasoglu C, Welch WC. Radiosurgery for spinal metastases: clinical experience in 500 cases from a single institution. *Spine (Phila Pa 1976)*. 2007;32(2):193–9.
 26. Cunha MVR, Al-Omair A, Atenafu EG, Masucci GL, Letourneau D, Korol R, et al. Vertebral compression fracture (VCF) after spine stereotactic body radiation therapy (SBRT): Analysis of predictive factors. *Int J Radiat Oncol Biol Phys* [Internet]. 2012;84(3):e343–9. Available from: <http://dx.doi.org/10.1016/j.ijrobp.2012.04.034>