

## Evaluasi pasca Radiofrequency Thermal Ablation pada Mioma Uteri dan Adenomiosis

F. DINATA  
B. WIWEKO  
A. HESTIANTORO

*Departemen Obstetri dan Ginekologi  
Fakultas Kedokteran Universitas Indonesia/  
RSUPN Dr. Cipto Mangunkusumo  
Jakarta*

**Tujuan:** Untuk mengetahui manfaat miolisis dengan radiofrequency thermal ablation terhadap mioma uteri dan adenomiosis.

**Tempat:** RSUPN Dr. Cipto Mangunkusumo, Jakarta.

**Rancangan/rumusan data:** Penelitian ini bersifat deskriptif.

**Bahan dan cara kerja:** Delapan orang pasien yang menderita mioma uteri dan atau adenomiosis bergejala menjalani miolisis dengan *radiofrequency thermal ablation* baik transvaginal maupun per laparoskopik. Satu bulan pascaoperasi, pasien dievaluasi kembali ukuran massa dengan ultrasonografi dan perubahan gejala yang berkaitan dengan kedua patologi uterus tersebut.

**Hasil:** Dari pasien yang diteliti, 5 pasien (62,5%) menderita adenomiosis, dan 3 pasien (37,5%) menderita mioma uteri. Rata-rata diameter dan volume massa paling besar per pasien berturut-turut adalah 4,6 cm (1,4 - 9,0) dan 694,3 cm<sup>3</sup> (11,5 - 3061,8). Tujuh pasien (87,5%) mengeluh dismenorea, dan hanya 1 pasien mengeluh menorrhagia. Tiga pasien (37,5%) menjalani miolisis laparoskopik. Tidak terdapat komplikasi intraoperatif atau pascaoperatif. Rata-rata reduksi volume massa pada *follow-up* 1 bulan adalah 67,5%; reduksi mioma uteri mencapai 81,5%; sedangkan adenomiosis 59,1%. Pada *follow-up* tersebut, semua pasien menyatakan keluhan dismenorea atau menorrhagia menghilang.

**Kesimpulan:** Pada penelitian pendahuluan ini, miolisis dengan *radiofrequency thermal ablation* telah berhasil mengurangi volume mioma uteri dan adenomiosis serta menghilangkan gejalanya. Diperlukan *follow-up* serial dan penelitian tambahan untuk menilai efikasi dan keamanan teknik ini.

[Maj Obstet Ginekol Indones 2007; 31-2: 79-85]

**Kata kunci:** mioma uteri, adenomiosis, miolisis, *radiofrequency*

**Objective:** To find out the benefit of myolysis with radiofrequency thermal ablation on leiomyoma and adenomiosis.

**Setting:** Dr. Cipto Mangunkusumo Hospital, Jakarta.

**Design/data identification:** Observational study.

**Material and methods:** Eight patients suffered from symptomatic leiomyoma and or adenomiosis underwent myolysis transvaginally or per laparoscopy with radiofrequency thermal ablation. One month after operation, the patients were reevaluated about mass size with ultrasound and the change of symptoms related to both uterine pathologies.

**Results:** Five patients (62.5%) suffered from adenomiosis, and 3 patients (37.5%) had leiomyoma. The average of the biggest mass diameter and volume from each patient was 4.6 cm (1.4 - 9.0) and 694.3 cm<sup>3</sup> (11.5 - 3061.8) consecutively. Seven patients (87.5%) complained of dysmenorrhea, and only 1 patient complained of menorrhagia. Three patients (37.5%) underwent laparoscopic myolysis. There was no intraoperative and postoperative complication. Reduction rates of mass volume by one month follow-up was 67.5%; reduction on leiomyoma reached 81.5%; meanwhile adenomiosis 59.1%. By the time of follow-up, all patients had no such complaints anymore.

**Conclusion:** In this pilot study, myolysis with radiofrequency thermal ablation has been successful to reduce volume of leiomyoma and adenomiosis, and to omit the related-symptoms. Series of follow-up and additional study was needed to assess the efficacy and the safety of this technique.

[Indones J Obstet Gynecol 2007; 31-2: 79-85]

**Keywords:** leiomyoma, adenomiosis, myolysis, *radiofrequency*

### PENDAHULUAN

Mioma uteri merupakan neoplasma uteri yang paling banyak ditemukan pada perempuan usia reproduksi. Insidens mioma uteri pada perempuan berusia antara 25 - 44 tahun di Amerika Serikat adalah 12,8 per 1000 perempuan per tahun.<sup>1</sup> Walaupun banyak ditemukan, namun tetap terdapat ketidakpastian dan kontroversi di antara dokter dan pasien tentang cara apa yang paling baik untuk mengelola

mioma<sup>2</sup>, sedangkan literatur yang tersedia pun tidak memberikan bukti yang baik mengenai efektivitas, rasio risiko-manfaat dan luaran jangka panjang dari jenis terapi yang ada saat ini.<sup>3</sup>

Bagi pasien yang masih ingin hamil atau yang ingin mempertahankan uterusnya untuk alasan tertentu, maka terapi bedah tradisional yang merupakan pilihan untuk mioma subserosum dan intramural yang bergejala adalah miomektomi, baik abdominal maupun laparoskopik.<sup>4</sup> Namun, dalam dekade

terakhir, beberapa pilihan terapi bedah konservatif untuk mioma uteri telah diperkenalkan, antara lain embolisasi arteri uterina<sup>5</sup>, cryomyolisis<sup>6</sup> dan foto-koagulasi laser.<sup>7</sup>

Pada awal tahun 90-an, teknik laparoskopik operatif yang maju mulai berkembang dan mioma uteri yang besar dapat diangkat secara laparoskopik pada pasien yang menolak histerektomi.<sup>8</sup> Di sisi lain, telah dikembangkan suatu teknik per laparaskopi yang disebut miolisis untuk kasus miomata subserosum dan intramural sebagai alternatif untuk miomektomi dan histerektomi. Teknik ini pertama kali dilakukan pada akhir tahun 80-an di Eropa, diperkenalkan oleh Donnez<sup>9,10</sup> sebagai miolisis histeroskopik, yang kemudian berkembang dan diterapkan untuk miolisis per laparaskopi.<sup>11</sup> Pada awalnya, di mana ablasi mioma dilakukan dengan laser Nd:YAG, secara jelas tampak efikasi teknik ini dalam upaya mengecilkan ukuran mioma.<sup>11</sup> Namun kemudian timbul masalah tingginya insidensi perlekatan yang ditemukan pada *second look laparoscopy*. Sejak itu, beberapa teknik baru miolisis telah dicari dalam upaya untuk menemukan pendekatan yang kurang invasif, secara teknik lebih mudah dan waktu yang dipergunakan lebih sedikit dibandingkan dengan laparaskopi miomektomi juga meminimalkan perlekatan. Beberapa teknik ablasi mioma yang telah berkembang saat ini adalah *thermotherapy* (koagulasi bipolar/monopolar, laser dioda) dan *cryotherapy*.<sup>4</sup>

Selain mioma, adenomiosis merupakan jenis patologi lain pada uterus yang diagnosis pastinya berdasarkan hasil pemeriksaan patologi anatomi yaitu adanya kelenjar endometrium ektopik pada miome-

trium. Pada kenyataannya, adenomiosis merupakan temuan yang umum pada spesimen histerektomi dari pasien dengan keluhan menorrhagia yang tidak disebabkan mioma uteri atau patologi endometrium.<sup>12</sup> Insidensinya bervariasi dari 5 - 70% dan kejadian paling banyak pada perempuan di usia 40-an dan 50-an (70 - 80% kasus).<sup>13</sup> Selama ini, pemberian terapi hormonal yang menyebabkan regulasi ke bawah, misalnya dengan analog GnRH maupun dengan progestogen untuk terapi adenomiosis ternyata tidak memberikan hasil yang memuaskan.<sup>14</sup>

*Radiofrequency (RF) thermal ablation* merupakan pendekatan baru yang menjanjikan untuk terapi konservatif mioma uteri. Teknik ini relatif murah dan prosedurnya mudah, dengan efektivitas dan pengaruh pada gejala yang berhubungan dengan mioma, dibandingkan dengan temuan lain yang bersifat minimal invasif.<sup>4</sup> Miolisis dengan radiofrequency ini mulai diperkenalkan di Jakarta sejak September 2005, dan selain untuk mioma uteri, juga dijadikan alternatif terapi konservatif untuk adenomiosis yang bergejala.

Pada penelitian pendahuluan ini, akan dilaporkan efikasi dan keamanan miolisis dengan *radiofrequency thermal ablation* pada penderita mioma uteri dan atau adenomiosis bergejala.

## BAHAN DAN CARA KERJA

Perempuan usia reproduksi yang menderita mioma uteri dan atau adenomiosis dengan keluhan utama yang berkaitan dengan massa seperti dismenorea atau perdarahan, menolak dilakukan miomektomi

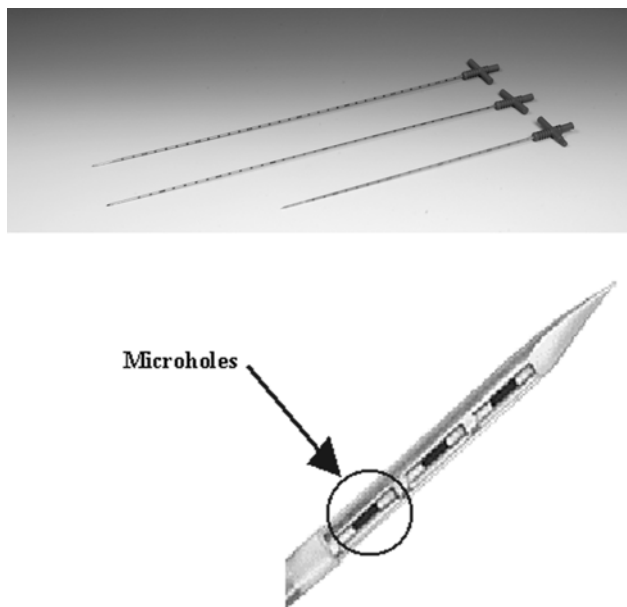


**Gambar 1.** RF generator dengan pompa infus (Sumber: Jeong Jae Lee, M.D., Ph.D., dari Department of Obstetrics and Gynecology, Soonchunhyang University Hospital, Seoul, Korea)

atau histerektomi, menjalani miolisis di RSUPN Dr. Cipto Mangunkusumo, Jakarta, antara bulan September 2005 hingga Maret 2006 dan melakukan *follow-up* 1 bulan pascaoperasi, diikutsertakan dalam penelitian ini. Kriteria penolakan meliputi: adanya lebih dari 3 buah massa, jenis mioma uteri submukosum, sedang hamil dan menyusui, riwayat keganasan ginekologi dalam 5 tahun terakhir, sedang menderita penyakit radang panggul dan penyakit gangguan koagulasi.

Pasien terlebih dahulu diberi konseling tentang risiko dan manfaat dari prosedur miolisis dengan RF thermal ablation. Evaluasi preoperatif meliputi penilaian ultrasonografi transvaginal mengenai jumlah, ukuran dan lokasi massa. Gambaran massa mioma dan adenomiosis pada USG dibedakan dengan melihat batas massa dengan miometrium, yang tampak relatif tegas pada mioma uteri. Volume massa diukur dengan rumus  $\frac{4}{3}\pi r^3$ , di mana  $r$  merupakan radius rata-rata dari massa, diukur dari diameter longitudinal, transversal dan antero-posterior dari lesi. Jika terdapat lebih dari satu massa, maka massa dengan ukuran terbesar yang akan dianalisis. Komplikasi intraoperatif dan postoperatif didokumentasi. Kemudian evaluasi sonografi dilakukan satu bulan pascaoperasi, demikian juga menghilang atau tidaknya gejala.

Alat miolisis yang digunakan adalah *RF delivery system* buatan Korea (Gambar 1) yang terdiri dari RF generator sebagai transformer 60 Hz pemakaian domestik yang dikonversi menjadi 100.000 hingga



**Gambar 2.** Jarum elektroda dengan 3 ukuran (Sumber: Jeong Jae Lee, M.D., Ph.D., dari Department of Obstetrics and Gynecology, Soonchunhyang University Hospital, Seoul, Korea)

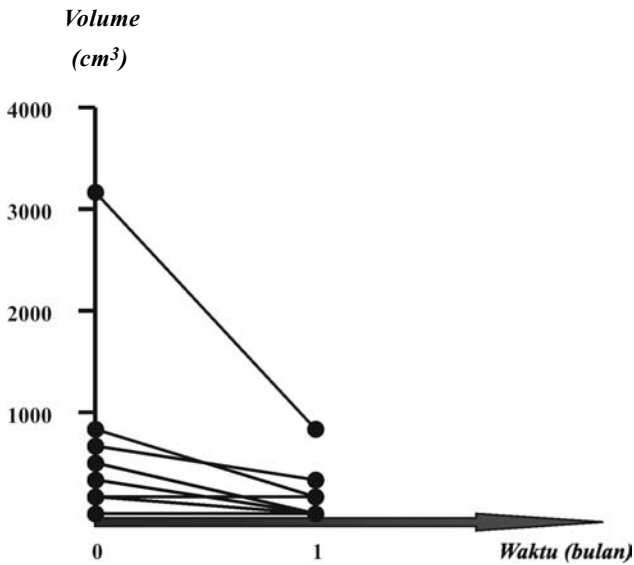
300.000 Hz arus radiofrequency dengan power 20 - 120 watt. Generator tersebut dihubungkan dengan pompa infus yang mengalirkan cairan NaCl 11,7% menuju jarum elektroda (Gambar 2). Diperlukan juga sebuah alat ultrasonografi dengan probe transvaginal untuk memandu jarum elektroda yang ditusukkan ke dalam massa.

Terdapat dua prosedur pendekatan jarum elektroda dan monitoring ablasi RF, yaitu insersi elektroda transvaginal dengan panduan USG transvaginal (disebut miolisis transvaginal) dan insersi elektroda perkutaneus melalui dinding abdomen dengan panduan USG transvaginal atau laparoskopik (disebut miolisis laparoskopik). Prosedur tersebut dilakukan di bawah anestesi umum atau analgesia spinal. Karena suhu ablasi ideal di mana terjadi koagulasi protein adalah di atas 50°C, maka target suhu miolisis adalah 100°C. Durasi yang diperlukan untuk sesi ablatif disesuaikan dengan rekomendasi perusahaan pembuat alat miolisis, ablasi komplet untuk massa berdiameter 3 cm biasanya membutuhkan waktu kira-kira 5 menit, hingga 80% massa berubah menjadi lebih hiperekoik pada gambaran USG.

## HASIL

Dari 8 pasien yang menjalani prosedur miolisis, 5 pasien (62,5%) adalah penderita adenomiosis, dan 3 pasien (37,5%) penderita mioma uteri. Usia pasien rata-rata 34,6 tahun (28 - 43). Dua pasien berstatus belum menikah, dan dari 6 pasien yang telah menikah, terdapat 3 pasien infertilitas primer. Seorang penderita adenomiosis memiliki 2 massa adenomiosis, masing-masing di korpus depan dan korpus belakang, sedangkan 4 penderita lainnya hanya terdapat satu massa adenomiosis. Hanya 1 penderita mioma yang massanya berjumlah satu buah, sedangkan 2 penderita lainnya masing-masing berjumlah 2 buah, kesemuanya berlokasi subserosum dan/atau intramural. Rata-rata diameter dan volume massa paling besar per pasien berturut-turut adalah 4,6 cm (1,4 - 9,0) dan 694,3 cm<sup>3</sup> (11,5 - 3061,8). Tujuh pasien (87,5%) memiliki keluhan dismenorea, sedangkan satu pasien adenomiosis hanya terdapat keluhan menorrhagia.

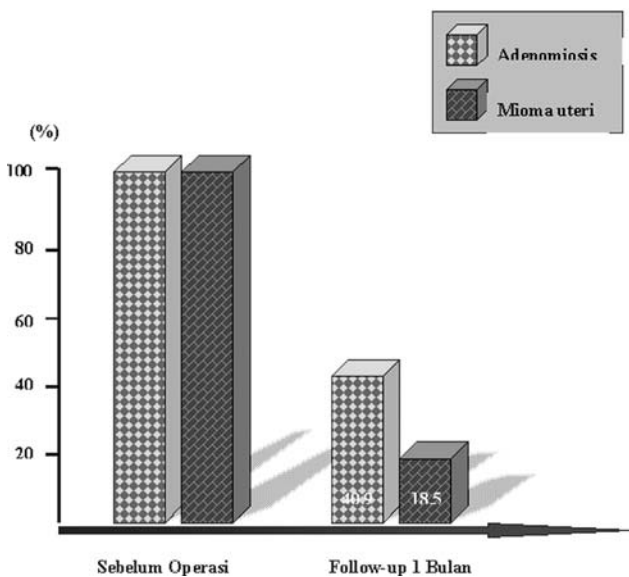
Tiga pasien (37,5%) menjalani miolisis laparoskopik; 2 pasien dengan indikasi terdapat kista ovarium dan 1 pasien memiliki massa mioma berdiameter besar (9 cm). Tidak terdapat komplikasi intraoperatif (usus perforasi atau terbakar) atau pascaoperasi (perdarahan, keputihan, nyeri perut bagian bawah, infeksi, emboli paru dan amenorea). Se-



**Gambar 3.** Perubahan volume massa sebelum miolisis dan 1 bulan pascaoperasi.

mua pasien pulang dalam keadaan baik setelah 1 hari perawatan pascaoperasi.

Adapun perbandingan volume massa awal dengan reduksinya pada *follow-up* 1 bulan dari ke-8 pasien tersebut dapat dilihat pada Gambar 3 dan Tabel 1. Seorang pasien bahkan mencapai reduksi 100%. Rata-rata reduksi volume massa pada *follow-up* 1 bulan adalah 67,5%. Perbandingan reduksi volume adenomiosis dengan mioma uteri dapat dilihat pada Gambar 4, yaitu reduksi mioma uteri mencapai 81,5%, sedangkan adenomiosis 59,1%.

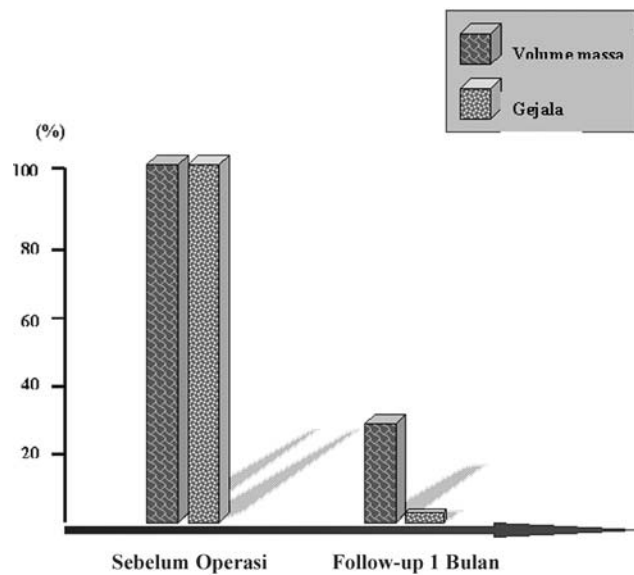


**Gambar 4.** Perbandingan reduksi volume antara adenomiosis dengan mioma uteri sebelum miolisis dan 1 bulan pascaoperasi.

**Tabel 1.** Perbandingan diameter dan volume massa awal dengan 1 bulan pascaoperasi dan persentase reduksinya

Pasien	Massa Awal		Follow-up 1 Bulan		Reduksi Volume (%)
	r	$4/3\pi r^3$	r	$4/3\pi r^3$	
1.	4,05	279,0	2,2	44,7	84,0
2.	4,7	436,1	2,0	33,6	92,3
3.	2,8	92,2	2,5	65,6	28,9
4.	5,85	840,9	3,35	157,9	81,2
5.	5,5	698,8	3,5	180,1	74,2
6.	9,0	3061,8	6,0	907,2	70,4
7.	3,17	133,8	3,07	121,5	9,2
8.	1,4	11,5	0,0	0,0	100,0

Semua pasien telah mendapat menstruasi pada *follow-up* 1 bulan dan menyatakan tidak terdapat keluhan dismenorea atau menorrhagia. Grafik pada Gambar 5 menunjukkan resolusi gejala 100% pada bulan pertama pascamiolisis.



**Gambar 5.** Perbandingan perubahan volume massa dan gejala yang berkaitan dengan massa, sebelum miolisis dengan 1 bulan pascaoperasi.

### DISKUSI

Sebagian besar mioma uteri tidak memberikan keluhan, tetapi sebagian perempuan memiliki gejala yang bermakna sehingga membutuhkan terapi. Gejalanya umumnya dikelompokkan dalam 3 kategori yang berbeda, yaitu: perdarahan uterus abnormal, nyeri dan penekanan panggul dan disfungsi repro-

duksi. Pola perdarahan paling khas pada mioma adalah menorrhagia atau hipermenorrea, menstruasi yang memanjang dan banyak. Penekanan panggul muncul ketika ukuran uterus bertambah besar, dan gejala spesifik mungkin tergantung pada lokasi mioma, misalnya gangguan berkemih berkaitan dengan mioma anterior dan konstipasi berkaitan dengan mioma posterior.<sup>15</sup>

Seperti halnya pada mioma uteri, gejala klasik pada adenomiosis meliputi perdarahan uterus abnormal dan dismenorrea.<sup>13</sup> Pada sebagian besar kasus (80%), ternyata adenomiosis berhubungan dengan mioma uteri atau adenomioma. Yang disebut terakhir adalah akibat proliferasi miometrium yang berlebihan di sekitar fokus endometrium ektopik. Mekanisme terjadinya menorrhagia pada adenomiosis mungkin serupa dengan mioma uteri.<sup>16</sup>

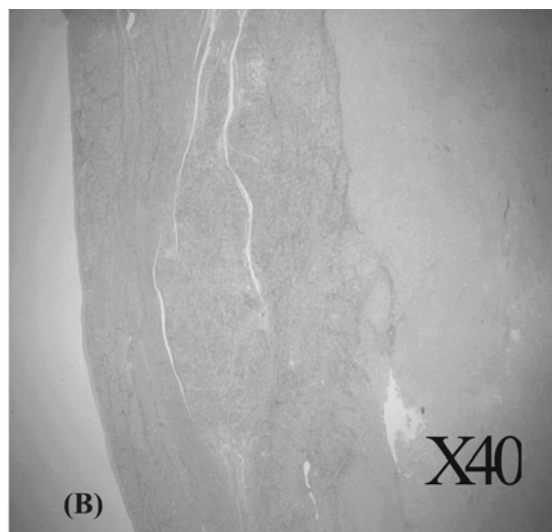

Laparotomi miomektomi berkaitan dengan morbiditas yang mendasar, sebanding dengan morbiditas pada bedah ginekologi mayor seperti histerektomi abdominal dan vaginal. Kemudian, munculnya pendekatan laparoskopik yang menawarkan keuntungan di atas metode konvensional, misalnya pengurangan waktu pemulihan pascaoperasi, pengurangan nyeri pascaoperasi dan waktu rawat inap yang lebih singkat.<sup>17</sup> Namun begitu, komplikasi intraoperatif, terutama yang berkaitan dengan kesulitan mencapai hemostasis, tetap tidak dapat dihindari dengan laparoskopi miomektomi.<sup>18</sup>

Miolisis, yang berarti koagulasi atau ablasi jaringan mioma uteri, merupakan pilihan terapi selain miomektomi, yang awalnya ditujukan pada pasien yang ingin mempertahankan fertilitasnya. Terjadi proses nekrosis pada miometrium, denaturasi pro-

tein dan devaskularisasi.<sup>19</sup> Indikasinya antara lain: nyeri panggul, gejala penekanan dan volume uterus sesuai hamil 9 - 12 minggu, dengan tujuan untuk menghindari histerektomi.<sup>20</sup> Miolisis juga dianggap sebagai terapi alternatif laparoskopi miomektomi jika miomektomi dinilai terlalu sulit atau tidak disarankan, khususnya pada kasus mioma intramural multipel yang dapat menyebabkan waktu pengerjaan laparoskopi bertambah panjang.<sup>19</sup>

RF thermal ablation, suatu teknik baru miolisis yang diperkenalkan sejak tahun 2004, sebelumnya telah menjadi modalitas yang digunakan secara luas untuk mencapai kontrol lokal tumor, khususnya pada penderita penyakit hati primer atau metastatik yang bukan kandidat terapi reseksional.<sup>21</sup> Namun penggunaan prosedur ablatif di bidang ginekologi telah terbatas akibat perhatian pada kemampuan alat untuk menghasilkan nekrosis koagulatif yang terkontrol dengan kerusakan minimal pada jaringan sekitarnya.<sup>4</sup>

Energi RF adalah arus yang berubah dengan frekuensi antara 10 - 900 kHz. Pada frekuensi ini, panas yang ditimbulkan oleh arus listrik diamburkan ke dalam area yang dekat dengan pertemuan antara elektroda dan jaringan. Jaringan tidak memperoleh panas melalui konduksi secara langsung, tetapi akibat agitasi ion jaringan pada frekuensi yang tinggi. Meskipun beberapa mekanisme potensial terjadinya cedera seluler oleh energi RF telah dirumuskan, namun mekanisme utamanya adalah kerusakan termal akibat pemanasan friksional. Jika suhu jaringan mencapai di atas 50°C, membran sel mencair dan menyatu, protein berubah sifat dan terjadi kematian sel yang irreversibel. Penelitian pa-



**Gambar 6.** (a) Mioma uteri pasca RF thermal ablation, tampak kapsul mioma berupa dinding fibrous. (b) Pada pembesaran mikroskop 40x, paling kanan adalah kapsul, di tengah adalah jaringan mioma dan paling kiri tampak degenerasi hyalin (Sumber: Jeong Jae Lee, M.D., Ph.D., dari Department of Obstetrics and Gynecology, Soonchunhyang University Hospital, Seoul, Korea).

tologi anatomi pada pasien tumor hepatic menunjukkan bahwa lesi RF bersifat nekrosis aseptik yang terbatas tegas dari jaringan sekitarnya.<sup>4</sup> Spesimen mioma uteri dan gambaran patologi anatomi pasca RF thermal ablation diperlihatkan pada Gambar 6.

Lingkungan dalam mioma uteri adalah hiperestrogenik. Konsentrasi estradiol meningkat, dan mioma mengandung lebih banyak reseptor estrogen dan progesteron. Sebagaimana pada uterus normal, pengaruh estrogen dan progesteron pada mioma diperantarai oleh faktor pertumbuhan. Faktor pertumbuhan seperti EGF, IGF dan *parathyroid hormone-related protein* banyak diekspresikan karena mioma uteri juga mengandung reseptor faktor-faktor pertumbuhan tersebut.<sup>22</sup> Pada miolisis, reseptor-reseptor yang terdapat baik pada mioma dan maupun adenomiosis dihancurkan, sehingga aktivitas pertumbuhan massa tumor tidak bertambah.

Pada Gambar 7 ditunjukkan intensitas arus listrik RF yang mencapai batas ablasi komplrit massa tumor. Dengan batas aman 5 - 10 mm di luar volume target, ablasi komplrit pada miolisis diperkirakan aman dan tidak merusak jaringan sekitarnya, sebagaimana diperlihatkan pada spesimen patologi anatomi pada Gambar 6b di atas. Oleh karena itu RF optimal hanya perlu dilakukan pada 80% volume

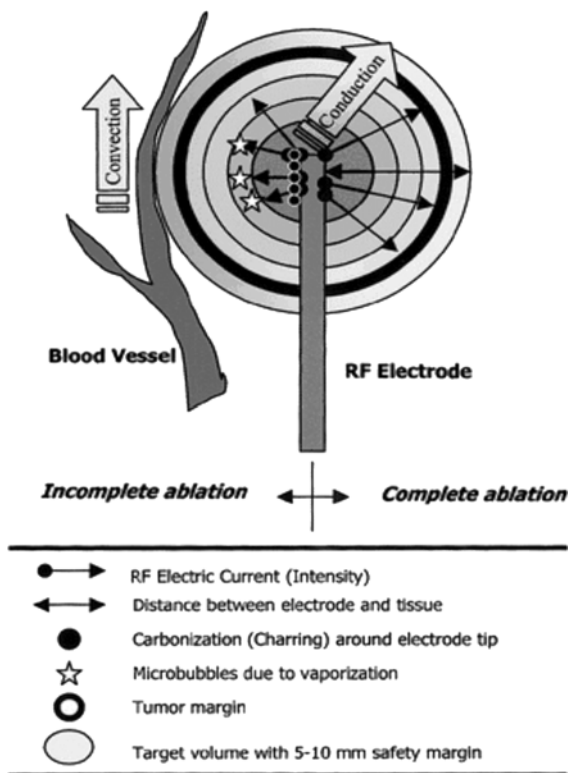
massa tumor saja, dengan mengamati perubahan massa menjadi relatif lebih hiperekoik pada gambaran ultrasonografi hingga  $\pm 20\%$  dari batas tumor.

Masalah kontroversial yang berkaitan dengan miolisis ini adalah apakah destruksi lokal jaringan tanpa perbaikan pembedahan dapat menimbulkan risiko penyembuhan yang suboptimal dan selanjutnya menyebabkan ruptura uteri pada kehamilan. Karena keamanan untuk pasien yang menginginkan kehamilan belum terbukti, maka harus dilakukan seleksi pasien yang tepat.<sup>4</sup> Jika terjadi kehamilan setelah miolisis, maka harus dilakukan asuhan antenatal yang intensif, dan direncanakan seksio sesarea primer. Masalah lain adalah boleh tidaknya dilakukan miolisis untuk pasien infertilitas. Dengan menganut prinsip-prinsip thermal ablation yang telah diuraikan di atas untuk mencegah kerusakan jaringan uterus yang sehat di sekitarnya, maka pada dasarnya tidak ada perbedaan perlakuan pada pasien yang menginginkan kehamilan setelah miolisis. Risiko ablasi mencapai endometrium dicegah dengan melakukan ablasi optimal hanya 80% massa tumor dan kontraindikasi miolisis pada jenis mioma submukosum.

Indikasi lain untuk thermal ablation di bidang ginekologi adalah perdarahan uterus disfungsi (PUD), dengan menggunakan teknik *thermal balloon endometrial ablation* (TBEA), yang sejak tahun 90-an mulai menggantikan ablasi endometrium generasi pertama dan histerektomi. TBEA terbukti efektif, aman dan murah untuk pasien PUD, serta dapat dijadikan alternatif untuk teknik ablasi endometrium generasi pertama, karena memiliki komplikasi intraoperatif yang lebih sedikit.<sup>23</sup>

## KESIMPULAN

Pada penelitian pendahuluan ini, miolisis dengan RF thermal ablation tampaknya berhasil mengurangi volume massa baik mioma uteri maupun adenomiosis, serta menghilangnya gejala yang berkaitan dengan kedua patologi uterus tersebut. Tidak terdapat komplikasi intraoperatif dan postoperatif yang bermakna. Prosedur ini merupakan pendekatan baru yang cukup menjanjikan untuk tatalaksana konservatif mioma uteri dan adenomiosis. Keterbatasan penelitian ini adalah jumlah sampel yang relatif sedikit dan waktu *follow-up* yang singkat. Diperlukan *follow-up* serial pada 3, 6, 12 bulan dan seterusnya serta penelitian tambahan untuk menilai efikasi dan keamanan teknik ini.



**Gambar 7.** Ukuran lesi yang dipengaruhi panas (Sumber: Jeong Jae Lee, M.D., Ph.D., dari Department of Obstetrics & Gynecology, Soonchunhyang University Hospital, Seoul, Korea).

RUJUKAN

1. Marshall LM, Spiegelman D, Barbieri RL, Goldman MB, Manson JE, Coklitz GA, et al. Variation in the incidence of uterine leiomyoma among premenopausal woman by age and race. *Obstet Gynecol* 1997; 90: 967-73
2. Lepine LA, Hillis SD, Marchbanks PA, Koonin LM, Morrow B, Kieke BA, et al. Hysterectomy surveillance-United States, 1980-1993. *MMWR* 1997; 46: 1-15
3. Myers ER, Barber MD, Gustilo Ashby T, Couchman G, Matchar DB, McCrory DC. Management of uterine leiomyomata: what do we really know? *Obstet Gynecol* 2002; 100: 8-17
4. Bergamini V, Ghezzi F, Cromi A, Bellini G, Zanconato G, et al. Laparoscopic *radiofrequency thermal ablation*: A new approach to symptomatic uterine myomas. *Am J Obstet Gynecol* 2005; 192: 768-73
5. Lumsden MA. Embolization versus myomectomy versus hysterectomy: which is best, when? *Hum Reprod* 2002; 17: 253-9
6. Zupi E, Piredda A, Marconi D, Townsend D, Exacoustos C, et al. Directed laparoscopic cryomyolysis: a possible alternative to myomectomy and/or hysterectomy for symptomatic leiomyomas. *Am J Obstet Gynecol* 2004; 190: 639-43
7. Visvanathan D, Connell R, Hall-Craggs MA, Cutner AS, Bown SG. Interstitial laser photocoagulation for uterine myomas. *Am J Obstet Gynecol* 2002; 187: 382-4
8. Daniell JF, Gurley LD. Laparoscopic treatment of clinically significant symptomatic uterine fibroids. *J Gynecol Surg* 1991; 7: 37-9
9. Donnez J, Schrurs S, Gillerot S, et al. Treatment of uterine fibroids with implants of gonadotropin releasing hormone agonist: assessment by hystero-graphy. *Fertil Steril* 1989; 947-50
10. Donnez J, Gillerot S, Bourgonjon D, et al. Neodymium: YAG laser hysteroscopy in large submucous fibroids. *Fertil Steril* 1990: 999-1003
11. Nissole M, Smets M, Gillerot S, et al. Laparoscopic myolysis with the Nd:YAG laser. In Donnez J and Nissole M (eds). *Atlas of Laser Operative Laparoscopy and Hysteroscopy*. Parthenon Publishing Group, Camforth, UK, 1994: 187-93
12. Bazot M, Darai F, Rouger J, Detchev R, Cortez A, Uzan S. Limitations of transvaginal sonography for the diagnosis of adenomyosis, with histopathological correlation. *Ultrasound Obstet Gynecol* 2002; 20: 605-10
13. Arnold LL, Ascher SM, Schrufer JJ, Simon JA. The non-surgical diagnosis of adenomyosis. *Obstet Gynecol* 1995; 86: 461-5
14. Baziad A. Endometriosis. In: Baziad A. *Endokrinologi Ginekologi*. 2<sup>nd</sup> ed. Jakarta: Media Aesculapius; 2003: 1-25
15. Stewart EA. Uterine fibroids. *Lancet* 2001; 357: 293-8
16. Ferenczy A. Pathophysiology of endometrial bleeding. *Maturitas* 2003; 45: 1-6
17. Mais V, Ajossa S, Guerriero S, Mascia M, Solla E, Mellis GB. Laparoscopic versus abdominal myomectomy: a prospective randomized trial to evaluate benefits in early outcome. *Am J Obstet Gynecol* 1996; 174: 654-8
18. Milad MP, Sankpal RS. Laproscopic approaches to uterine leiomyomas. *Clin Obstet Gynecol* 2001; 44: 401-11
19. Donnez J, Squifflet J, Polet R, Nissole M. Laparoscopic myolysis. *Hum Reprod Update* 2000; 6(6): 609-13
20. Nissole M, Smets M, Gillerot S, et al. Laparoscopic myolysis with the Nd:YAG laser. *J Gynecol Surg* 1993; 9: 95-9
21. Siperstein AE, Gitomirski A. History and technological aspects of radiofrequency thermal ablation. *Cancer J* 2000; 6: 5293-303
22. Speroff L, Fritz MA. The uterus. In: Speroff L, Fritz MA. *Clinical Gynecologic Endocrinology and Fertility*. 7<sup>th</sup> ed. Philadelphia: Lippincott Williams & Wilkins; 2005: 113-44
23. Garside R, Stein K, Wyatt K, Round A, Price A. The effectiveness and cost-effectiveness of microwave and thermal balloon endometrial ablation for heavy menstrual bleeding: a systematic review and economic modelling. *Health Technology Assessment* 2004; 8(3): iii-155