



[JDS]
**JOURNAL OF SYIAH KUALA
DENTISTRY SOCIETY**

Journal Homepage : <http://jurnal.unsyiah.ac.id/JDS/>



GAMBARAN RADIOGRAF PADA PENYAKIT PERIODONTAL

Dewi Saputri

Staf Pengajar Fakultas Kedokteran Gigi Universitas Syiah Kuala

Abstract

Periodontal disease is an infectious disease that happens of the periodontal tissue. In order to see the progress of periodontal disease, a proper examination is needed in which it includes clinical and supporting examination. One of a supporting examination in diagnoses periodontal disease is radiograph examination. Radiographic appearance provide important information since it can show an image that can not be seen by clinical examination like the length of the root, bone height, patterns of bone destruction and others abnormalities of the periodontal tissue except gingival tissue. Radiographic appearance is a valuable in the diagnoses of periodontal disease, treatment planning, determination of prognosis and evaluation of the outcome of treatment

Keywords : Periodontal Disease, Supporting Examination, Radiographic Appearance

PENDAHULUAN

Penyakit periodontal merupakan suatu inflamasi yang terjadi pada jaringan pendukung gigi. Penyakit periodontal yang paling sering dijumpai adalah gingivitis dan periodontitis.^{1,2} Pada gingivitis, inflamasi hanya terbatas pada gingiva saja, sedangkan pada periodontitis terjadi destruksi jaringan ikat dan tulang alveolar.^{1,3} Dalam upaya melihat perkembangan penyakit periodontal diperlukan pemeriksaan yang sesuai sehingga diagnosis yang tepat dapat ditegakkan. Pemeriksaan penyakit periodontal mencakup pemeriksaan klinis dan penunjang.


Adapun salah satu pemeriksaan penunjang adalah pemeriksaan radiograf.⁴ Pemeriksaan radiograf merupakan salah satu pemeriksaan yang penting dalam mendiagnosis penyakit periodontal, menentukan keparahan dan prognosis serta evaluasi hasil perawatan. Namun, pemeriksaan radiograf hanya digunakan sebagai pemeriksaan penunjang bukan sebagai pemeriksaan pengganti dalam mendiagnosis penyakit periodontal.^{4,5,6} Gambaran radiograf menyediakan informasi yang penting dalam mendiagnosis penyakit periodontal karena radiograf dapat menampilkan gambaran yang tidak terlihat pada pemeriksaan klinis seperti panjang akar dan tinggi tulang yang tinggal.⁵

Corresponding author

Email address : dewisaputri_emir@yahoo.co.id

ANATOMI NORMAL JARINGAN PERIODONTAL

Jaringan periodontal merupakan jaringan pendukung gigi yang terdapat disekeliling gigi. Ada 4 komponen dari jaringan periodontal yaitu gingiva, ligamen periodontal, sementum dan tulang alveolar. Fungsi secara umum dari jaringan periodontal adalah sebagai kesatuan yang menjaga gigi tetap pada posisinya, dalam berbagai macam respon selama proses pengunyahan.^{7,8} Gingiva sebagai bagian dari jaringan periodontal tidak terlihat dalam gambaran radiograf karena gingiva merupakan jaringan lunak. Prosesus alveolar, lamina dura dan ruang ligamen periodontal yang akan terlihat pada radiograf periapikal.⁸ Jaringan periodontal dikatakan sehat jika secara klinis tidak terlihat adanya kehilangan perlekatan serta pada gambaran radiograf jarak antara tepi puncak tulang dengan *cemento enamel junction* (CEJ) adalah 2-3mm.⁶ Pada referensi lain disebutkan bahwa jarak puncak alveolar kira-kira 1-1,5mm di bawah CEJ gigi yang berdekatan. Pada gigi posterior, tinggi puncak alveolar sejajar dengan garis yang menghubungkan CEJ yang berdekatan.²

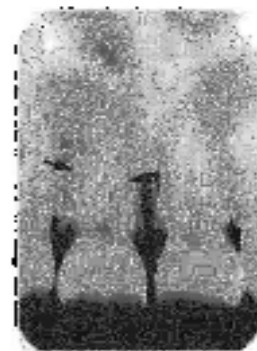


Gambar 1. Gigi Anterior dengan Puncak Tulang Aveolar Normal yaitu 1-1,5 mm dari CEJ Gigi yang Berdekatan.²



Gambar 2. Gambaran Radiograf Puncak Tulang Alveolar Normal pada Gigi Posterior.⁶

Komponen utama ligamen periodontal adalah kolagen, sehingga ruang ligamen periodontal pada gambaran radiograf terlihat sebagai ruang radiolusen antara akar gigi dan lamina dura.² Ligamen periodontal memegang peranan penting dalam menyalurkan beban oklusal yang berlebihan serta menyuplai nutrisi ke sementum, tulang dan gingiva melalui pembuluh darah.⁹



Gambar 3. Ruang Ligamen Periodontal pada Gigi Insisivus Maksila.²

TULANG INTERDENTAL NORMAL

Evaluasi perubahan tulang pada penyakit periodontal berdasarkan tampilan tulang interdental karena struktur tulang fasial dan lingual terlihat tidak jelas. Lebar dan bentuk tulang interdental normalnya mengikuti konveksitas permukaan proksimal gigi dan tingginya selevel dengan CEJ gigi yang berdekatan. Diameter fasiolingual tulang berhubungan dengan lebar permukaan proksimal akar.⁴

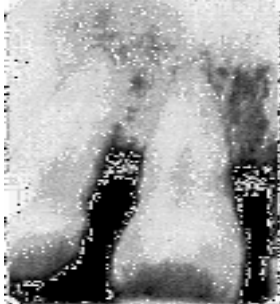POLA DESTRUKSI TULANG PADA • PENYAKIT PERIODONTAL

Perubahan destruktif awal pada penyakit periodontal tidak dapat terlihat pada gambaran radiograf. Oleh karena itu, jika pada gambaran radiograf sudah terlihat perubahan pada jaringan periodontal maka hal tersebut menunjukkan bahwa penyakit tersebut sudah melampaui tahapan awal penyakit.²

Ada beberapa pola kerusakan tulang pada penyakit periodontal, yaitu:

- Kerusakan Tulang Horizontal^{2,4, 10}

Merupakan pola kehilangan tulang yang paling sering terjadi pada penyakit periodontal. Tinggi tulang berkurang, tetapi puncak tulang tetap horizontal (sejajar dengan bidang oklusal) dengan posisi puncak tulang yang lebih ke apikal beberapa milimeter dari garis CEJ.



Gambar 4. Kehilangan Tulang Horizontal pada Gigi Insisivus Maksila⁶

- Kerusakan Tulang Vertikal atau *Angular Defect*^{2,10}

Kerusakan tulang yang terjadi dalam arah miring atau vertikal. Kerusakan tulang ini biasanya terlokalisir pada 1 atau 2 gigi.



Gambar 5. Kerusakan Tulang Vertikal pada Penderita Periodontitis Kronis.⁶

Osseous Craters^{4, 10}

Merupakan kerusakan berbentuk cekungan atau kawah dengan daerah ireguler tidak beraturan pada puncak tulang interdental akibat berkurangnya densitas pada puncak tulang alveolar. Terjadi 2 kali lebih sering pada bagian posterior dibandingkan anterior. Radiograf yang tidak akurat menggambarkan morfologi atau kedalaman dari kawah interdental, yang kadang-kadang tampak sebagai kerusakan vertikal.

*Bulbous Bone Contours*¹⁰

Merupakan pembesaran tulang yang disebabkan oleh eksostosis, sebagai adaptasi terhadap fungsi pembentukan tulang yang berlebihan. Lebih sering dijumpai pada maksila daripada mandibula.

*Reversed Architecture*¹⁰

Merupakan defek yang dihasilkan akibat kehilangan tulang interdental. Sehingga menunjukkan arsitektur normal yang terbalik. Lebih sering terjadi pada maksila.

*Ledges*¹⁰

Adalah margin tulang seperti mengalami peninggian yang disebabkan oleh resorpsi plat tulang alveolar.

Keterlibatan Furkasi^{2, 6,10}

Merupakan perluasan penyakit periodontal pada daerah bifurkasi dan trifurkasi gigi berakar lebih dari satu. Furkasi bisa terlihat secara klinis atau tertutupi oleh dinding poket. Perluasan keterlibatan furkasi ditentukan dengan eksplorasi menggunakan prob. Keterlibatan furkasi diklasifikasikan dalam 4 tingkatan menurut jumlah destruksi jaringan. *Grade*

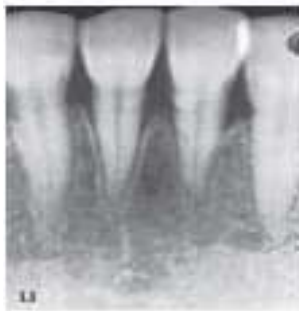
1 jika kehilangan tulang masih minimal. *Grade 2* kehilangan tulang sebagian. *Grade 3* kehilangan tulang total tetapi masih tertutupi oleh jaringan lunak. *Grade 4* kehilangan tulang total tetapi tidak tertutupi oleh jaringan lunak.

GAMBARAN RADIOGRAF PENYAKIT PERIODONTAL

Penilaian dan gambaran yang bisa terlihat secara radiograf pada penyakit periodontal adalah sebagai berikut:

Periodontitis⁴

1. Kekaburan dan putusnya kontinuitas lamina dura, pada bagian mesial atau distal dari puncak septum interdental dipertimbangkan sebagai perubahan radiografi paling awal pada periodontitis.
2. Kehilangan tulang interdental berlanjut dan pelebaran ruang periodontal akibat radiolusen *wedge shape* pada aspek mesial dan distal puncak tulang.
3. Proses destruksi berjalan sepanjang puncak septum interdental dan tingginya tulang menjadi berkurang.
4. Tinggi tulang septum interdental berkurang secara progresif akibat perluasan inflamasi dan resorpsi tulang.




Gambar 6. Kekaburan dan Putusnya Kontinuitas Lamina Dura pada Puncak Tulang Distal Insisif

Sentralis dan Terdapat Area Radiolusen *Wedge Shaped* pada Puncak Tulang Interdental Lainnya.⁴

Keterlibatan Furkasi⁴

Untuk mendeteksi keterlibatan furkasi dengan bantuan radiograf, ada beberapa kriteria diagnosis yang disarankan :

1. Perubahan radiografik yang ringan pada daerah furkasi hendaknya diteliti secara klinis terutama bila kehilangan tulang pada daerah dekat dengan akar.
2. Pengurangan radiodensitas daerah furkasi pada *outline* dari tulang trabekular menunjukkan adanya keterlibatan furkasi.
3. Sewaktu-waktu bila ada tanda kehilangan tulang yang berhubungan dengan molar berakar tunggal ini dapat diasumsikan terjadi keterlibatan furkasi.



Gambar 7. Gambaran Radiograf Keterlibatan Furkasi pada Gigi Molar Satu dan Molar Dua Mandibula.⁴

Abses Periodontal^{2,4}

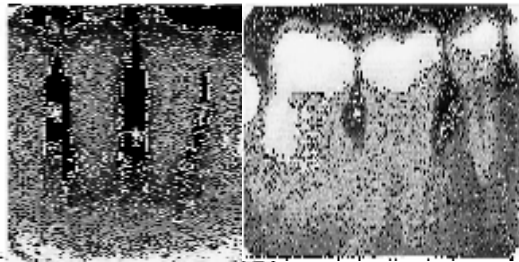
Gambaran radiograf pada abses periodontal menunjukkan daerah radiolusensi sepanjang aspek lateral akar.



Gambar 8. Abses Periodontal pada Aspek Lateral Akar Gigi Insisif Sentralis Mandibula⁴

Periodontitis Agresif Lokalisata^{4,11}

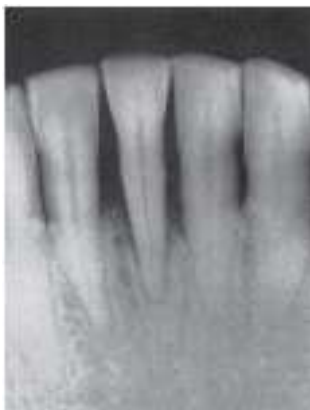Gambaran radiograf pada periodontitis agresif lokalisata yaitu kehilangan tulang diawali pada daerah gigi insisif atau daerah molar pertama rahang bawah, biasanya bilateral dan pola kerusakan vertikal. Kerusakan tulang dapat berkembang menjadi menyeluruh, tetapi pada daerah premolar biasanya kehilangan tulang sedikit.



Gambar 9. Kerusakan Tulang pada Gigi Insisif dan Molar Satu Mandibula pada Kasus Periodontitis Agresif.⁶

Trauma From Occlusion^{2,4,12}

Gambaran radiograf yang terlihat pada TFO adalah pelebaran ruang ligamen periodontal serta sering diikuti dengan penebalan lamina dura disepanjang area apikal dan bifurkasi gigi. Destruksi septum interdental lebih sering terlihat dalam arah vertikal dibandingkan horizontal, disertai dengan pembentukan defek infraboni. Dijumpai adanya radiolusensi dan kondensasi tulang alveolar serta resorpsi akar.



Gambar 10. Kerusakan Tulang yang Parah dan Pelebaran Ruang Ligamen Periodontal disekitar Gigi Insisif Sentralis Kanan.⁴

KESIMPULAN

Pemeriksaan radiograf merupakan salah satu pemeriksaan penting dalam mendiagnosis, menentukan prognosis, dan mengevaluasi hasil perawatan dari penyakit periodontal. Namun, perlu diingat bahwa radiograf hanya merupakan pemeriksaan penunjang, bukan merupakan pemeriksaan pengganti dalam mendiagnosis penyakit periodontal.

DAFTAR PUSTAKA

1. Newman MG, Takei HH, Klokkevold PR. Classification of Diseases and Conditions Affecting the Periodontium. In: *Carranza's Clinical Periodontology*. 12th ed. Elsevier Saunders: St. Louis, Missouri; 2015:45.
2. White SC, Pharoah MJ. *Oral Radiology: Principles and Interpretation*. 5th ed. St. Louis, Missouri: Mosby; 2004:314-24
3. AlJehani YA. Risk Factors of Periodontal Disease: Review of the Literature. *International Journal of Dentistry*. 2014.
4. Tetradis S, Carranza FA, Fazio RC, Takei HH. Radiographic Aids in the Diagnosis of Periodontal Disease. In: *Carranza's Clinical Periodontology*. St. Louis Missouri: Elsevier Saunders; 2015:378-86.
5. Corbet E, Ho D, Lai S. Radiographs In Periodontal Disease Diagnosis And Management. *Australian Dental Journal*. 2009;54(27-43).
6. Whaites E. *Essentials of Dental Radiography and Radiology*. 3th ed. Toronto: Churchil Livingstone; 2002.
7. Nanci A, Bosshardt DD. Structures of Periodontal Tissue In Health and Disease. *Periodontology 2000*. 2006;40:11-28.
8. Madukwe IU. Anatomy of The Periodontium : A Biological Basis for

Radiographic Evaluation of Periradicular Pathology. *Journal of Dentistry and Oral Hygiene*. 2014;6(7):70-6.

9. Fiorellini JP, Stathopoulou PG. Anatomy of Periodontium. In: *Carranza's Clinical Periodontology*. 12th ed. St. Louis, Missouri: Elsevier Saunders; 2015:26.
10. Carranza FA, Camargo PM, Takei HH. Bone Loss And Pattern of Bone destruction. In: *Carranza's Clinical Periodontology*. 12th ed. St. Louis Missouri: Elsevier Saunders; 2015:290-9.
11. Cho CM, You HK, Jeong SN. The Clinical Assessment of Aggressive Periodontitis Patients. *J Periodontal Implant Sci*. 2011;41(3):143-48.
12. Singh DK, Jalaluddin M, Ranjan R. Trauma From Occlusion: The Overstrain of the Supporting Structures of the Teeth. *Indian Journal of Dental Sciences*. 2017;9(2):126-32.