

## Studi Nilai AgNOR dan MIB-1 pada Kanker Payudara yang Ditangani dengan Operasi

Iin Kurnia<sup>1</sup>, Esti Soetrisno<sup>2</sup>, Erwin D. Yulian<sup>3</sup>, Irwan Ramli<sup>4</sup>, Zubaidah Alatas<sup>1</sup>

<sup>1</sup>Bidang Biomedika Pusat Teknologi Keselamatan dan Metrologi Radiasi Badan Tenaga Nuklir Nasional Jakarta, Indonesia, <sup>2</sup>Departemen Patologi Anatomi, <sup>3</sup>Departemen Bedah Onkologi, <sup>4</sup>Departemen Radioterapi Fakultas Kedokteran Universitas Indonesia RSUP Nasional Cipto Mangunkusumo Jakarta, Indonesia

### Abstrak

AgNOR dan MIB-1 adalah marker proliferasi sel kanker payudara yang berguna sebagai dasar pemberian radioterapi setelah operasi. Penetapan nilai AgNOR dan indeks MIB-1 dilakukan dengan teknik pewarnaan dan teknik pewarnaan imunohistokimia MIB-1 terhadap 25 sediaan mikroskopik jaringan kanker payudara dari penderita hasil operasi, dan dikelompokkan berdasarkan derajat diferensiasinya menjadi 3 kelompok sediaan berderajat diferensiasi baik (G1), 16 sediaan berderajat diferensiasi menengah (G2), dan 6 sediaan berderajat diferensiasi buruk (antara G2 dan G3). Hasil penelitian menunjukkan nilai AgNOR dan indeks MIB-1 cenderung meningkat seiring dengan meningkatnya derajat diferensiasi. Terdapat pula kecenderungan korelasi positif antara nilai AgNOR dan indeks MIB-1 ( $r=0,21$ ) pada seluruh derajat diferensiasi, terdapat korelasi negatif antara AgNOR dan MIB-1 pada G1 ( $r=-0,97$ ), korelasi positif pada G2 ( $r=0,36$ ) serta korelasi positif antara G2 dan G3 ( $r=0,33$ ). Korelasi positif antara AgNOR dan MIB-1 terkait dengan peningkatan fase G1, S dan G2 pada sel yang berproliferasi dan peningkatan jumlah sel yang mengalami mitosis. Korelasi negatif disebabkan oleh perbedaan proporsi antara sel yang berada pada fase G1, S dan G2 dengan yang sedang bermitosis

**Kata kunci:** Kanker payudara, AgNOR, MIB-1, operasi

## Study of AgNOR Value and MIB-1 in Breast Cancer Treated With Surgery

### Abstract

AgNOR and MIB-1 are marker for breast cancer cell proliferation and can be use as based for radiotherapy treatment after surgery. Value of AgNOR and MIB-1 index were determined using staining and immunohistochemistry staining method respectively from 25 of microscopic slides of breast cancer tissue patients with surgery, and grouped based on degree of differentiation, 3 slides were good degree (G1), 16 slides were medium degree (G2) and 6 slides were poor degree (between G2 and G3). The result shown that the value of AgNOR and MIB-1 index were tended to increase with the increased differentiation degree. There was a positive correlation between the value of AgNOR and index of MIB-1 in all group of differentiation degree ( $r = 0.21$ ), there is a negative correlation between AgNOR and MIB-1 on G1 ( $r = -0.97$ ), positive correlation in G2 ( $r = 0.36$ ) as well as positive correlation between G2 and G3 ( $r = 0.33$ ). The positive correlation between AgNOR and MIB-1 were associated to the increased of G1, S and G2 phase in the proliferation cell and an increase of cells undergoing mitosis. The negative correlation were caused by the different cell proportion in G1, S and G2 phase, and undergoing mitosis.

**Key words:** Breast cancer, AgNOR, MIB-1, surgery

**Korespondensi:** Dr. Iin Kurnia, M.Biomed, Department of Biomedical, National Nuclear Energy Agency, Jakarta, Indonesia, *e-mail:* kurnia@batan.go.id

## Pendahuluan

Kanker payudara adalah kanker yang paling sering ditemukan pada wanita secara total di seluruh dunia, mencapai 16% dari semua kanker pada wanita. Diperkirakan bahwa 458.400 perempuan meninggal pada 2004 karena kanker payudara, meskipun kanker payudara dianggap sebagai penyakit di negara maju, namun mayoritas (69%) dari semua kematian kanker payudara terjadi di negara berkembang.<sup>1</sup> Jumlah kasus kanker payudara di Indonesia menduduki peringkat nomor 2 setelah kanker servik dan sekaligus penyebab kematian kedua terbesar oleh penyakit kanker pada wanita di Indonesia setelah kanker leher servik.<sup>2</sup>

Radioterapi memegang peranan penting dalam pengobatan kanker payudara. Empat peranan radioterapi pada kanker payudara adalah memperbaiki kekambuhan lokal pascapengobatan dengan operasi, terapi paliatif pada kanker stadium lanjut, memperbaiki survival pada kasus kanker yang telah bimetastasis pada saluran limfe, dan pascamastektomi serta mengurangi luas organ yang dibutuhkan pada pelaksanaan operasi.<sup>3-6</sup> Sebagian besar faktor yang digunakan untuk memperkirakan risiko kekambuhan kanker payudara setelah pengobatan atau operasi dipengaruhi oleh beberapa faktor yang saling berkaitan. Kekambuhan kanker payudara ini salah satunya juga dipengaruhi oleh tingkat proliferasi sel kanker tersebut. Dalam beberapa tahun terakhir, beberapa penanda proliferasi baru telah dilaporkan terkait dengan kekambuhan dan agresivitas kanker payudara, namun belum diketahui secara lebih jauh apakah berperan sebagai faktor prognostik independen dan memberikan informasi tambahan pada faktor prognostik tradisional.<sup>7,8</sup>

Salah satu cara untuk menilai durasi siklus sel (T) adalah dengan mengukur protein *argyrophilic* (AgNOR) daerah nukleolar dalam nukleus<sup>9</sup>, menunjukkan bahwa jumlah AgNOR pada interfase siklus sel sangat berhubungan

dengan kecepatan proliferasi sel. AgNOR pada fase interfase ini merupakan struktural-fungsional untuk sintesis RNA ribosomal (rRNA). Jumlah dan ukuran AgNOR dalam nukleolus relatif bervariasi dengan aktivitas transkripsi rRNA. Ada bukti bahwa dalam sel yang berkembang biak, jumlah AgNOR ini semakin meningkat dari awal G1 akhir fase S pada saat mencapai nilai maksimum dan kemudian tetap konstan sampai dengan akhir fase G2.<sup>10</sup> Beberapa penelitian menganalisis prognosis AgNOR pada kanker payudara, AgNOR ditemukan untuk menjadi indikator prognostik yang handal pada karsinoma payudara.<sup>11-13</sup>

Ki-67 adalah antigen yang terdeteksi dalam nukleus selama siklus sel kecuali fase G0, yang dapat diamati dengan antibodi MIB-1. Berbagai penelitian telah menunjukkan persentase korelasi antara sel MIB-1 positif dengan kelangsungan hidup bebas penyakit pada penderita kanker payudara.<sup>14-17</sup> Manfaat utama dari antibodi monoklonal MIB-1 adalah efektif dan tidak berubah dalam spesimen jaringan yang *diembed* dalam parafin, sehingga layak dilakukan dalam studi retrospektif. Namun, pengukuran proliferasi sel hanya dengan bantuan pengukuran MIB-1 membutuhkan persentase sel tanpa mengetahui tentang durasi dari siklus sel tersebut.<sup>17</sup>

Tujuan dari penelitian ini adalah untuk mengetahui hubungan nilai AgNOR dan indeks MIB-1 sekaligus dapat digunakan sebagai pertimbangan pemberian radioterapi pada pasien kanker payudara setelah operasi.

## Metode

Sediaan mikroskopik yang digunakan pada penelitian ini berasal dari 25 sampel biopsi dari penderita kanker payudara yang mengalami operasi pada tahun 2008 yang diproses jaringannya di departemen Patologi Anatomi, Rumah Sakit Umum Pusat Cipto Mangunkusumo (RSCM), Jakarta. Sebelum dilakukan pewarnaan dengan pulasan AgNOR

dan MIB-1, sediaan terlebih dulu diverifikasi keberadaan klasifikasi diferensiasi jaringan dan kankernya oleh salah satu penulis yang merupakan patolog senior.

#### Pewarnaan AgNOR

Sesuai metoda yang dilakukan oleh Ploton, jaringan hasil operasi diproses menjadi blok parafin yang dipotong menjadi sediaan mikroskopik dengan ketebalan 4  $\mu\text{m}$ . Sediaan di letakkan pada gelas objek untuk deparafinisasi dengan xilol, rehidrasi dengan etanol konsentrasi 100% sampai 70% secara berurutan terakhir dengan air deionisasi masing-masing selama 5 menit, kemudian diwarnai dengan pewarnaan AgNOR dengan cara membuat larutan perak koloidal, yang dibuat dari 2% bubuk gelatin dalam air deionisasi pada pemanas air suhu 60–70°C. Kemudian ditambah asam formiat murni 1%. Larutan ini dicampur dengan 50% perak nitrat dalam air deionisasi dengan perbandingan 1:2. Selanjutnya larutan perak nitrat koloidal ini dengan filter 0,22  $\mu\text{m}$  milipore diteteskan pada sediaan jaringan kanker dan didiamkan selama 40 menit, sediaan jaringan kanker kemudian diinkubasi dalam larutan tiosulfat 5% selama 15 menit. Sediaan mikroskopik didehidrasi dengan alkohol bertingkat dengan konsentrasi 70%, 80%, 90% dan 100%, kemudian direndam dengan xilol setelah preparat kering ditutup dengan gelas penutup dan siap untuk dilakukan penghitungan AgNOR.<sup>18</sup>

#### Pewarnaan MIB-1

Pewarnaan MIB-1 dilakukan dengan pewarnaan immunohistokimia. Sediaan mikroskopik berasal dari jaringan kanker dipotong dengan mikrotom ketebalan 4 $\mu$ , deparafinasi dengan xilol, rehidrasi dengan etanol konsentrasi menurun, dan diikuti dengan *Phosphat Buffer Saline* (PBS) selama 3x5 menit. Sediaan jaringan kemudian diinkubasi pada DAKO Buffer antigen Retrieval pada mirowave suhu 94 °C selama 20 menit dan dilanjutkan dengan

pendinginan selama 20 menit pada suhu ruangan dan dicuci dengan PBS 3x5 menit, kemudian diinkubasi pada Blok Peroksidase Dako Cytomotion, PBS 3x5 menit dan inkubasi dengan antibodi MIB-1 selama *overnight* suhu 40°C. Setelah inkubasi dengan MIB-1, sediaan diinkubasi lagi dengan antibodi ke-2 sistem HRP, DakoCytomation selama 60 menit pada temperatur ruang, dicuci dengan PBS 3x5 menit, *counter stain*, dehidrasi dengan etanol konsentrasi meningkat dimulai 70% sampai 100%, penjernihan dengan xilol, dan penempelan dengan meletakkan *cover slide* yang telah ditetesi *Entellan* untuk menutupi jaringan.<sup>19</sup>

#### Penghitungan AgNOR, MIB-1

Penghitungan butir AgNOR dilakukan secara manual secara acak pada 100 sel kanker, menggunakan mikroskop cahaya perbesaran 10 x 100.<sup>18</sup> Nilai AgNOR yang dihitung adalah rerata AgNOR dalam satu inti sel. Indeks MIB-1, merupakan persentase jaringan tumor positif yang dievaluasi secara *blind protocol* pada foto digital dari tiga lapangan pandang dipilih secara acak sehingga mencapai 1000 sel (perbesaran mikroskop 10x40), untuk meminimalkan variasi dilakukan penghitungan ulang variasi tidak lebih dari 5%.

#### Analisis statistik

Hasil perhitungan diuji secara statistik dengan uji korelasi-regresi antara nilai AgNOR dan MIB-1 dan AgNOR dengan menggunakan *Software Medcalc* versi 9.2.0.1.

#### Hasil

Berdasarkan pewarnaan AgNOR dan pewarnaan Immunohistokimia MIB-1 pada jaringan kanker payudara setelah operasi, maka diperoleh hasil seperti pada Gambar 1, 2, dan 3. Berdasarkan penelitian ini nilai AgNOR dan MIB-1 adalah 2,05 $\pm$ 0,29 dan 0,03 $\pm$ 0,03. NOR (*Nucleolar Organizer Region*) yang diamati dengan pewarnaan AgNOR dapat dilihat yaitu

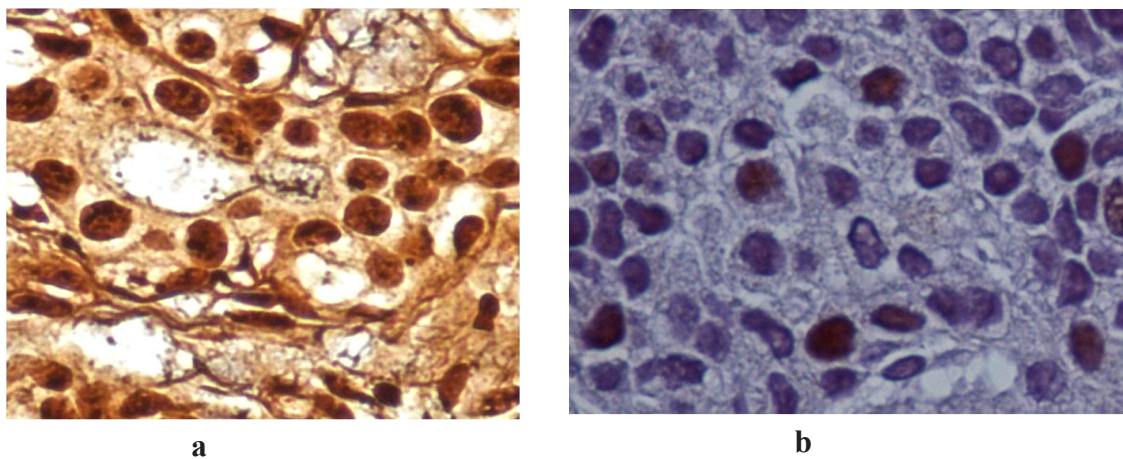
gabungan dot hitam dalam inti sel kanker, (Gambar 1a) selama siklus mitosis pembelahan adanya segregasi dan agregasi AgNOR, sedangkan MIB-1 positif berupa warna coklat tua pada nukleus dan negatif tidak berwarna seperti terlihat pada Gambar 1a dan 1b. Pada Gambar 2a dan 2b, terdapat kecenderungan makin tinggi derajat diferensiasinya maka makin tinggi nilai AgNOR dan indeks MIB-1.

Secara umum tanpa mengelompokkan sel kanker berdasarkan derajat diferensiasinya juga ditemukan kecenderungan korelasi positif antara AgNOR dan MIB-1 seperti Gambar 3a. Selanjutnya pada Gambar 3b yang menunjukkan adanya korelasi negatif antara nilai Ag-

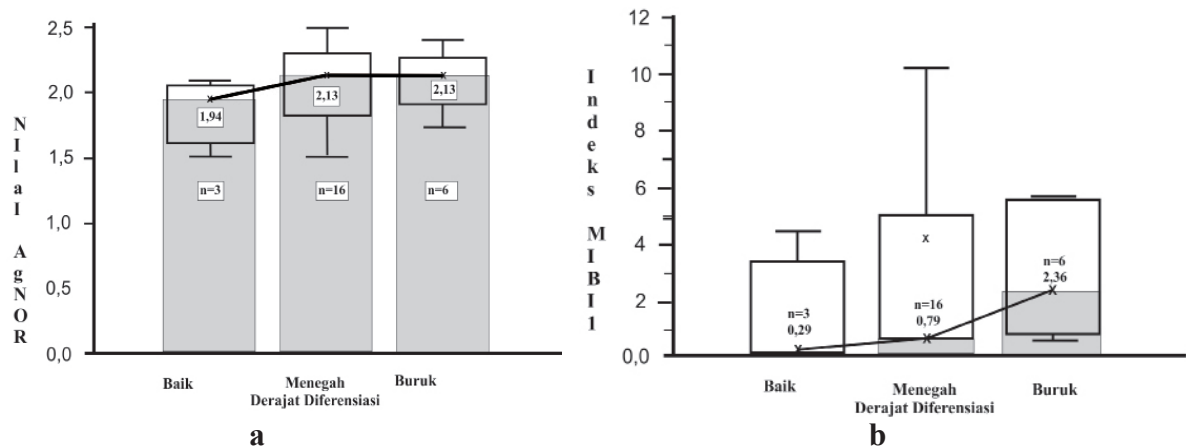
NOR dan indeks MIB-1 pada derajat diferensiasi baik, sedangkan pada Gambar 3c dan 3d terlihat adanya kecenderungan korelasi positif antara AgNOR dan indeks MIB-1 pada derajat diferensiasi G2 dan G3.

**Pembahasan**

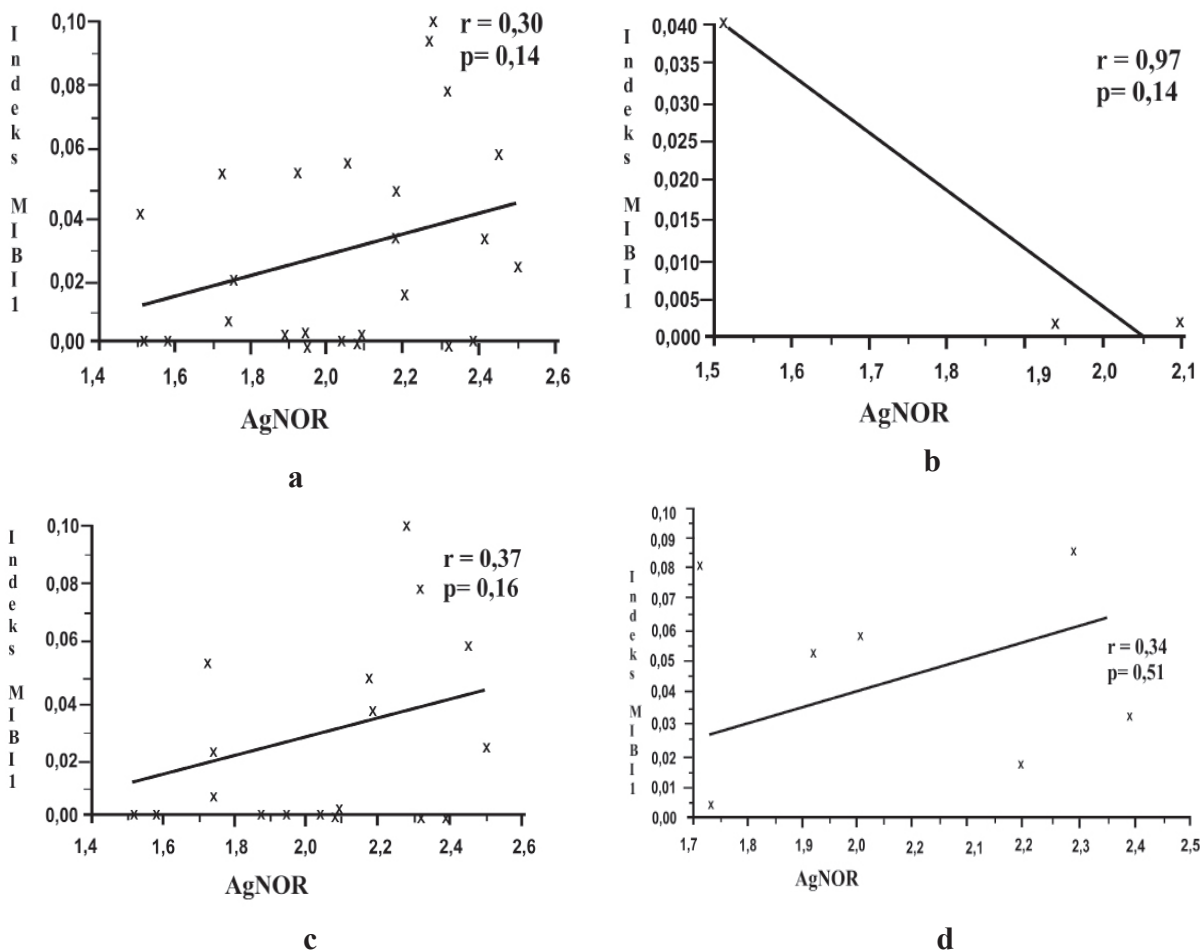
Nilai AgNOR pada penelitian ini relatif lebih rendah dibandingkan dengan data Hena Ansari *et al.*<sup>20</sup> Lesi jinak menghasilkan nilai AgNOR lebih rendah  $2,96 \pm 0,72$ , dibandingkan dengan nilai  $4,0 \pm 1,42$  pada tumor ganas ( $p = 0,01$ ). Pada penelitian ini sampel jaringan kanker yang digunakan berasal dari penderita



**Gambar 1** AgNOR (berupa dot hitam) dalam inti sel (a), dan ekspresi MIB-1 berwarna coklat (b) pada inti sel kanker



**Gambar 2** Nilai AgNOR (a), dan indeks MIB-1 (b) pada derajat diferensiasi berbeda (G1, G2, G3)



**Gambar 3** Korelasi antara nilai AgNOR dan MIB-1 (a) dan dikelompokkan berdasarkan derajat diferensiasi berbeda G1 (b) G2 (c), G3 (d)

kanker payudara yang memperoleh tindakan operasi dan kemungkinan masih level awal dari lesi yang bersifat jinak. Menurut Mehan *et al.*, adanya peningkatan nilai AgNOR sebanding dengan meningkatnya tingkat keganasan kanker payudara.<sup>21</sup>

Adanya peningkatan secara relatif nilai AgNOR dan indeks MIB-1 dengan peningkatan *grade* (derajat diferensiasi) merupakan akumulasi dari proliferasi dan arah pertumbuhan sel kanker. Proliferasi yang cepat merupakan suatu merupakan bagian dari agresifitas pertumbuhan sel kanker. Menurut Mourad *et al.*, nilai AgNOR merupakan cerminan dari agresifitas biologis dari kanker payudara.<sup>22</sup>

Selanjutnya Egan *et al.*, menyatakan nilai AgNOR merupakan gambaran aktivitas proliferasi sel kanker.<sup>23</sup> Pada penelitian yang lain dinyatakan bahwa nilai AgNOR dapat digunakan untuk mengelompokkan diferensiasi jaringan kanker yang tidak dapat dilakukan dengan pewarnaan *hematoksilin eosin* yang berasal dari biopsi kecil dan jaringan tidak mempunyai pola tertentu.<sup>24</sup> Peningkatan fraksi pertumbuhan sel kanker pada jaringan kanker yang diamati dengan indeks MIB-1, menyebabkan terjadinya dediferensiasi jaringan kanker sehingga pola diferensiasinya berubah dari baik, menengah



dan buruk. Hasil yang identik dinyatakan oleh Sullivan *et al.*, makin buruk derajat diferensiasi makin tinggi indeks MIB-1 pada kanker payudara.<sup>25</sup> Selanjutnya Bankfalvi *et al.*, menyatakan peningkatan proliferasi sel akan berhubungan dengan dediferensiasi jaringan kanker payudara.<sup>26</sup>

Korelasi positif antara nilai AgNOR dan indeks MIB-1 secara umum pada semua kelompok derajat diferensiasi (G1, G2, antara ke G2 dan G3) disebabkan oleh aktivitas fase G1, S dan G2 yang diamati dengan nilai AgNOR mempunyai proporsi yang sama dengan jumlah sel yang mengalami mitosis yang diamati dengan indeks MIB-1. Sebaliknya pada kelompok derajat diferensiasi G1, korelasi negatif kemungkinan disebabkan oleh tidak samanya proporsi sel yang berada pada fase G1, S dan G2 dengan sel kanker yang sedang mengalami mitosis. Proporsi sel yang berada pada fase S dan mitosis dapat dijadikan sebagai salah satu parameter sel yang bersifat radiosensitif dan kemungkinan lebih baik diobati dengan radioterapi.

Proliferasi sel berperan penting dalam perilaku klinis dan agresivitas kanker payudara. Peningkatan proliferasi tersebut sangat berhubungan dengan prognosis buruk penyakit sehingga dapat dipertimbangkan sebagai faktor penanda prognostik untuk prediksi atas tanggapan terhadap pengobatan. Evaluasi MIB-1 pada sampel tumor dapat menambah informasi pada pertimbangan dokter untuk memprediksi prognosis pasien dan membedakan antara pasien berisiko rendah dan yang diperkirakan perlu untuk menerima tambahan terapi.<sup>27</sup>

### Simpulan

Korelasi positif antara nilai AgNOR dan indeks MIB-1 terkait dengan peningkatan fase G1, S dan G2 pada sel yang berproliferasi dan peningkatan jumlah sel yang mengalami mitosis. Korelasi negatif diduga disebabkan oleh tidak samanya proporsi sel yang berada pada

fase G1, S, dan G2 dengan sel kanker yang sedang mengalami mitosis. Nilai AgNOR dan indeks MIB-1 dapat dijadikan sebagai salah satu informasi tambahan pada pertimbangan dokter untuk memprediksi prognosis pasien dan membedakan antara pasien berisiko rendah dan yang diperkirakan perlu untuk mendapatkan tambahan terapi.

### Ucapan Terima Kasih

Penelitian ini dibiayai oleh Pusat Teknologi Keselamatan dan Metrologi Radiasi, Badan Tenaga Nuklir Nasional Tahun Anggaran 2008. Penulis menyampaikan terima kasih kepada Kepala PTKMR-Batan, ketua Departemen Patologi Anatomi, Departemen Bedah Onkologi, Radioterapi, RSCM. Ucapan terima kasih juga disampaikan pada Mafaza, Mahasiswa Biologi Unimes Semarang yang ikut melakukan pewarnaan penghitungan AgNOR dan MIB-1, dan seluruh teknisi baik di PTKMR Batan maupun pada departemen terkait di RSCM.

### Daftar Pustaka

1. Globocan. Global cancer facts and figures 2nd Edition Atlanta: American Cancer Society. 2011
2. Tjindarbumi D, Rukmini M. Cancer in Indonesia present and future. *Japan Journal of Clinical Oncology*, 2009, 32(3): 17–21.
3. Recht A, Edge SB, Solin LJ, Robinson DS, Estabrook A, Fine RE, *et al.* Post-mastectomy radiotherapy: guidelines of the American Society of Clinical Oncology. *Journal of Clinical Oncology*, 2001, 9:1539–1569.
4. Shenkier TW, Levine L, Olivotto I, Whelan T, Reyno L. Steering committee on clinical practice guidelines for the care and treatment of breast cancer. *Clinical practice guidelines for the care and treatment of breast cancer: 15 treatment for women with stage III or locally advanced breast*

- cancer. *Canadian Medical Association Journal*, 2004, 170(6): 983–994.
5. Van DSJ, Soete G, Storme G. Adjuvant radiotherapy for breast cancer significantly improves overall survival: the missing link. *Radiotherapy and Oncology*, 2000, 55: 263–272.
  6. Jesmin S, Geoff D, Michael B. An evidence-based estimation of local control and survival benefit of radiotherapy for breast cancer. *Radiotherapy and Oncology*, 2007, 84: 11–17.
  7. Kim SH, Cha ES, Kim HS, Kang BJ, Choi JJ, Jung JH, Park YG, Suh YJ. Diffusion-weighted imaging of breast cancer: correlation of the apparent diffusion coefficient value with prognostic factors. *Breast Cancer Research Treatment*, 2009, 30(3): 615–620.
  8. Khalid DA, Renato MC, Ihsan O, Massimo CB. Ki-67 labeling index in primary invasive breast cancer from sudanese patients: A Pilot Study. *Pathology Journal*, 2012, 2(3): 2171.
  9. Sminrov M, Kalmarova M, Koberna KZ, Zemanova JM, Masata ZM, Cvacova, KM Raska I. NORs and theirs transcription competence the during cycle. *Folia Biologica Praha Journal*, 2012, 52(3): 59–70.
  10. Hussain GA, Mohammed AA, Ibraheem MA. Association between AGNORs and imunohistochemical expressions of ER, PR, HER2/neu and P53 in breast carcinoma. *International Journal of Pathology Research*, 2012, 2(3): 7217.
  11. Nakayama K, Abe R. Argyrophilic nucleolar organizer region (AgNOR) area per nucleus as a prognostic factor in breast cancer. *Journal Surgical Oncology*, 1995, 60: 160–167.
  12. Derenzini M, Ceccarelli C, Santini D, Tafurelli M, Treré D. The prognostic value of the AgNOR parameter in human breast cancer depends on the pRb and p53 status. *Journal of Clinical Pathology*, 2004, 57(7): 755–761.
  13. Sebastien S, Marc T, Philippe B. Conditional knockout of nucleolin in DT40 cells reveals the functional redundancy of its RNA-binding domains. *Journal of Cell Biology*, 2009, 101(3): 153–167.
  14. Diest VPJ, Wall EVD, Baak JPA. Prognostic value of proliferation in invasive breast cancer: a review. *Journal Clinical Pathology*, 2004, 57(7): 675–681.
  15. Spyrtatos F, Ferrero PM, Trassard M, Hacène K, Phillips E, Tubiana HM *et al.* Correlation between MIB-1 and other proliferation markers: clinical implications of the MIB-1 cut-off value. *Cancer*, 2002, 94(8): 2151–2159.
  16. Russell B. Evaluation of Ki-67 proliferation and apoptotic index before, during and after neoadjuvant chemotherapy for primary breast cancer. *Breast Cancer Research*, 2006, 8(3): 31.
  17. Abboud PML, Damien J, Christian Q, Philippe B, Dominique P. Prognostic value of a proliferation index including MIB1 and argyrophilic nucleolar organizer regions proteins in node-negative breast cancer. *American Journal of Obstetrics Gynecology*, 2008, 199(2): 1461–1466.
  18. João ACH, Marta M, Mireile SG. Histologic grading and nucleolar organizer regions in oral squamous cell carcinomas. *Journal of Applied Oral Science*, 2011, 9(3): 17–20.
  19. Kurnia I, Yoshisuki S, Budiningsih S, Andri A, Irwan R, Cholid B, Yukari Y, Takashi N. Nucleolar organizer regions in squamous cell carcinomas of the uterine cervix treated with chemoradiotherapy. *Australian-Asian Journal of Cancer*, 2009, 8(2): 93–103.
  20. Hena A, Ghazala M, Veena M, Shahid AS. Evaluation of AgNOR scores in aspiration cytology smears of breast tumors. *Journal of Cytology*, 2008, 8(25): 100–104.
  21. Karki S, Jha A, Sayami G. The role of

- argyrophilic nucleolar organizer region (AgNOR) study in cytological evaluation of fluids, especially for detection of malignancy. *Kathmandu University Medical Journal*, 2012, 37(1): 44–47.
22. Elangovan T, Mani NJ, Malathi N. Argyrophilic nucleolar organizer regions in inflammatory, premalignant, and malignant oral lesions: A quantitative and qualitative assessment. *Indian Journal of Dental Research*, 2008. 19(2): 141–146.
23. Abassi F, Yekta Z, Lotfinegad S, Khurani G. Differentiation of keratoacanthoma from squamous cell carcinoma by argyrophilic nucleolar organizer region (AgNOR) staining. *Pakistan Journal of Medical Science*, 2010, 26(1): 123–125.
24. Levan M, John RL, Ralph LK, Eric BH. Evaluation of cell proliferation in rat tissues with BrdU, PCNA, Ki-67(MIB-5) immunohistochemistry and in situ hybridization for histone mRNA. *Journal of Histochemistry and Cytochemistry*, 2003, 51(12): 1681–1688.
25. Mulazim HB, Shahida N, Saeed AK, Ihsanulla H, Shahida P, Shahzad SQ, Naseer AC, Qureshi GR, Mumtaz H. Modified method of AgNOR staining for tissue and interpretation in histopathology. *Journal Experts Pathology*, 2007, 88(1): 47–53.
26. Jaleh M, Maryam AA, Zohreh MT, Khandan Z, Bahar JM, Morteza A, et al. Prognostic values of proliferative markers ki-67 and repp86 in breast cancer. *Archives Iranian Medicine*, 2007, 10(1): 27–31.