
LAPORAN KASUS

Eritema Induratum Bazin pada Pasien Tuberkulosis Paru

(Erythema Induratum of Bazin in Patient with Lung Tuberculosis)

Windy Miryana*, Sri Adila Nurainiwati**, Taufiq Hidayat**, Moedjiwijono***

*Departemen/Staf Medik Fungsional Kesehatan Kulit dan Kelamin

Fakultas Kedokteran Universitas Airlangga/ Rumah Sakit Umum Daerah Dr. Soetomo Surabaya

** Laboratorium/Staf Medik Fungsional Ilmu Kesehatan Kulit dan Kelamin,

*** Bagian/Staf Medik Fungsional Patologi Anatomi

Fakultas Kedokteran Universitas Brawijaya/Rumah Sakit Umum Daerah Dr. Saiful Anwar Malang

ABSTRAK

Latar belakang: Eritema induratum Bazin (EIB) atau yang disebut dengan Nodular Vaskulitis merupakan tuberkulosis kutis jenis tuberkulid, ditandai dengan erupsi nodular kronik pada tungkai bawah terutama menyerang wanita usia pertengahan. Eritema Induratum Bazin merupakan bentuk panikulitis lobular dengan vaskulitis. Gambaran klinis berupa nodul, nyeri, yang akan membentuk ulkus dan skar, bersifat kronis dan rekuren. Penyakit ini jarang dijumpai. **Tujuan:** Memaparkan kasus EIB pada pasien tuberkulosis paru yang merupakan kasus yang jarang ditemukan. **Kasus:** Wanita, 24 tahun dirujuk oleh dokter spesialis paru dengan keluhan luka dan nyeri pada kedua tungkai sejak 4,5 tahun yang lalu yang hilang timbul. Pemeriksaan dermatologis terdapat nodul dan plak eritematus, multipel, ireguler, ulkus multipel tertutup krusta kehitaman, dan skar atrofi. Pemeriksaan histopatologis menunjukkan adanya epitel histiosit, radang granulomatus dan vaskulitis. Tes *Mantoux* positif dan foto Thorax menunjukkan gambaran tuberkulosis paru. **Penatalaksanaan:** Pasien diberikan regimen obat anti tuberkulosis kategori I, yaitu Rifampisin 600 mg/hari, Isoniazide 300 mg/hari, Pirazinamide 1500 mg/hari dan Etambutol 800 mg/hari selama 2 bulan, dilanjutkan dengan Rifampisin 600 mg/hari dan Isoniazide 300 mg/hari selama 4 bulan berikutnya. **Simpulan:** Diagnosis EIB ditegakkan berdasarkan anamnesis dan gambaran klinis ditunjang dengan pemeriksaan histopatologi. Sesuai hasil tes *Mantoux* dan foto thorax menunjukkan bahwa etiologi kasus ini berkaitan dengan tuberkulosis. Patogenesis EIB berkaitan dengan reaksi imun kompleks. Pasien diterapi dengan obat anti tuberkulosis dan memberikan hasil yang memuaskan setelah pengobatan selama 3 bulan.

Kata kunci: Eritema induratum Bazin, panikulitis, tuberkulosis, obat anti tuberculosus.

ABSTRACT

Background: Erythema Induratum of Bazin (EIB) or nodular vasculitis is a tuberculid type of skin tuberculosis that characterized with chronic nodular eruption on lower legs, commonly in middle-aged woman. This is a lobular paniculitis with vasculitis. The clinical appearances are painful nodules that will form ulcers and scars. It is chronic and recurrent disease. Erythema Induratum of Bazin is a rare case. **Purpose:** To describe the rare case of EIB in patient with lung tuberculosis. **Case:** A woman, 24 years old, referred from pulmonologist with recurrent painful ulcer on her lower legs since 4,5 years ago. Dermatological examination showed irregular multiple erythematous nodules and plaques, ulcers that covered with blackish crusts, and atrophic scars. Histopathological examination revealed histiocytes epithelial, granulomatous inflammation and vasculitis. Mantoux test was positive and the Chest x-ray showed lung tuberculosis. **Case Management:** Patient received regiment of first-line anti tuberculous drug, Rifampicin 600 mg/day, Isoniazide 300 mg/day, Pirazinamide 1500 mg/day and Ethambutol 800 mg/day for 2 months, continue with Rifampicin 600 mg/day and Isoniazide 300 mg/day in next 4 months. **Conclusion:** the diagnosis of EIB was established from history and clinical appearance, supported with histopathological examination. According to Mantoux test and thorax roentgen showed that the etiology is related to tuberculosis Pathogenesis related with immune complex reaction. Patient was treated with first line anti tuberculous drug and give a good result after 3 months therapy.

Key words: erythema induratum of Bazin, panniculitis, tuberculosis, anti tuberculous drugs.

Alamat korespondensi: Windy Miryana, Departemen/Staf Medik Fungsional Kesehatan Kulit dan Kelamin Fakultas Kedokteran Universitas Airlangga, Rumah Sakit Umum Daerah Dr. Soetomo, Jl. Mayjen Prof Dr. Moestopo No. 6-8 Surabaya 60131, Indonesia. Telepon: +62315501609, Email: windymiryana@yahoo.co.id

PENDAHULUAN

Eritema induratum Bazin (EIB) yang sering disebut nodular vaskulitis merupakan kelompok tuberkulosis kutis jenis tuberkulid, yang disebabkan oleh reaksi hipersensitivitas terhadap *Mycobacterium tuberculosis* di ekstra kutis, biasanya terjadi pada individu dengan imunitas yang baik¹. Eritema induratum Bazin merupakan bentuk panikulitis lobularis tersering yang disertai vaskulitis. Pemeriksaan menggunakan metode *Polymerase Chain Reaction* (PCR) menunjukkan pada sebagian besar kasus ditemukan DNA *Mycobacterium tuberculosis*. Hal itu menyokong pendapat yang menyatakan bahwa etiologi tersering dari jenis panikulitis ini adalah tuberkulosis. Patogenesis diduga berhubungan dengan reaksi imun kompleks dan studi terbaru menyatakan adanya keterlibatan reaksi hipersensitivitas tipe IV.²⁻⁴

Eritema induratum Bazin jarang ditemukan, lebih sering terjadi pada wanita usia pertengahan dengan kondisi fisik sehat. Lesi diawali dengan nodul subkutan dan plak eritematus pada kedua tungkai bawah bagian posterior, nyeri jika ditekan. Nodul subkutan tersebut melekat pada permukaan kulit dan mengalami ulserasi, yang mengalami penyembuhan dengan membentuk skar. Keadaan ini lebih sering ditemui pada wanita obesitas disertai dengan insufisiensi vena dan memburuk saat cuaca dingin.^{2,4-6}

Pemeriksaan histopatologis EIB menunjukkan gambaran panikulitis lobularis disertai vaskulitis, terdapat nekrosis dari adiposit yang luas pada bagian tengah dari lobulus lemak. Pada lesi tahap lanjut dapat ditemukan epiteloid histiosit dan *Multinucleated Giant Cells* yang memberikan gambaran granulomatik pada infiltrat. Bagian tengah beberapa granuloma dapat ditemukan nekrosis kaseosa, yang merupakan gambaran khas dari tuberkulosis. Nekrosis kaseosa dapat meluas hingga mencapai dermis dan epidermis.^{2,4,5}

Diagnosis EIB ditegakkan berdasarkan anamnesis, gambaran klinis, dan pemeriksaan laboratorium yang terdiri dari pemeriksaan histopatologis yang menunjukkan gambaran khas untuk tuberkulosis, foto thorax sering menunjukkan adanya tuberkulosis pada paru, PCR untuk menemukan DNA *M. tuberculosis*, dan tes *Mantoux* yang positif kuat. Setelah diagnosis ditegakkan, penatalaksanaan utama pada EIB yaitu dengan

memberikan obat anti tuberkulosis kategori I selama 6 bulan (Rifampisin 600 mg/hari, Isoniazide 300 mg/hari, Pirazinamide 1500 mg/hari, dan Ethambutol 800 mg/hari yang diberikan selama 2 bulan, yang dilanjutkan dengan pemberian Rifampisin 600 mg/hari dan Isoniazide 300 mg/hari selama 4 bulan berikutnya). Prognosis dari penyakit ini yaitu kronis dan rekuren.^{2,4,7}

Eritema Induratum Bazin merupakan kasus yang jarang ditemukan. Pada makalah ini dilaporkan sebuah kasus EIB pada pasien wanita 24 tahun dengan ulkus berulang di kedua tungkai yang disertai dengan adanya tuberkulosis paru.

LAPORAN KASUS

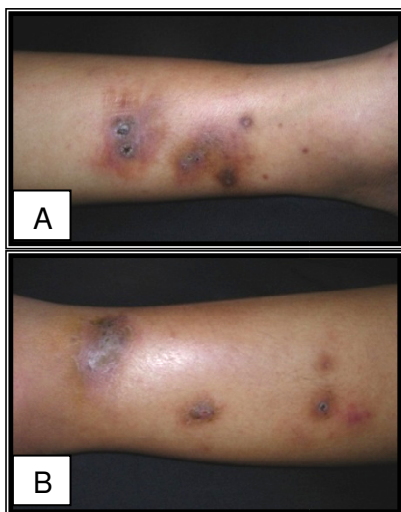
Seorang wanita berusia 24 tahun, mahasiswi, asal Jakarta, datang ke poliklinik Kulit dan Kelamin Rumah Sakit Umum Dr. Saiful Anwar Malang dengan keluhan luka pada kedua tungkai bawah. Luka terasa nyeri pada saat perabaan dan bersifat kumat-kumatan sejak 4,5 tahun yang lalu. Awal muncul berupa benjolan kemerahan, yang mengering dan akhirnya menjadi luka, kemudian bertambah parah saat cuaca dingin dan bisa disertai keluhan demam. Dilakukan Tes *Mantoux* dan memberikan hasil yang positif kuat. Dilakukan pemeriksaan foto thorax paru, pemeriksaan darah dan dahak, walaupun tidak didapati adanya riwayat batuk lama, demam lama, dan riwayat keluarga atau teman dekat yang terkena tuberkulosis. Pasien belum pernah melakukan vaksinasi BCG.

Pemeriksaan fisik menunjukkan keadaan umum dan status gizi baik. Pada pemeriksaan paru tidak didapatkan ronkhi, tidak didapatkan pembesaran kelenjar getah bening servikal, aksila dan inguinal. Status dermatologis pada kedua tungkai bawah didapatkan nodul dan plak eritematus, dengan batas tegas, bentuk ireguler, pada beberapa bagian terlihat warna kekuningan. Pada bagian tengah nodul dan plak terdapat ulkus bulat dan oval, ukuran bervariasi, ditutupi dengan krusta kehitaman dan skuama putih tipis yang melekat pada dasar, permukaan kasar, terdapat makula hiperpigmentasi, batas tegas, bentuk bulat dan ireguler, dan skar atrofi yang multipel dengan ukuran yang bervariasi.

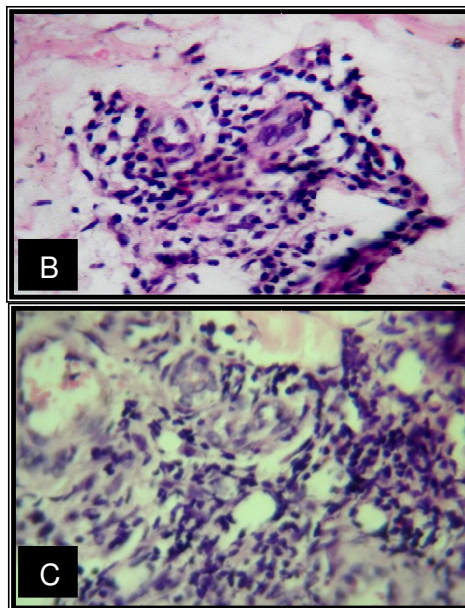
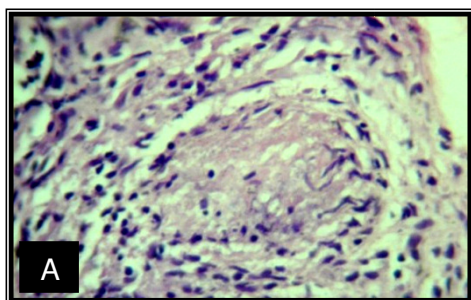
Pemeriksaan histopatologis menggunakan pengecatan *Hematoxylin-Eosin* (HE) didapatkan

epidermis yang intak, pada dermis terlihat daerah yang nekrosis dan di sekitarnya terdapat radang granulomatik dengan kelompok sel-sel epiteloid histiosit dan juga infiltrasi sel-sel radang PMN. Gambaran histopatologis ini sesuai dengan gambaran panikulitis lobularis.

Penatalaksanaan pasien ini sesuai dengan regimen obat anti tuberkulosis kategori I, yaitu Rifampisin 600 mg/hari, Isoniazide 300 mg/hari, Pirazinamide 1500 mg/hari, dan Ethambutol 800 mg/hari yang diberikan selama 2 bulan, yang dilanjutkan dengan pemberian Rifampisin 600 mg/hari dan Isoniazide 300 mg/hari selama 4 bulan berikutnya. Setelah pengobatan selama 3 bulan, lesi mengalami perbaikan berupa skar atrofik dengan area sekitarnya berupa makula hiperpigmentasi, dan tidak muncul adanya luka-luka yang baru.



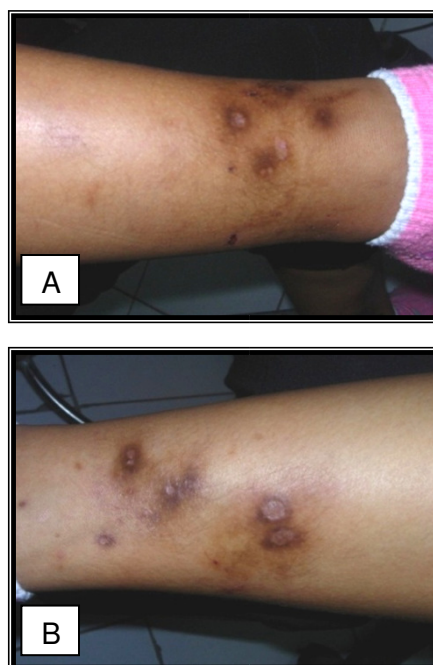
Gambar 1A dan 1B. Lesi kulit saat kunjungan pertama (nodul dan plak eritematus, batas tegas, bentuk ireguler, pada beberapa bagian terlihat warna kekuningan, bagian tengah nodul dan plak terdapat ulkus bulat dan oval, ukuran bervariasi, ditutupi dengan krusta kehitaman dan skuama putih tipis yang melekat pada dasar, permukaan kasar, terdapat makula hiperpigmentasi, batas tegas, dan skar atrofi yang multipel dengan ukuran yang bervariasi)



Gambar 2A. Gambaran histopatologi dengan pengecatan Hematoxillin-Eosin (HE), pembesaran 400x terlihat daerah nekrosis dengan radang granulomatik di sekitarnya.

2B. Gambaran sel-sel epiteloid histiosit.

2C. Gambaran infiltrasi sel-sel radang mononuklear.



Gambar 3A dan 3B. Lesi kulit setelah 3 bulan pengobatan mengalami perbaikan berupa skar atrofik dengan area sekitarnya berupa makula hiperpigmentasi.

PEMBAHASAN

Eritema Induratum Bazin (EIB) merupakan salah satu jenis tuberculosis kutis jenis tuberkulid yang jarang ditemukan walaupun tuberculosis merupakan penyakit yang endemis di Negara berkembang. Eritema Induratum Bazin masih dapat ditemukan di India, Hongkong dan Afrika Selatan⁸ Penyebab tersering adalah *Mycobacterium tuberculosis*. yang dapat diketahui melalui pemeriksaan PCR dari biopsy kulit. Tuberkulid merupakan reaksi hipersensitivitas dari *Mycobacterium tuberculosis* yang berada di ekstra kutis dan menyebar secara hematogen. Patogenesis EIB diduga berhubungan dengan reaksi imun kompleks dan studi terbaru menyatakan disebabkan karena hipersensitivitas tipe IV^{1,2,4,9}

Diagnosis EIB ditegakkan berdasarkan anamnesis, gambaran klinis, pemeriksaan histopatologis, foto thorax, dan tes *Mantoux* yang positif kuat. Pada kasus ini seorang wanita sehat usia pertengahan mengeluhkan adanya luka-luka pada kedua tungkai bawah yang bersifat kumat-kumatan sejak 4,5 tahun yang lalu, yang disertai dengan nyeri saat penekanan, demam, dan bertambah berat saat cuaca dingin. Hal itu sesuai dengan teori bahwa pada lesi EIB dapat terasa nyeri, indolen, nyeri saat penekanan, dan EIB tersering ditemui pada perempuan sehat usia pertengahan dengan keluhan yang akan bertambah parah saat cuaca dingin. Hal itu berkaitan dengan terjadinya insufisiensi vena. Lamanya perjalanan penyakit ini menunjukkan bahwa EIB bersifat kronis dan rekuren.^{2,4,5}

Pemeriksaan dermatologis ditemukan adanya nodul dan plak eritematus yang terasa nyeri pada perabaan, berbatas tegas, multipel, pada bagian tengahnya terdapat ulkus yang berbentuk bulat dan oval yang ditutupi dengan krusta kehitaman, serta pada beberapa tempat yang mengalami penyembuhan ditemukan adanya plak hiperpigmentasi dan skar atrofi. Gambaran lesi kulit pada EIB menyerupai eritema nodosum (EN), tetapi lesi kulit pada EN ditandai dengan nodul yang nyeri, terdapat indurasi, tanpa ulserasi, dan akan hilang spontan dalam 8 minggu, sehingga penyembuhan tanpa disertai skar atrofik. Skar atrofik pada EIB merupakan tanda khas yang membedakan dari EN.^{1,2,4,10}

Pemeriksaan histopatologis menunjukkan gambaran daerah nekrosis pada dermis, di sekitarnya

terdapat radang granulomatik dengan kelompok sel-sel epiteliod histiosit dan infiltrasi sel-sel radang *polymorphonuclear* (PMN). Hal ini menunjukkan gambaran khas tuberculosis. Pemeriksaan histopatologis tidak ditemukan gambaran nekrosis adiposit yang luas pada bagian tengah dari lobulus lemak, karena kurang dalamnya jaringan yang diambil saat melakukan biopsi. Gambaran histopatologis pada kasus ini merupakan bagian dari gambaran panikulitis lobularis, sedangkan pada EN, gambaran histopatologisnya berupa panikulitis septalis tanpa disertai vaskulitis.^{1,2,10}

Pemeriksaan foto thoraks menunjukkan adanya gambaran infiltrat yang mengarah pada diagnosis tuberculosis paru Penyakit ini menunjukkan adanya reaksi inflamasi, yang ditandai dengan hasil pemeriksaan tuberkulin yang positif kuat dan peningkatan respons limfosit T perifer terhadap *Purified Protein Derivative* (PPD) dari tuberculin. Hal ini menunjukkan adanya reaksi hipersensitivitas tipe IV. Dilakukan tes *Mantoux* dan memberikan hasil positif kuat⁸ Pemeriksaan PCR pada EIB memberikan hasil positif pada 56-88% pasien yang sebelumnya telah didiagnosis dengan tuberculosis kutis. Pasien ini tidak dilakukan pemeriksaan PCR dari biopsy kulit.

Pedoman pemberian terapi tuberculosis kutis terdapat 3 pilihan seperti ditunjukkan pada Tabel 1. Seluruh pilihan pengobatan ini diberikan selama 6 bulan, kecuali pada pasien dengan infeksi *Human Immunodeficiency Virus* (HIV) diberikan selama 9 bulan.³ Pasien ini diberikan terapi dengan obat anti tuberculosis kategori I selama 6 bulan, yang terdiri dari Rifampisin 600 mg/hari, Isoniazide 300 mg/hari, Pirazinamide 1500 mg/hari, dan Etambutol 800 mg/hari yang diberikan selama 2 bulan dilanjutkan dengan pemberian Rifampisin 600 mg/hari dan Isoniazide 300 mg/hari selama 4 bulan berikutnya. Setelah pengobatan selama 3 bulan, luka-luka mengalami penyembuhan dan tidak muncul adanya luka-luka yang baru.

Perjalanan penyakit EIB dapat berulang dan menahun bahkan bisa berlangsung dalam dekade.¹ Penatalaksanaan EIB dengan obat anti tuberculosis kategori I selama 6 bulan diharapkan *M. tuberculosis* sebagai faktor penyebab dapat tereliminasi dengan sempurna.

Tabel 1. Pedoman terapi untuk infeksi *Mycobacterium tuberculosis*.³

Obat Anti Tuberkulosis	Pilihan 1		Pilihan 2		Pilihan 3	
	8 minggu pertama	16 minggu berikutnya	2 minggu pertama	6 minggu berikutnya	16 minggu berikutnya	9 bulan
Rifampisin 10 mg/kg	Setiap hari	2-3x/minggu	Setiap hari	Setiap hari	Setiap hari	3x/minggu
Isoniazid 5 mg/kg	Setiap hari	2-3x/minggu	Setiap hari	Setiap hari	Setiap hari	3x/minggu
Pyrazinamid 30 mg/kg	Setiap hari		Setiap hari	Setiap hari		3x/minggu
Ethambutol 15 mg/kg atau Streptomisin 15 mg/kg	Setiap hari		Setiap hari	2x/minggu		3x/minggu

KEPUSTAKAAN

- Lai-Cheong JE, Perez A, Tang V, Martinez A, Hill V, Menage HP. Cutaneous manifestations of tuberculosis. *Clin Exp Dermatol* 2007; 32: 461-6.
- Requena L, Yus ES, Kutzner H. -Panniculitis . In: Wolff K, Goldsmith LA, Katz SI, Gilchrist BA, Paller AS, Leffell DJ, editors. *Fitzpatrick's Dermatology in General Medicine*. 7th edition. New York : McGraw-Hill; 2008. p:574-5.
- Tappeiner G. Tuberculosis and infections with a typical mycobacteria. In: Wolff K, Goldsmith LA, Katz SI, Gilchrist BA, Paller AS, Leffell DJ, editors. *Fitzpatrick's Dermatology In General Medicine* 7th Edition. New York McGraw-Hill; 2008;p.1768-78
- Requena L, Yus ES. Panniculitis. Part II. Mostly lobular panniculitis. *J Am Acad Dermatol* 2001; 45: 325-61.
- Yates VM, Rook GAW. Mycobacterial infections. 7th edition. New York: Blackwell publishing; 2004.
- Chang MW, Lawrence R, Orlow SJ. Erythema induratum of bazin in Infant. *Pediatrics* 1999; 103: 498-9.
- Sharon V, Goodarzi H, Chambers CJ, Fung MA, Armstrong AW. Erythema induratum of Bazin. *Dermatology Online Journal* 2010; 16 (4): 1.
- Nirmala C, Nagaraiappa. Erythema Induratum – a type of cutaneous tuberculosis. *Indian Journal of Tuberculosis* 2010; 160-4
- Chen YH, Yan JJ, Chao SC, Lee JYY. Erythema Induratum: a clinicopathologic and polymerase chain reaction study. *J Formos Med Assoc* 2001;100(4): 244-9.
- Gilchrist H, Patterson J.W. Erythema nodosum and erythema induratum (nodular vasculitis): diagnosis and management. *Dermatologic Therapy* 2010 ;23:320–7.