

# INDONESIAN JOURNAL OF CANCER

Volume 8 • No. 4 • October - December 2014

ISSN 1978 - 3744

Published every 3 month

- Trust Board :** Vice President of "Dharmais" Cancer Hospital  
**Board of Direction :** HRD and Education Director  
Medical and Treatment Director  
General and Operational Director  
Finance Director
- President :** Dr. dr. M. Soemanadi, Sp. OG  
**Finance :** dr. Sariasih Arumdati, MARS  
**Secretary :** dr. Kardinah, Sp. Rad  
**Artistic :** dr. Edy Soeratman, Sp. P  
**Production Manager :** dr. Zakifman Jack, Sp. PD, KHOM  
**Chief Editor :** dr. Nasdaldy, Sp. OG  
**Editor-in-Chief :** dr. Chairil Anwar, Sp. An (Anesthesiologist)  
**Editor :** dr. Bambang Dwipoyono, Sp. OG (Gynecologist)  
1. Dr. dr. Fielda Djuita, Sp. Rad (K) Onk Rad (Radiation Oncologist)  
2. dr. Kardinah, Sp. Rad (Diagnostic Radiology)  
3. Dr. dr. Dody Ranuhardy, Sp. PD, KHOM (Medical Oncologist)  
4. dr. Ajoedi, Sp. B, KBD (Digestive Surgery)  
5. dr. Edi Setiawan Tehuteru, Sp. A, MHA (Pediatric Oncologist)  
**Editorial Coordinator :** dr. Edy Soeratman, Sp. P (Pulmonologist)  
**Peer-Reviewer :** 1. Prof. dr. Sjamsu Hidajat, SpB KBD  
2. Prof. dr. Errol Untung Hutagalung, SpB, SpOT  
3. Prof. dr. Siti Boedina Kresno, SpPK (K)  
4. Prof. Dr. dr. Andrijono, SpOG (K)  
5. Prof. Dr. dr. Rianto Setiabudy, SpFK  
6. Prof. dr. Djajadiman Gatot, SpA (K)  
7. Prof. dr. Sofia Mubarika Haryana, M. Med. Sc, Ph.D  
8. Prof. Dr. Maksun Radji, M. Biomed., Apt  
9. Prof. dr. Hasbullah Thabrany, MPH, Dr. PH  
10. Prof. dr. Rainy Umbas, SpU (K), PhD  
11. Prof. Dr. Endang Hanani, M. Si  
12. Prof. Dr. dr. Moh Hasan Machfoed, SpS (K), M.S  
13. Prof. Dr. dr. Nasrin Kodim, MPH  
14. Prof. Dr. dr. Agus Purwadianto, SH, MSi, SpF (K)  
15. Dr. dr. Aru Sudoyo, SpPD KHOM  
16. dr. Elisna Syahrudin, PhD, SpP(K)  
17. Dr. dr. Sutoto, M. Kes  
18. dr. Nuryati Chairani Siregar, MS, Ph.D, SpPA (K)  
19. dr. Triono Soendoro, PhD  
20. Dr. dr. Dimiyati Achmad, SpB Onk (K)  
21. Dr. dr. Noorwati S, SpPD KHOM  
22. Dr. dr. Jacub Pandelaki, SpRad (K)  
23. Dr. dr. Sri Sukmaniah, M. Sc, SpGK  
24. Dr. dr. Slamet Iman Santoso, SpKJ, MARS  
25. Dr. dr. Fielda Djuita, SpRad (K) Onk Rad  
26. Dr. Monty P. Satiadarma, MS/AT, MCP/MFCC, DCH  
27. dr. Ario Djatmiko, SpB Onk (K),  
28. dr. Siti Annisa Nuhoni, SpRM (K)  
29. dr. Marlinda A. Yudharto, SpTHT-KL (K)  
30. dr. Joedo Prihartono, MPH  
31. Dr. Bens Pardamean

Accredited No.: 422/AU/P2MI-LIPI/04/2012

## Secretariat:

Rumah Sakit Kanker "Dharmais" (Pusat Kanker Nasional)  
Ruang Indonesian Journal of Cancer Gedung Litbang Lt. 3  
Jl. Letjen S. Parman Kav. 84-86, Slipi, Jakarta 11420  
Tel. (021)5681570 (ext. 2372) Fax. (021)56958965  
E-mail: journal.cancer@gmail.com  
Website: www.indonesianjournalofcancer.org

Published by:



## Pedoman bagi Penulis

### Ruang Lingkup

Majalah ilmiah *Indonesian Journal of Cancer* memuat publikasi naskah ilmiah yang dapat memenuhi tujuan penerbitan jurnal ini, yaitu menyebarkan teori, konsep, konsensus, petunjuk praktis untuk praktek sehari-hari, serta kemajuan di bidang onkologi kepada dokter yang berkecimpung di bidang onkologi di seluruh Indonesia. Tulisan hekdaknya memberi informasi baru, menarik minat dan dapat memperluas wawasan praktisi onkologi, serta member alternatif pemecahan masalah, diagnosis, terapi, dan pencegahan.

### Bentuk Naskah

Naskah disusun menggunakan bahasa Indoensia, diketik spasi ganda dengan garis tepi minimum 2,5 cm. Panjang naskah tidak melebihi 10 halaman yang dicetak pada kertas A4 (21 x 30 cm). Kirimkan 2 (dua) kopi naskah beserta CD-nya atau melalui e-mail.

Naskah dikirim ke:

RS. Kanker Dharmais, Ruang Instalasi Gizi, Lt. 1  
Jl. S. Parman Kav. 84-86, Slipi, Jakarta 11420  
Telp.: 021 581570-71 Ext. 2115 atau 021 5695 8965  
Fax.: 021 5695 8965  
E-mail: info@indonesianjournalofcancer.org

### Judul dan Nama Pengarang

Judul ditulis lengkap dan jelas, tanpa singkatan. Nama pengarang (atau pengarang-pengarang) ditulis lengkap disertai gelar akademiknya, institusi tempat pengarang bekerja, dan alamat pengarang serta nomor telepon, faksimili, atau *e-mail* untuk memudahkan korespondensi.

### Abstrak

Naskah tinjauan pustaka dan artikel asli hendaknya disertai abstrak berbahasa Indonesia dan Inggris, ditulis pada halaman pertama di bawah nama dan institusi. Panjang abstrak 100-150 kata untuk naskah panjang atau 50-100 kata untuk naskah pendek.

### Tabel dan Gambar

Tabel harus singkat dan jelas. Judul table hendaknya ditulis di atasnya dan catatan di bawahnya. Jelaskan semua singkatan yang dipergunakan. Gambar hendaknya jelas dan lebih disukai bila telah siap untuk dicetak. Judul gambar ditulis di bawahnya.

Asal rujukan table atau gambar dituliskan di bawahnya. Tabel dan gambar hendaknya dibuat dengan program Power Point, Free Hand, atau Photoshop, (menggunakan format jpeg).

### Daftar Pustaka

Rujukan di dalam nas (teks) harus disusun menurut angka sesuai dengan urutan pemanipilannya di dalam nas, dan ditulis menurut sistem Vancouver. Untuk singkatan nama majalah ikutilah *List of Journal Indexed in Index Medicus*. Tuliskan sebua nama pengarang bila kurang dari tujuh. Bila tujuh atau lebih, tuliskan hanya 3 pengarang pertama dan tambahkan dkk. Tuliskan judul artikel dan halaman awal-akhir. Akurasi data dan kepastakaan menjadi tanggung jawab pengarang.

### Jurnal

1. *Naskah dalam majalah/jurnal*  
Gracey M. The contaminated small-bowel syndrome: pathogenesis, diagnosis, and treatment. *Am J Clin Nutr* 1979; 32:234-43.

2. *Organisasi sebagai pengarang utama*  
Direktorat Jenderal PPM & PLP, Departemen Kesehatan Republik Indonesia. Pedoman pengobatan malaria. *Medika* 1993; 34-23-8.
3. *Tanpa nama pengarang*  
Imaging of sinusitis [editorial]. *Ped Infect J* 1999; 18:1019-20.
4. *Suplemen*  
Solomkim JS, Hemsell DL, Sweet R, dkk. Evaluation of new infective drugs for the treatment of intrabdominal infections. *Clin Infect Dis* 1992, 15 Suppl 1:S33-42.

### Buku dan Monograf

1. *Penulis pribadi*  
Banister BA, Begg NT, Gillespie SH. *Infectious Disease*. Edisi pertama. Oxford: Blackwell Science; 1996.
2. *Penulis sebagai penyunting*  
Galvani DW, Cawley JC, Penyunting. *Cytokine therapy*. New York: Press Syndicate of University of Cambridge; 1992.
3. *Organisasi sebagai penulis dan penerbit*  
World Bank. *World development report 1993; investing in health*. New York: World Bank; 1993.
4. *Bab dalam buku*  
Loveday C. *Virology of AIDS*. Dalam: Mindel A, Miller R, penyunting. *AIDS, a pocket book of diagnosis and management*. Edisi kedua. London: Arnold Holder Headline Group; 1996. H. 19-41.
5. *Attention: konferensi*  
Kimura J, Shibasaki H, penyunting. *Recent advanced in clinical neurophysiology*. Presiding dari the 10<sup>th</sup> International 15-19 Oktober 1995.
6. *Naskah konferensi*  
Begston S, Solheim BG, *Enforcement of data protection, privacy and security in medical informatics*. Dalam : Lun KC, Degoultet P, Piemme TE, Reinhoff o, penyunting *MEDINFO 92*. Presiding the 7<sup>th</sup> World Congress on Medical Informatics: Sep 6-10, 1992; Genewa, Swiss. Amsterdam: North Holland; 1993. H. 1561-5.
7. *Laporan ilmiah*  
Akutsu T. *Total heart replacement device*. Bethesda: National Institute of Health, Nation Heart and Lung Institute; 1974 Apr. Report No: NHH-NHL1-69-2185-4.
8. *Disertasi*  
Suyitno RH. *Pengamatan vaksinasi dalam hubungannya dengan berbagai tingkat gizi [disertasi]*. Semarang: Fakultas Kedokteran Universitas Diponegoro, 1983.

### Publikasi lain

1. *Naskah dalam Koran*  
Bellamy C. Gizi bayi adalah investasi masa depan. *Kompas* 26 Januari 2000; hal 8 kolom 7-8.
2. *Naskah dari audiovisual*  
*AIDS epidemic: the physician's role [rekaman video]*. Cleveland: Academy of Medicine of Cleveland, 1987.
3. *Naskah belum dipublikasi (sedang dicetak)*  
Connellv KK. *Febrile neutrDpenia*. *J Infect Dis*. In press.
4. *Naskah Jurnal dalam bentuk elektronik*  
Morse SS. *Factors in the emergence of infectious disease*. *Emerg Infect Dis* [serial online] Jan-Mar 1995 [cited 5 Jan 1996] 1910: [24 screen]. Didapat dari URL: <http://www.cdc.gov/ncidod/EID/eid.htm>.
5. *Monograf dalam format elektronik*  
CDI. *LiniGiiil dermatology illustrated [monograph pada enROM]*. Reeves JRT, Maibach H, CMEAMultimedia Lnnip, produser, edisi ke-2. Versi 2.0. San Diego: CMEA; 1995.
6. *Naskah dari file computer*  
*Hemodynamics III: the ups and down of hemodynamics [program computer]*. Versi 2.2. Orlando (FL); Computerized Educational System; 1993.

# INDONESIAN JOURNAL OF CANCER



Volume 8 • No. 4 • October - December 2014

Published every 3 month

---

## Daftar Isi

- 145 – 151 Factors Which Influenced on Two Years Recurrence of Epithelial Ovarian Cancer Patients After Surgery and Platinum Based Chemotherapy  
*(RESTI MULYA SARI, DODY RANUHARDY, SOEMANADI)*
- 153 – 160 Hubungan Genotipe DNA Human Papillomavirus (HPV) Terhadap Respons Terapi Radiasi Pada Karsinoma Sel Skuamosa Serviks  
*(CUT ADEYA ADELLA, ANDRIJONO, BAMBANG SUTRISNA)*
- 161 – 167 Profil Sel Natural Killer (NK) dalam Darah Perifer dan Jaringan Tumor Penderita Lesi Prakanker dan Karsinoma Sel Skuamosa Serviks  
*(WITA SARASWATI, HERU SANTOSO, ENDANG RETNOWATI K, FAROEK HOESIN, I KETUT SUDIANA)*
- 169 – 172 Batasan Prostate Specific Antigen (PSA) pada Pasien Kanker Prostat untuk Memprediksi Metastasis ke Tulang di Rumah Sakit Sardjito, Yogyakarta  
*(AHMAD SULAIMAN LUBIS, DANARTO)*
- 173 – 177 Pati Resistan serta Perannya dalam Penghambatan Proliferasi dan Induksi Apoptosis Sel Kanker Kolon  
*(ENDANG YULI PURWANI, M.T. SUHARTONO)*
- 179 – 184 Peran Radiologi Dalam Diagnosis Endobronchial Carcinoid Tumor  
*(AZIZA G. ICKSAN, MIRA FITRININGSIH)*

## Factors Which Influenced on Two Years Recurrence of Epithelial Ovarian Cancer Patients After Surgery and Platinum Based Chemotherapy

RESTI MULYA SARI<sup>1</sup>, DODY RANUHARDY<sup>1</sup>, SOEMANADI<sup>2</sup>

<sup>1</sup>Staf Medik Fungsional Hematologi Onkologi Medik, Rumah Sakit Kanker "Dharmais", Jakarta, Indonesia

<sup>2</sup>Staf Medik Fungsional Ginekologi Onkologi, Rumah Sakit Kanker "Dharmais", Jakarta, Indonesia

### ABSTRACT

Ovarian cancer was the leading cause of death in gynecologic cancer which had the two years recurrence rate of 50%. We used retrospective cohort design with survival analysis technique to examine the role of post-surgery residual tumor size, cancer cell histological subtype and cancer cell grading on epithelial ovarian cancer recurrence. We also want to know the prevalence of HER-2 (Human Epidermal Receptor-2) overexpression in epithelial ovarian cancer patients. Sixty-five epithelial ovarian cancer patient (1998-2012) who had achieved remission were observed for 24 months. We reported median age of 50 years with recurrence rate of 36.9% and mean time of first recurrence was 19.15 months. Size of post-surgery residual tumor more than 1 cm increase Hazard Ratio (HR) of two years recurrence of epithelial ovarian cancer with p value 0.02 and HR of 3.31 (95% CI 1.46-7.49) but papillary serous histology subtype and poor differentiated cancer cell grading did not influence the recurrence. One of 38 patients showed cytoplasmic staining in HER-2 overexpression examination by immunohistochemistry methods. Conclusion: Size of post-surgery residual tumor more than 1 cm increase Hazard Ratio of two years recurrence of epithelial ovarian cancer while papillary serous histology subtype and poor differentiated cancer cell grading did not influence the recurrence. One sample showed cytoplasmic staining on HER-2 overexpression examination.

**Keyword:** epithelial ovarian cancer, recurrence

### ABSTRAK

Kanker ovarium merupakan penyebab kematian tertinggi pada kelompok kanker ginekologik, dengan angka kekambuhan dua tahun sebesar 50%. Penelitian ini menggunakan desain kohort retrospektif dengan teknik analisis kesintasan yang bertujuan melihat peran faktor ukuran residu tumor post-operasi, jenis sub tipe sel kanker, dan tingkat diferensiasi sel kanker terhadap kekambuhan dua tahun pasien kanker ovarium epitelial. Penelitian ini juga ingin melihat besarnya prevalensi overekspresi Human Epidermal Receptor-2 (HER-2) pada pasien kanker ovarium epitelial. Sebanyak 65 pasien kanker ovarium epitelial (tahun 1998-2012) yang telah remisi diamati selama 24 bulan. Terlihat bahwa median usia pasien 50 tahun dengan proporsi kekambuhan sebesar 36,9% dengan mean waktu kekambuhan

pertama 19,15 bulan. Ukuran residu tumor post-operasi lebih dari 1 cm meningkatkan rasio hazard kekambuhan dua tahun kanker ovarium epitelial dengan nilai p: 0,02 dan HR 3,31 (IK95% 1,46-7,49). Sementara, jenis sub tipe histologi *papillary serosa* dan tingkat diferensiasi buruk sel kanker tidak berhubungan dengan terjadinya kekambuhan. Pada pemeriksaan overekspresi HER-2 menggunakan teknik imunohistokimia dilaporkan satu dari 38 pasien memperlihatkan adanya *cytoplasmic staining*.

Disimpulkan bahwa ukuran residu tumor post-operasi yang berukuran lebih dari 1 cm meningkatkan rasio *hazard* kekambuhan dua tahun pasien kanker ovarium epitelial, sementara jenis sub tipe histologi *papillary serous* dan tingkat diferensiasi buruk sel kanker tidak berhubungan dengan terjadinya kekambuhan. Pada pemeriksaan overekspresi HER-2 menggunakan teknik imunohistokimia, dilaporkan satu sampel memperlihatkan adanya *cytoplasmic staining*.

**Kata Kunci:** kanker ovarium epitelial, kekambuhan

## Hubungan Genotipe DNA Human Papillomavirus (HPV) Terhadap Respons Terapi Radiasi Pada Karsinoma Sel Skuamosa Serviks

CUT ADEYA ADELLA<sup>1</sup>, ANDRIJONO<sup>1</sup>, BAMBANG SUTRISNA<sup>2</sup>

<sup>1</sup>Divisi Onkologi Ginekologi Departemen Obsgin Fakultas Kedokteran Universitas Indonesia /RSCM, Jakarta

<sup>2</sup>Fakultas Kesehatan Masyarakat Universitas Indonesia, Jakarta

### ABSTRACT

The importance of human papilloma virus (HPV) infection in the outcome of cervical cancer after radiotherapy remains unknown. Our study explored whether the HPV status of tumors is associated with the outcome of radiotherapy in patients with cervical cancer.

The biopsy cervix samples taken from 31 patients with squamous cell carcinoma cervix (Stage IIB-IIIIB) that met in the inclusion criteria. The HPV were genotyping examination was conducted twice before and 3 month after radiation therapy. The subjects treated by radiation therapy according to standard procedures. After undergone complete radiation, response of radiation therapy was conducted by clinical assessment and repeat HPV genotyping test.

A total of 31 patients had HPV-positive tumors in 83.37% (27 cases) of patients, with the details of a single infection of 75% and 9.37% multiple infections. Based on the type of HPV type 16 was obtained (43.74%), type 18 (18.64%). Persistent infection with HPV after radiation encountered by 34.61%. Complete clinical response observed in the single infection group number of 100%, while in the group of multiple infections by 33.3% (p=0.115). While HPV infection settled with a complete clinical response by 32% (p=0.346).

*There were no statistically relationships between clinical complete response with single or multiple HPV infection ( $p = 0.115$ ). There were no statistically relationship between persistent HPV infection with complete clinical response. ( $p = 0.346$ )*

**Keyword:** *Cervical cancer, Genotyping HPV DNA, persistent infection, clinical response*

## ABSTRAK

Penelitian ini bertujuan untuk mengetahui hubungan antara tipe DNA HPV dengan terjadinya infeksi HPV menetap dan hubungan antara infeksi HPV dengan respons klinis terapi radiasi. Selain itu, penelitian ini juga bertujuan untuk mengetahui apakah infeksi HPV menetap merupakan faktor prognosis respons klinis radiasi penderita karsinoma sel skuamosa serviks.

Sebanyak 31 penderita kanker serviks stadium IIB-IIIIB dengan hasil histopatologi karsinoma sel skuamosa sesuai dengan kriteria inklusi dilakukan pemeriksaan genotipe HPV DNA yang berasal dari biopsi serviks. Sampel penelitian ditata laksana dengan terapi radiasi sesuai prosedur standar. Tiga bulan setelah dinyatakan selesai radiasi, dilakukan penilaian terhadap respons klinis radiasi dan pemeriksaan genotipe DNA HPV ulang.

Dari 31 sampel penelitian didapatkan infeksi HPV sebelum radiasi sebanyak 27 sampel (83,37%) dengan rincian infeksi tunggal 75% dan multipel 9,37%. Berdasarkan tipe HPV, diperoleh tipe 16 (43,74%) dan tipe 18 (18,64%). Infeksi menetap HPV setelah radiasi ditemukan sebesar 34,61%. Respons klinis komplim ditemukan pada kelompok infeksi tunggal sebanyak 100%, sedangkan pada kelompok infeksi multipel 33,3% ( $p=0,115$ ). Sedangkan infeksi HPV menetap dengan respons klinis komplim sebesar 32% ( $p=0,346$ ).

Disimpulkan bahwa tipe HPV DNA yang terbanyak dijumpai pada penderita karsinoma sel skuamosa serviks adalah tipe 16, yaitu 45,16%. Infeksi HPV menetap setelah radiasi ditemukan sebanyak 34,61%. Infeksi multipel lebih banyak mengalami infeksi HPV menetap dibandingkan infeksi tunggal. Tidak terdapat perbedaan respons klinis antara infeksi tunggal dengan infeksi multipel HPV ( $p=0,115$ ). Infeksi menetap HPV tidak berhubungan dengan respons terapi ( $p=0,346$ ).

**Kata Kunci:** Kanker serviks, tipe DNA HPV, infeksi HPV menetap, respons terapi.

## Profil Sel Natural Killer (NK) dalam Darah Perifer dan Jaringan Tumor Penderita Lesi Prakanker dan Karsinoma Sel Skuamosa Serviks

WITA SARASWATI<sup>1</sup>, HERU SANTOSO<sup>1</sup>, ENDANG RETNOWATI K<sup>2</sup>, FAROEK HOESIN<sup>3</sup>, I KETUT SUDIANA<sup>4</sup>

<sup>1</sup>Departemen/SMF Obstetri dan Ginekologi Divisi Onkologi Ginekologi, Fakultas Kedokteran Universitas Airlangga/RSUD Dr. Soetomo, Surabaya

<sup>2</sup>Departemen/SMF Patologi Klinik Fakultas Kedokteran Universitas Airlangga/RSUD Dr. Soetomo, Surabaya

<sup>3</sup>Departemen/SMF Patologi Anatomi Fakultas Kedokteran Universitas Airlangga/RSUD Dr. Soetomo, Surabaya.

<sup>4</sup>Unit Mikroskopi Elektron dan Lab Medis Terpadu Fakultas Kedokteran Universitas Airlangga/RSUD Dr. Soetomo, Surabaya

## ABSTRACT

*This research was performed to investigate the profile of Natural Killer (NK) cells in peripheral blood and tumor tissues of cervical pre cancerous lesion and squamous cell carcinoma of cervix patients.*

*This research was an observational analysis study with cross-sectional design of 47 subjects which comprises of 17 cervical pre cancerous lesion patients, 8 early stage squamous cell carcinoma of cervix patients and 22 late stage squamous cell carcinoma of cervix patients in Dr. Soetomo Hospital-Airlangga University teaching hospital, Surabaya. After clinical and histopathologic diagnosis was established, NK cell count was performed on the biopsies, and both NK cell count and percentage of activated NK cells was performed on the peripheral blood of those three groups.*

*From this research, it was found that the average number and percentage of activated NK cells within peripheral blood of cervical pre cancerous lesion patients were lower (349.65 cell/ $\mu$ L; 15.13%) compared with early stage carcinoma (552 cell/ $\mu$ L; 18,40%) and late stage carcinoma (590.32 sel/ $\mu$ L; 23.29%). NK cell expression of cervical tumor tissues on three groups are very low, 0.29% on cervical pre cancerous lesion patients; 0.45% on early stage cervical cancer patients; and 0.04% on late stage cervical cancer patients.*

*Significant differences was found in the number of NK cells ( $p=0.016$ ) and percentage of activated NK cells ( $p=0.041$ ) within peripheral blood between pre cancerous lesion patients and late stage squamous cell cervical cancer patients, no significant difference was found in the number of NK cells within tumor tissue ( $p=0.278$ ).*

**Keyword:** *NK cell, pre cancerous lesion of the cervix, early stage squamous cell carcinoma of cervix, late stage squamous cell carcinoma of cervix*

**ABSTRAK**

Penelitian ini dilakukan untuk mengetahui profil sel *Natural Killer* (NK) dalam darah perifer dan jaringan tumor pada penderita lesi prakanker dan karsinoma sel skuamosa serviks.

Penelitian ini merupakan studi analitik observasional dengan rancangan *cross-sectional* terhadap 47 subjek yang terdiri atas 17 penderita lesi prakanker serviks, 8 penderita karsinoma sel skuamosa serviks baik stadium awal, dan 22 penderita karsinoma sel skuamosa serviks stadium lanjut di Bagian Obstetri dan Ginekologi FK Unair/RSUD Dr. Soetomo, Surabaya. Setelah diagnosis klinik dan histopatologik ditegakkan maka terhadap ketiga kelompok tersebut dilakukan pemeriksaan jumlah sel NK dan prosentase sel NK teraktivasi dari darah tepi serta pemeriksaan jumlah sel NK dari biopsi jaringan tumor.

Hasil penelitian menunjukkan rata-rata jumlah dan prosentase sel NK teraktivasi dalam darah perifer penderita lesi prakanker serviks lebih rendah (349,65 sel/ $\mu$ L; 15,13%) dibandingkan dengan penderita karsinoma stadium awal (552 sel/ $\mu$ L; 18,40%) dan penderita karsinoma stadium lanjut (590,32 sel/ $\mu$ L; 23,29%). Ekspresi sel NK pada jaringan tumor serviks pada ketiga kelompok sangat rendah, yaitu 0,29% pada penderita lesi prakanker serviks; 0,45% pada penderita kanker serviks stadium awal; dan 0,04% pada penderita kanker serviks stadium lanjut.

Penelitian ini menyimpulkan bahwa terdapat perbedaan yang bermakna jumlah sel NK ( $p=0,016$ ) dan sel NK teraktivasi ( $p=0,041$ ) dalam darah perifer antara penderita lesi prakanker dan karsinoma sel skuamosa serviks stadium lanjut. Namun, tidak demikian halnya dengan infiltrasi sel NK dalam jaringan tumor ( $p=0,278$ ).

**Kata Kunci:** Sel NK, lesi prakanker serviks, karsinoma sel skuamosa serviks stadium awal, karsinoma sel skuamosa serviks stadium lanjut

**Batasan Prostate Specific Antigen (PSA) pada Pasien Kanker Prostat untuk Memprediksi Metastasis ke Tulang di Rumah Sakit Sardjito, Yogyakarta**

AHMAD SULAIMAN LUBIS<sup>1</sup>, DANARTO<sup>2</sup>

<sup>1</sup>Residen Urologi, Departemen Bedah, Rumah Sakit Umum Sardjito, Fakultas Kedokteran Universitas Indonesia, Jakarta

<sup>2</sup>Divisi Urologi, Departemen Bedah, Rumah Sakit Umum Sardjito, Fakultas Kedokteran Universitas Gadjah Mada, Yogyakarta

**ABSTRACT**

*The object of this study to establish a serum PSA cut-off value to predict the presence of bone metastasis in prostate cancer. Methods: Consecutive patients diagnosed with prostate cancer were retrospectively analyzed. Patients had received bone scintigraphy*

*and had their PSA concentration measured. The proper cut-off value was established based on statistical analysis in order to predict the possibility of bone metastasis among them. Results: eighty-three consecutive patients with prostate cancer were enrolled, and 55 patients (66%) with bone metastasis confirmed by scintigraphic findings. A serum PSA concentration of 17.65 ng/ml gave the best sensitivity (78.33%) and specificity (65.21%). The PPV and NPV were 85.45% and 53.57%, respectively ( $p<0.05$ ) Conclusion: a cut-off value of 17.65 ng/ml appears to be an appropriate benchmark for stratifying metastatic bone disease in prostate cancer patients such that if a patient with newly diagnosed prostate cancer and without any skeletal symptoms has a serum PSA concentration of less than 17.65 ng/ml, we suggest that they would not need to undergo bone scintigraphy.*

**Keyword:** Prostate Cancer, Prostate Specific Antigen, Bone scintigraphy

**ABSTRAK**

Tujuan penelitian adalah menentukan batasan nilai PSA untuk memprediksi adanya metastasis tulang pada pasien kanker prostat. Pasien dengan kanker prostat, telah melakukan pemeriksaan sidik tulang, dan terdapat nilai PSA awal dianalisis secara retrospektif. Batasan nilai yang sesuai kemudian ditetapkan berdasarkan kemungkinan adanya metastasis tulang pada pasien kanker prostat. Pada penelitian ini, terdapat 83 pasien kanker prostat yang ikut dalam penelitian dan 55 pasien (66%) dengan metastasis tulang yang dikonfirmasi dengan sidik tulang. Nilai serum PSA 17,65 ng/ml memiliki sensitivitas (78,3%) dan spesifisitas (65,21%) terbaik. Nilai PPV dan NPV adalah 85,45% dan 53,57% ( $p<0,05$ ). Kesimpulannya, nilai PSA 17,65 ng/ml tampaknya merupakan patokan yang sesuai untuk stratifikasi metastasis tulang pada pasien kanker prostat sehingga jika terdapat pasien baru didiagnosis kanker prostat tanpa gejala nyeri tulang, sebaiknya tidak dilakukan pemeriksaan sidik tulang.

**Kata Kunci:** Kanker prostat, prostate Specific Antigen, sidik tulang

## Pati Resistan serta Perannya dalam Penghambatan Proliferasi dan Induksi Apoptosis Sel Kanker Kolon

ENDANG YULI PURWANI<sup>1</sup> DAN M.T. SUHARTONO<sup>2</sup>

<sup>1</sup>Balai Besar Penelitian dan Pengembangan Pascapanen Pertanian, Badan Litbang Pertanian

<sup>2</sup>Departmen Ilmu dan Teknologi Pangan, Fakultas Teknologi Pertanian, Institut Pertanian Bogor

### ABSTRACT

Resistant starch (RS) is starch fraction which is not digested by human starch degrading enzyme, and it will thus undergo bacterial fermentation in the colon. The main fermentation products are Short Chain Fatty Acid (SCFA): acetate, propionate and butyrate. The Fermentation products were able to inhibit the proliferation and to induce apoptosis of colon cancer cell. The apoptosis occurred through mitochondrial pathway by changing the expression of pro-apoptosis related gene of Bax toward antiapoptosis related gene of Bcl-2.

**Keyword:** resistant starch, fermentation, short chain fatty acid, colon cancer

### ABSTRAK

Pati resisten (*Resistant starch*: RS) merupakan fraksi pati yang tidak dicerna oleh enzim pencernaan pati pada individu sehat dan ini akan difermentasi oleh bakteri di dalam kolon. Hasil fermentasi utama berupa asam lemak rantai pendek (*short chain fatty acid*: asetat, propionat, dan butirat). Produk fermentasi RS mampu menghambat proliferasi sel kanker kolon dan menginduksi apoptosis. Induksi apoptosis berlangsung melalui jalur mitokondria yang ditandai meningkatnya rasio ekspresi gen proapoptosis Bax terhadap gen antiapoptosis Bcl-2.

**Kata Kunci:** pati resisten, fermentasi, asam lemak rantai pendek, kanker kolon

## Peran Radiologi Dalam Diagnosis Endobronchial Carcinoid Tumor

AZIZA G. ICKSAN<sup>1</sup>, MIRA FITRININGSIH<sup>2</sup>

<sup>1</sup>SMF Radiologi RSUP Persahabatan, Fakultas Kedokteran Universitas Indonesia Jakarta, Indonesia

<sup>2</sup>Departemen Radiologi Fakultas Kedokteran Universitas Indonesia Jakarta-Indonesia

### ABSTRACT

Bronchial carcinoid tumors are rare neuroendocrine neoplasma consist of 1–2% of all pulmonary neoplasms and 12–15% of carcinoid tumors in United States. Recently, there is no data in Indonesia. The

imaging play important role in diagnosing bronchial carcinoid tumor. This case presentation reported A 35 years old woman with chief complaint of hemoptysis. Acid fast bacilli smear was negative and mantoux test positive. From chest X ray there is a right paracardial consolidation. Chest CT Scan has been done and there was consolidation in right middle lobe with endobronchial mass in intermedius of right bronchial lung. The multidiscipline team diagnosis were endobronchial mass and pulmonary TB. Anti TB treatment had been given. The follow up CT scan after 1 month Anti TB treatment was improvement in consolidation, but the endobronchial mass was stable. She got PET CT Scan and the result was non metabolic nodule. Surgical treatment was done to remove endobronchial mass. The histopathology finding from specimen was typical bronchial carcinoid tumor.

**Keyword:** endobronchial carcinoid tumor, chest x ray, chest CT.

### ABSTRAK

Tumor bronkial karsinoid merupakan neoplasma neuroendokrin yang jarang, sekitar 1–2% dari neoplasma paru dan 12–15% dari tumor karsinoid di Amerika Serikat. Sampai saat ini, belum ada data di Indonesia. Radiologi berperan penting dalam mendiagnosis tumor bronkial karsinoid. Laporan kasus ini membahas seorang wanita 35 tahun yang datang dengan keluhan utama hemoptisis. Dari hasil pemeriksaan BTA, didapatkan hasil negatif, tetapi test mantoux positif. Hasil foto toraks pasien didapatkan konsolidasi di parakardial kanan. Pasien juga dilakukan CT scan toraks. Didapatkan hasil konsolidasi di lobus tengah dengan massa endobronkial di bronkus intermedius paru kanan. Pasien ini didiagnosis oleh tim multidisiplin sebagai massa endobronkial dan tuberkulosis paru. Pasien diberikan pengobatan OAT. Hasil CT scan setelah 1 bulan terapi OAT menunjukkan ada perbaikan dalam konsolidasi, tetapi massa endobronkial menetap. Pasien menjalani PET CT Scan dengan hasil nodul non-metabolik mendukung suatu proses inflamasi. Dilakukan terapi bedah untuk mengangkat tumor endobronkial. Hasil histopatologi dari spesimen bedah sesuai dengan tumor bronkial karsinoid tipe tipikal.

**Kata Kunci:** tumor endobronkial karsinoid, foto toraks, CT scan toraks

# Peran Radiologi Dalam Diagnosis Endobronchial Carcinoid Tumor

AZIZA G. ICKSAN<sup>1</sup>, MIRA FITRININGSIH<sup>2</sup>

<sup>1</sup>SMF Radiologi RSUP Persahabatan, Fakultas Kedokteran Universitas Indonesia Jakarta, Indonesia

<sup>2</sup>Departemen Radiologi Fakultas Kedokteran Universitas Indonesia Jakarta-Indonesia

Diterima: 25 November 2014; Direview: 27 November 2014; Disetujui: 18 Desember 2014

## ABSTRACT

*Bronchial carcinoid tumors are rare neuroendocrine neoplasms consist of 1–2% of all pulmonary neoplasms and 12–15% of carcinoid tumors in United States. Recently, there is no data in Indonesia. The imaging play important role in diagnosing bronchial carcinoid tumor. This case presentation reported A 35 years old woman with chief complaint of hemoptysis. Acid fast bacilli smear was negative and mantoux test positive. From chest X ray there is a right paracardial consolidation. Chest CT Scan has been done and there was consolidation in right middle lobe with endobronchial mass in intermedium of right bronchial lung. The multidiscipline team diagnosis were endobronchial mass and pulmonary TB. Anti TB treatment had been given. The follow up CT scan after 1 month Anti TB treatment was improvement in consolidation, but the endobronchial mass was stable. She got PET CT Scan and the result was non metabolic nodule. Surgical treatment was done to remove endobronchial mass. The histopathology finding from specimen was typical bronchial carcinoid tumor.*

**Keyword:** endobronchial carcinoid tumor, chest x ray, chest CT.

## ABSTRAK

Tumor bronkial karsinoid merupakan neoplasma neuroendokrin yang jarang, sekitar 1–2% dari neoplasma paru dan 12–15% dari tumor karsinoid di Amerika Serikat. Sampai saat ini, belum ada data di Indonesia. Radiologi berperan penting dalam mendiagnosis tumor bronkial karsinoid. Laporan kasus ini membahas seorang wanita 35 tahun yang datang dengan keluhan utama hemoptisis. Dari hasil pemeriksaan BTA, didapatkan hasil negatif, tetapi test mantoux positif. Hasil foto toraks pasien didapatkan konsolidasi di parakardial kanan. Pasien juga dilakukan CT scan toraks. Didapatkan hasil konsolidasi di lobus tengah dengan massa endobronkial di bronkus intermedium paru kanan. Pasien ini didiagnosis oleh tim multidisiplin sebagai massa endobronkial dan tuberkulosis paru. Pasien diberikan pengobatan OAT. Hasil CT scan setelah 1 bulan terapi OAT menunjukkan ada perbaikan dalam konsolidasi, tetapi massa endobronkial menetap. Pasien menjalani PET CT Scan dengan hasil nodul non-metabolik mendukung suatu proses inflamasi. Dilakukan terapi bedah untuk mengangkat tumor endobronkial. Hasil histopatologi dari spesimen bedah sesuai dengan tumor bronkial karsinoid tipe tipikal.

**Kata Kunci:** tumor endobronkial karsinoid, foto toraks, CT scan toraks

## KORESPONDENSI:

Dr. dr. Aziza Icksan,  
SpRad (K)  
Departemen Radiologi  
RS. Persahabatan  
Jl. Persahabatan Raya  
No.1 Jakarta Timur  
Email:  
azizagicksan@yahoo.com

## PENDAHULUAN

Tumor bronkial karsinoid adalah suatu tumor neuroendokrin pada paru yang berasal bisa dari sel *kulchitsky*, *neuroendocrine bodies*, atau *pluripotential bronchial epithelial stem cell*. Karsinoid biasanya terdapat dalam saluran cerna,



kurang lebih 90% kasus. Tetapi, tumor ini bisa juga terdapat pada paru-paru, timus, saluran biliar, dan ovarium. Tumor bronkial karsinoid merupakan tumor yang jarang sekitar 1–2% dari neoplasma paru dan 12–15% dari tumor karsinoid di Amerika Serikat.<sup>1</sup> Di Indonesia belum ada data mengenai hal ini.

Secara histologis, tumor bronkial karsinoid dibedakan menjadi tumor bronkial karsinoid tipe tipikal dan atipikal. Tumor bronkial karsinoid tipe tipikal mempunyai prognosis yang lebih baik dari yang atipikal.<sup>1,2</sup> Secara radiologi, tumor bronkial karsinoid tipe tipikal dan atipikal mempunyai gambaran radiologi yang sama. Berdasarkan lokasinya, tumor bronkial karsinoid dibedakan menjadi tumor bronkial karsinoid sentral dan perifer.<sup>1</sup>

Pada kebanyakan kasus, klinisi membuat diagnosis tumor karsinoid pada paru berdasarkan temuan radiologi, dikombinasikan dengan temuan bronkoskopi. Diagnosis pasti tumor bronkial karsinoid ditegakkan berdasarkan pemeriksaan histopatologis. Pemeriksaan radiologi cukup memberikan peranan dalam diagnosis tumor bronkial karsinoid, terutama untuk persiapan operasi menentukan letak tumor, ekstensi tumor, dan membantu ahli bedah dalam menentukan level reseksi.<sup>1,3</sup>

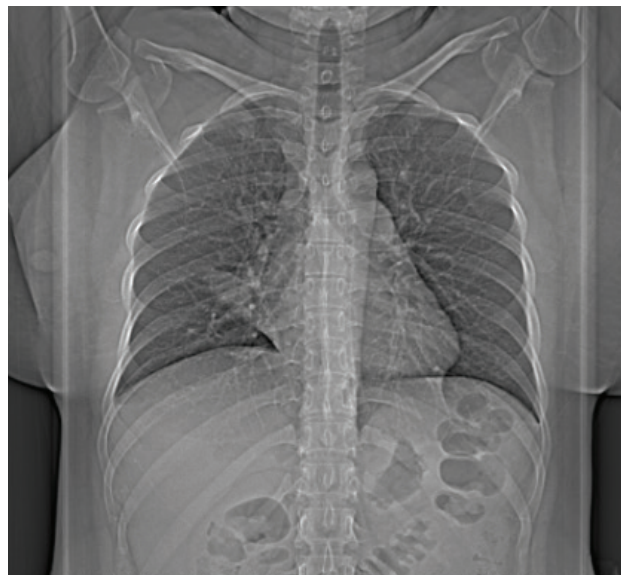## LAPORAN KASUS

Seorang wanita, 35 tahun, datang ke RS Persahabatan pada 5 Juli 2013 dengan keluhan utama batuk darah kurang lebih 1 sendok makan 8 hari sebelum masuk ke rumah sakit (SMRS).

Tujuh hari SMRS, pasien berobat ke RSU Salatiga, difoto toraks, dan CT scan toraks dengan hasil konsolidasi parakardial kanan dan curiga massa endobronkial. Pasien juga sering kali batuk hilang timbul sejak 1 tahun SMRS. Kemudian, pasien dirujuk ke RS persahabatan.

Demam, penurunan berat badan, dan kesulitan makan disangkal pasien. Riwayat penyakit hipertensi, alergi, dan penyakit jantung disangkal pasien. Tidak ada riwayat penyakit yang sama dalam keluarga.

Pada pemeriksaan fisik didapatkan tanda vital dan status generalis dalam batas normal. Pasien juga dilakukan beberapa pemeriksaan penunjang, antara lain sputum BTA 3 kali dengan hasil negatif dan tes *mantoux* dengan hasil positif (>3cm). Pemeriksaan radiologi yang dilakukan yaitu foto toraks dan CT scan toraks. Pada foto toraks, 29 Juni 2012, didapatkan hasil konsolidasi di parakardial kanan (gambar 1). Pada CT scan toraks 29 Juni 2012, didapatkan hasil konsolidasi lobus tengah paru kanan dan massa endobronkial di bronkus intermedius paru kanan (gambar 2 a.b.c)



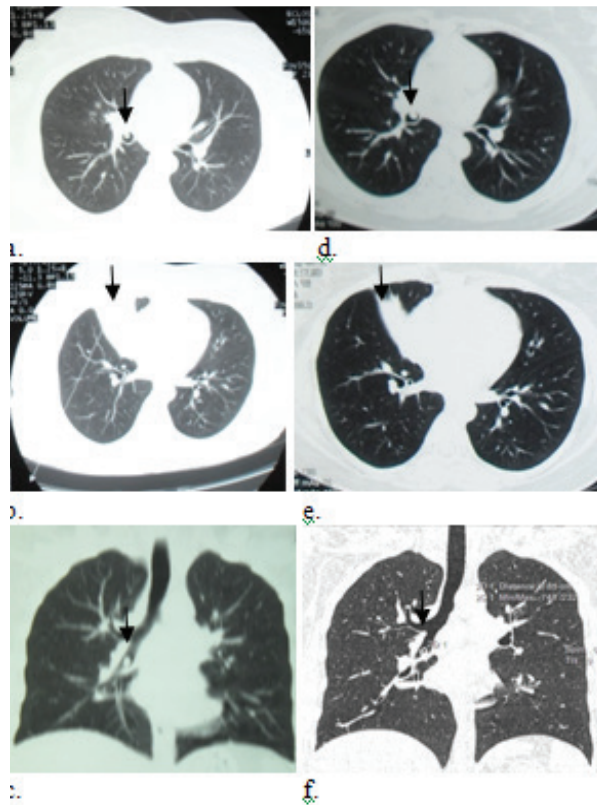
**Gambar 1:** Foto toraks sebelum operasi pada tgl 31 oktober 2012. Tampak konsolidasi parakardial kanan.

Pada 10 Juli 2012, dilakukan bronkoskopi diagnosis dengan hasil massa menonjol pada bronkus utama kanan. Pasien tidak dilakukan biopsi karena massa mudah berdarah. Hasil konferensi onkologi menyatakan pasien didiagnosis TB paru dan massa endobronkial. Pasien diberi OAT 1 bulan, kemudian dilakukan pemeriksaan CT scan toraks ulang.

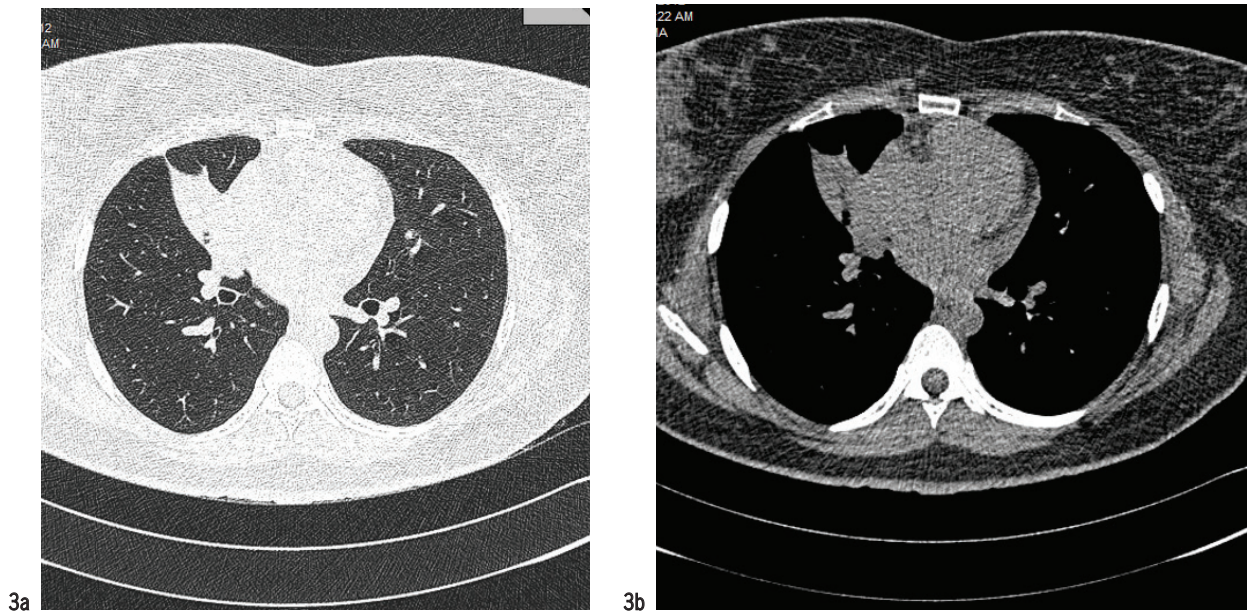
Pasca OAT 1 bulan dilakukan CT scan toraks kembali. Dari hasil CT scan toraks ulang 27 Agustus 2012, ada perbaikan konsolidasi paru, tetapi massa endobronkial menetap (gambar 2 d, e, f), kemudian OAT dilanjutkan selama 3 bulan.

Setelah mendapat terapi OAT 3 bulan, keluhan batuk dan hemoptisis tidak ada lagi. Pasien diputuskan untuk CT scan ulang pada 31 Oktober 2012, dengan hasil konsolidasi dan massa endobronkial stqa (gambar 3 a. b. c. d.).

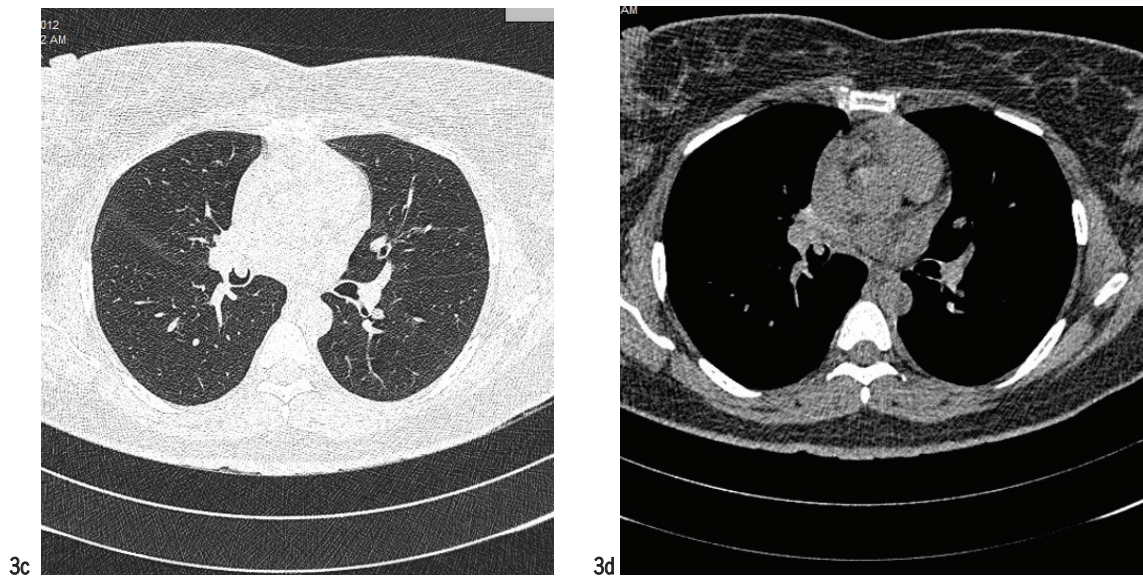
Dilakukan pemeriksaan PET CT Scan pada 5 November 2012 dengan hasil nodul subsentimeter ametabolik di dinding lumen bronkus intermedius paru kanan mendukung suatu proses inflamasi/infeksi (gambar 4). Dari hasil konferensi onkologi diputuskan terapi OAT dilanjutkan dan pasien dirujuk ke bedah toraks untuk direncanakan operasi. Pada 29 Januari 2013 dilakukan lobektomi. Hasil histopatologi dari spesimen sesuai dengan radang kronik tidak spesifik dan emfisema, dengan tumor carcinoid tipikal intrabronkus (*well-differentiated neuroendocrine carcinoma, grade I*). (gambar 5)



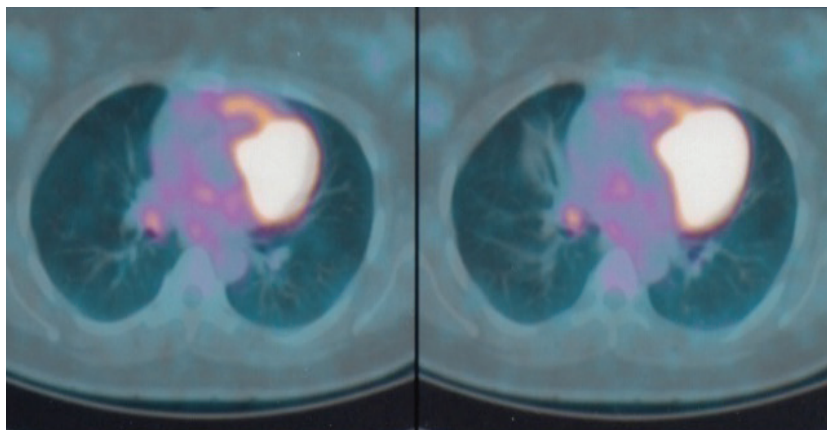
Gambar 2: Perbandingan CT scan toraks 29 Juni (gambar 2a,2b,2c) dengan 27 Agustus (gambar 2d,2e,2f). Setelah terapi OAT 1 bulan menunjukkan berkurangnya konsolidasi parakardial kanan dengan massa endobronkial relatif sama (panah).



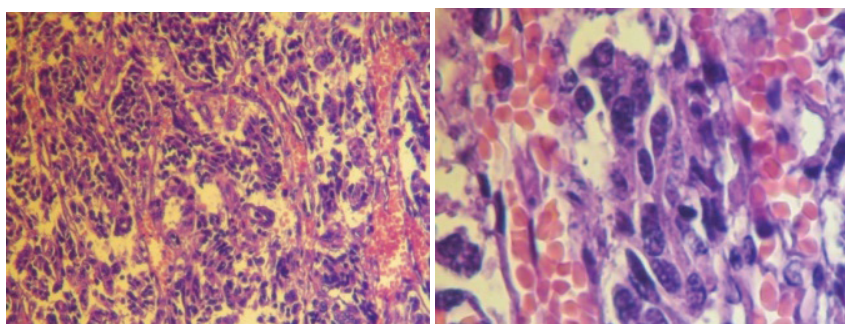
Gambar 3a: Konsolidasi parakardial kanan gambar 3b masa endobronkial kanan



Gambar 3c dan 3d: CT scan toraks tgl 31 oktober 2012



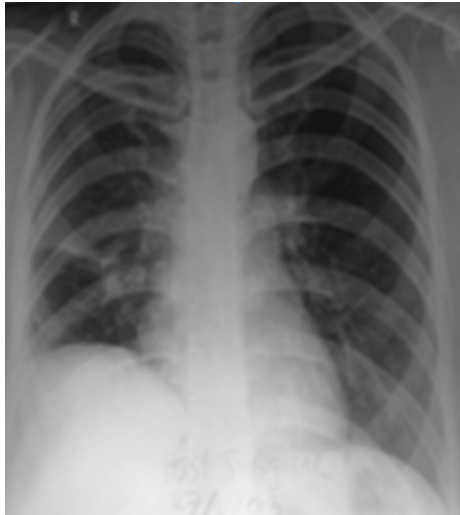Gambar 4: PET CT scan pasien 5 November 2013 menunjukkan nodul subsentimeter ametabolik di dinding lumen bronkus intermedius paru kanan



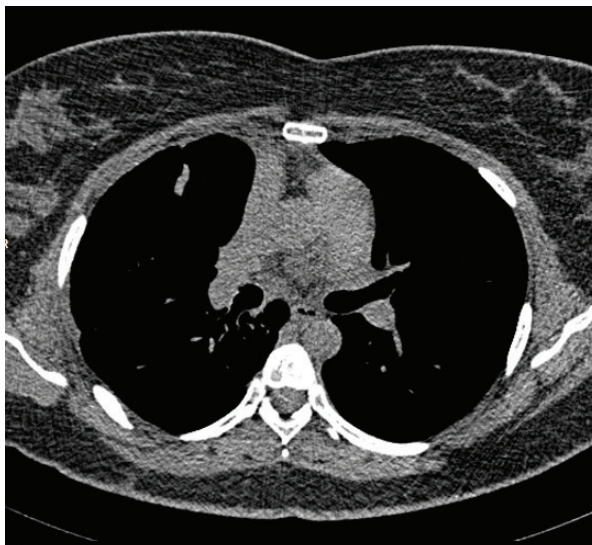Gambar 5: Hasil histo patologi menunjukkan massa tumor yang tersusun organoid, berinti kecil-kecil oval/spindle, kromatin halus, dan tampak struktur "Rosette". Mitosis sulit ditemukan sesuai dengan gambaran tumor carcinoid tipikal.

Pasca-operasi, dilakukan foto toraks ulang pada 27 Februari 2013 dengan hasil perbaikan konsolidasi parakardial kanan, tampak fibrosis di lapangan tengah paru kanan (gambar 6).

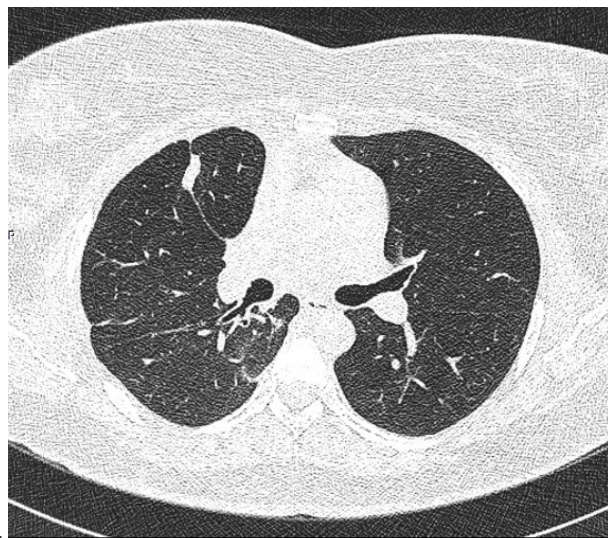
CT scan ulang 2 bulan pasca-operasi pada 1 April 2013 menunjukkan fibrosis di paru kanan dan tidak didapatkan lagi massa intrabronkial (gambar 7b).



Gambar 6: Foto toraks pasca-lobektomi diafragma kanan letak tinggi, fibrosis paru kanan tengah.



a.



b.

Gambar 7:

7.a.CT scan sebelum operasi tampak massa pada intralumen bronkus intermedius kanan (panah).

7.b CT scan pasca-operasi tidak tampak lagi massa intralumen bronkus (panah)

**DISKUSI**

Pasien wanita, berumur 35 tahun, keluhan hemoptisis 8 hari SMRS, dan batuk hilang timbul sejak 1 tahun SMRS. Hal ini sesuai dengan kepustakaan yang menyatakan angka kejadian tumor bronkial karsinoid sama pada wanita dan pria, serta meliputi rentang usia yang luas dengan usia rata-rata 39 tahun dan 45 tahun.<sup>1,4,5</sup> Gejala klinis pada pasien ini juga sesuai dengan kepustakaan, yaitu hemoptisis yang terjadi pada lebih dari 50% kasus tumor bronkial karsinoid.<sup>1</sup>

Pada foto toraks 29 Juni 2012 dikatakan konsolidasi parakardial kanan. Hal ini sesuai dengan kepustakaan pada foto toraks konvensional. Gambarannya bisa berupa temuan tidak langsung yang diobservasi sebagai perubahan parenkimal yang berkaitan dengan obstruksi bronkus karena massa. Perubahan yang berhubungan dengan obstruksi bronkus dapat berupa: persisten atelektasis, konsolidasi sekunder, bronkiektasis, dan hiperinflasi. Tetapi, pada pasien ini dianggap menderita TB paru BTA negatif sehingga diberikan terapi OAT berdasarkan keputusan multidisiplin dan ada perbaikan klinis serta radiologi pasca-OAT selama 1 bulan. Beberapa kepustakaan menemukan kasus serupa.<sup>6,7</sup>

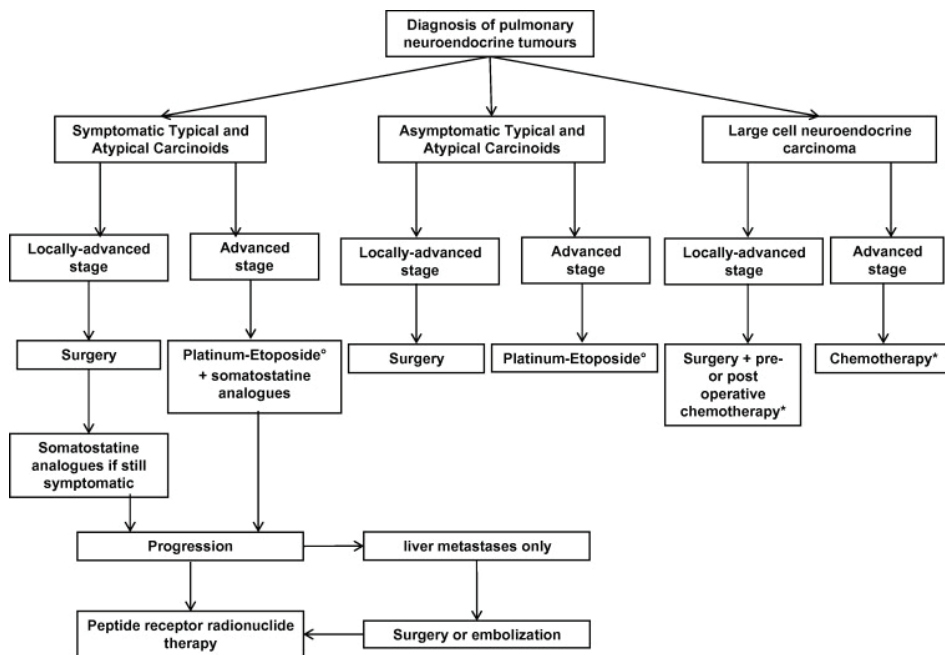
Pada CT scan, baik 29 Juni, 27 Agustus, maupun 31 Oktober 2012 didapatkan nodul intrabronkial batas tegas, bulat, dan ukurannya relatif stqa. Konsolidasi 27 Agustus 2012 dan 31 Oktober 2012

relatif stqa. Hal ini sesuai temuan radiologi pada tumor bronkial karsinoid, yaitu dapat berupa nodul endobronkial dan temuan yang berhubungan dengan obstruksi bronkus. Dari kepustakaan dikatakan bahwa kebanyakan tumor endobronkial akan menyebabkan obstruksi bronkus sehingga dapat menyebabkan atelektasis dan pneumonitis.<sup>8</sup> Dari kepustakaan juga dikatakan bahwa karakteristik massanya mempunyai batas tegas, berlobulasi, bulat atau oval, dan berdiameter kurang lebih 2–5cm.<sup>1</sup> Hal ini juga sesuai dengan pasien ini. Pemeriksaan CT scan toraks pada kasus seperti ini idealnya menggunakan kontras, tetapi pada pasien ini tidak dilakukan karena ada riwayat alergi kontras yang menyebabkan syok anafilaktik.

Pada pasien ini juga dilakukan pemeriksaan PET CT scan pada 5 November 2012 dengan hasil nodul subsentimeter ametabolik di dinding lumen bronkus intermedius paru kanan mendukung suatu proses infeksi/inflamasi. Hal ini sesuai dengan kepustakaan yang mengatakan bahwa sebagian besar tumor bronkial karsinoid tidak menunjukkan peningkatan aktivitas dan biasanya menunjukkan uptake yang rendah dari yang diekspektasikan untuk tumor ganas.<sup>9,10</sup>

Terapi pada pasien ini adalah operasi (lobektomi). Hal ini sesuai dengan kepustakaan bahwa terapi yang efektif pada tumor bronkial karsinoid adalah eksisi bedah yang luas dari tumor primer. Hal ini juga sesuai dengan algoritma dari Cancer Treatment Review 2013, seperti tergambar pada gambar 8.<sup>11</sup>

Gambar 8: Terapi Pulmonary Neuroendocrine Tumor<sup>11</sup>



Pasien ini didiagnosis sebagai TB paru berdasarkan tes *mantoux* yang positif dan perbaikan klinis serta radiologis setelah pengobatan OAT. Perbaikan radiologi dapat dilihat pada CT scan 27 Agustus dibandingkan 29 Juni 2012. Dari kepustakaan dikatakan bahwa ketika dua penyakit ini terletak di lokasi yang sama, diagnosis akan menjadi sangat sulit karena lesi yang satu akan menutupi yang lain dan dibedakan melalui pemeriksaan histopatologis.<sup>6,7,12</sup> Pada pemeriksaan histopatologi saat operasi tidak didapatkan lagi proses radang spesifik. Hal ini dapat terjadi karena proses pengobatan TB paru sudah mencapai 6 bulan sehingga tidak didapatkan lagi proses peradangan yang spesifik.

Diagnosis banding untuk tumor karsinoid endobronkial adalah hamartoma, *leiomyoma*, papiloma, dan lipoma. Sebesar 3% hamartoma terletak endobronkial. Pada tumor endobronkial jinak, hamartoma merupakan tumor tersering dengan kekerapan 70%. Baik hamartoma intrapulmonal maupun endobronkial mengandung tulang rawan, lemak, jaringan ikat, dan komponen epitel, sedangkan lesi endobronkial lebih banyak mengandung lemak.<sup>13</sup> Dengan demikian, berdasarkan perbedaan kandungan lesi intrabronkial dan lesi intrapulmonal bisa dibedakan berdasarkan CT scan toraks.

*Leiomyoma* primer paru sangat jarang, bisa berupa lesi di trakea dengan degenerasi kistik dan vaskularisasi yang jarang. Gambaran CT scan tidak khas, hanya membantu menentukan ekstensi dan keterlibatan struktur yang berdekatan dengan trakea.<sup>13</sup>

Lipoma merupakan tumor yang sangat jarang terjadi di paru, hanya 0,1% dari seluruh tumor jinak di paru dan sebagian besar letaknya endobronkial. Gambaran Ct scan sangat khas, berupa lesi intrabronkus yang berdensitas lemak sehingga dapat ditegakkan secara definitif dengan CT scan toraks.<sup>13</sup>

Berdasarkan kepustakaan di atas, terlihat perbedaan antara endobronkial karsinoid tumor dengan lipoma, *leiomyoma* dan hamartoma, berdasarkan CTscan toraks dengan melihat koefisien atenuasi dan vaskularisasi massa.

## KESIMPULAN

Tumor bronkial karsinoid merupakan kasus yang jarang, kurang lebih 1–2% dari neoplasma paru. Diagnosis tumor bronkial karsinoid ditegakkan berdasarkan anamnesis, pemeriksaan fisik, pemeriksaan radiologi, dan pemeriksaan bronkoskopi. Diagnosis pasti dibuat berdasarkan pemeriksaan histopatologis. Pada kebanyakan kasus, klinisi membuat diagnosis

tumor bronkial karsinoid berdasarkan temuan radiologi yang dilanjutkan dengan bronkoskopi. Temuan radiologi dapat berupa massa hilar dan perihiler, nodul endobronkial, dan temuan lain yang berkaitan dengan obstruksi bronkus serta nodul perifer. Gambaran karakteristiknya merupakan massa batas tegas, berlobulasi, bulat atau oval, dan berdiameter kurang lebih 2–5 cm.<sup>1,10</sup>

Pada foto polos konvensional didapatkan 75% gambarannya abnormal, bisa berupa kolaps paru, massa atau temuan lain yang berhubungan dengan obstruksi bronkus. CT scan berperan dalam persiapan operasi menentukan letak tumor, ekstensi tumor, dan membantu ahli bedah untuk dalam menentukan level reseksi. CT scan juga berperan untuk membantu klinisi dalam menentukan letak tumor pada bronkoskopi dan penilaian setelah operasi dari tumor serta memonitor pasien dari rekurensi.<sup>8,14</sup> Selain itu, CT juga berguna dalam mendeteksi pasien dengan ektopik sekresi ACTH yang berlebihan.<sup>14</sup>

Laporan kasus ini merupakan tumor bronkial karsinoid tipe tipikal dengan koinfeksi TB paru yang merupakan kasus yang jarang terjadi. Pemeriksaan radiologi pada pasien ini membantu klinisi mulai dari klinikal diagnosis, menentukan terapi awal, mengarahkan tindakan bronkoskopi, serta membantu ahli bedah dalam menentukan letak tumor, ekstensi tumor, dan menentukan level reseksi. CT scan toraks juga berperan penting dalam *follow up* pascabedah untuk menilai ada tidaknya sisa tumor serta menilai kekambuhan.

## DAFTAR PUSTAKA

1. Jeung MY, Gasser B, Gangi A, Charneau D, Ducroq X, Kessler R, et al. Tumor bronkial karsinoids of the Thorax: Spectrum of Radiologic Findings. *Radiographics* 2002;22:351-365.
2. Chong S, Lee KS, Chung MY, Han J, Kwon OJ, Kim TS. Neuroendocrine Tumors of The Lungs: Clinical, Pathologic, and Imaging Findings. *Radiographics* 2006;26:41-58.
3. Park CM, Goo JM, Lee HY, Kim MA, Lee CH, Kang MY. Tumors in Tracheobronchial: CT and FDG PET Features. *Radiographics* 2009;29:55-71.
4. Iglesias M, Belda J, Baldo X, Gimferrer JM, Catalan M, Rubia M, et al. Bronchial Carcinoid Tumor: a Retrospective Analysis of 62 Surgically Treated cases. *Arch Bronconeumol* 2004;40(5):218-21
5. Karam MB, Zahirifard S, Tahbaz MO, Kaynama K, Tolou F, Darjani HB. Bronchial Carcinoid Tumor: Clinical and Radiological Findings in 21 Patients. *Iran. J. Radiol.*, June 2005;2:111-16.

6. Yilmaz A, Güngör S, Damadoğlu E, Aksoy F, Aybatlı A, Düzgün S. Coexisting bronchial carcinoid tumor and pulmonary tuberculosis in the same lobe: a case report. *Tuberk Toraks* 2004;52:369-72.
7. Nakamura Y, Okada Y, Endo C, Aikawa H, Sakurada A, Sato M, Kondo T. Endobronchial carcinoid tumor combined with pulmonary non-tuberculous mycobacterial infection: report of two cases. *Lung Cancer* 2003 Feb;39(2):227-9.
8. Khan AN. Lung Carcinoid Imaging. Diunduh dari: <http://emedicine.medscape.com/article/357921-overview#a20> tanggal 1 Agustus 2013.
9. Thomas R, Christopher DJ, Balamugesh T, Shah A. Clinico-pathologic study of pulmonary carcinoid tumours--a retrospective analysis and review of literature. *Respir Med*. 2008 Nov;102(11):1611-4.
10. Doppman JL, Pass HI, Nieman LK, Findling JW, Dwyer AJ, Feuerstein IM, et al. Detecting ACTH-Producing Bronchial Carcinoid Tumor: MR Imaging vs CT. *AJR* 1991;156:39-43.
11. Dixit R, Gupta R, Yadav A, Paramez AR, Sen G, Sharma S. A case of pulmonary carcinoid tumor with concomitant tuberculosis. *Lung India* 2009 oct-dec; 26(4):133-5.
12. Christenson MLR, Abbott GF, Kirejczyk WM, Galvin JR, Travis WD. Thoracic Carcinoid: Radiologic-Pathologic Correlation. *RadioGraphics* 1999; 19:707-736.
13. Ko JM, Jung JI, Park SH, Lee KY, Chung MH, Ahn MI et al. Benign Tumors of the tracheobronchial Tree: CT-Pathologic Correlation. *AJR* 2006; 186:1304-1313.
14. Gridelli C, Rossi A, Airoma G, Bianco R, Costanzo R, Daniele B et al. Treatment of pulmonary neuroendocrine tumours: State of the art and future development. *Cancer Treatment Reviews* 2013; 39:466-472.

|                      |                        |
|----------------------|------------------------|
| A                    |                        |
| AHMAD SULAIMAN LUBIS | IJOC 8 ; 4 ; 169 – 172 |
| ANDRIJONO            | IJOC 8 ; 4 ; 153 – 160 |
| AZIZA G. ICKSAN      | IJOC 8 ; 4 ; 179 – 184 |
| B                    |                        |
| BAMBANG SUTRISNA     | IJOC 8 ; 4 ; 153 – 160 |
| C                    |                        |
| CUT ADEYA ADELLA     | IJOC 8 ; 4 ; 153 – 160 |
| D                    |                        |
| DANARTO              | IJOC 8 ; 4 ; 169 – 172 |
| DODY RANUHARDY       | IJOC 8 ; 4 ; 145 – 151 |
| E                    |                        |
| ENDANG RETNOWATI K   | IJOC 8 ; 4 ; 161 – 167 |
| ENDANG YULI PURWANI  | IJOC 8 ; 4 ; 173 – 177 |
| F                    |                        |
| FAROEK HOESIN        | IJOC 8 ; 4 ; 161 – 167 |
| H                    |                        |
| HERU SANTOSO         | IJOC 8 ; 4 ; 161 – 167 |
| I                    |                        |
| I KETUT SUDIANA.     | IJOC 8 ; 4 ; 161 – 167 |
| M                    |                        |
| MIRA FITRININGSIH    | IJOC 8 ; 4 ; 179 – 184 |
| M.T. SUHARTONO       | IJOC 8 ; 4 ; 173 – 177 |
| R                    |                        |
| RESTI MULYA SARI     | IJOC 8 ; 4 ; 145 – 151 |
| S                    |                        |
| SOEMANADI            | IJOC 8 ; 4 ; 145 – 151 |
| W                    |                        |
| WITA SARASWATI       | IJOC 8 ; 4 ; 161 – 167 |



## Ucapan Terimakasih Mitra Bestari

Redaksi Indonesian Journal of Cancer menyampaikan ucapan terimakasih dan penghargaan setinggi-tingginya kepada para Mitra Bestari atas Kontribusinya pada penerbitan Indonesian Journal of Cancer Volume 8, edisi no. 4 tahun 2014.

Prof. Dr. dr. Andrijono, SpOG (K)  
Divisi Ginekologi-Onkologi Departemen Obstetri & Ginekologi FKUI-RSCM

Dr. Nuryati Chairani Siregar, MS, PhD, SpPA (K)  
Departemen Patologi Anatomi FKUI/RSCM

Dr. dr. Noorwati Soetandyo, SpPD KHOM  
Divisi Hematologi-Onkologi Medik RS. Kanker "Dharmais"

Prof. dr. Rainy Umbas, SpU, PhD  
Departemen Urologi FKUI/RSCM Jakarta

Dr. dr. Jacub Pandelaki, SpRad (K)  
Departemen Radiologi FKUI/RSCM Jakarta

# INDONESIAN JOURNAL OF CANCER

## Formulir Pemesanan

Mohon dikirimkan kepada kami "Indonesian Journal of Cancer" secara teratur

Nama Lengkap : .....

Alamat Rumah : .....

Telepon : ..... HP .....

Fax : .....

Email : .....

Alamat Kantor : .....

Telepon : ..... HP .....

Fax : .....

Email : .....

Alamat Pengiriman :  Rumah

Kantor

Hormat kami

( )

Harga Majalah.

Harga 1 eks Rp. 25.000 (tambah ongkos kirim)

Harga untuk 1 tahun Rp. 100.000 (tambah ongkos kirim)

Pembayaran langsung ditransfer ke rekening:

Bank Mandiri KK RS. Kanker "Dharmais"

No. 116.0005076865

a/n: Dr. M. Soemanadi/ dr. Chairil Anwar

### Distribusi

Rumah Sakit Kanker "Dharmais" (Pusat Kanker Nasional)

Ruang Indonesian Journal Gedung Litbang Lt. 3

Jl. Letjen S. Parman Kav. 84-86, Slipi, Jakarta 11420

Tel. (021)5681570 (ext. 2372) Fax. (021)56958965

E-mail: journal.cancer@gmail.com