

## Pilihan Pengobatan Pada Pasien Psoriasis Dengan HIV: Sebuah Tinjauan Sistematis

Helmina Robiyatul Umami <sup>1\*</sup>

<sup>1</sup> Fakultas Kedokteran, Universitas Muhammadiyah Surakarta

### ARTICLE INFORMATION

Received: 26 April 2023

Revised: 15 Mei 2023

Accepted: 22 Mei 2023

DOI : 10.57151/jurnalsainsdankesehatan.v2i1.159

### KEYWORD

Psoriasis, HIV, Pengobatan

*Psoriasis, HIV, Therapy*

### CORRESPONDING AUTHOR

Nama : Helmina Robiyatul Umami

Address: Surakarta

E-mail : [helminaamy@gmail.com](mailto:helminaamy@gmail.com)

No. Tlp : 085335914751

### A B S T R A C T

Psoriasis adalah penyakit yang berhubungan dengan imunitas tubuh, biasanya diturunkan secara genetik dan bersifat kronis serta kambuh-kambuhan. Ketika pasien dengan Psoriasis mengalami infeksi Human Immunodeficiency Virus (HIV), teori mengatakan bahwa ada hubungan paradoks yang saling mempengaruhi kedua penyakit. HIV dapat menjadi trigger munculnya Psoriasis dan Psoriasis dapat muncul sebagai gejala awal pada infeksi HIV. Keberhasilan pengobatan pada Psoriasis dengan HIV positif harus dilakukan dengan tepat sesuai dengan kondisi pasien. Penelitian ini bertujuan mendiskusikan tentang beberapa pilihan terapi Psoriasis pada pasien HIV positif berdasarkan beberapa laporan kasus yang memiliki variasi penyakit yang berbeda. Desain penelitian ini merupakan literature review dan merujuk pada metode PRISMA. Artikel ilmiah dicari di PubMed. Ada 13 artikel ilmiah berhubungan dengan pasien Psoriasis dengan HIV positif dan memenuhi kriteria inklusi. Pengobatan awal pada Psoriasis dengan menggunakan terapi biologi seperti Risankizumab dan Secukimab 300mg secara subkutan, dapat mengubah laju respon Psoriasis Area and Severity Index menjadi 100 atau hilangnya lesi psoriasis secara total setelah beberapa minggu. Selain itu pengobatan psoriasis yang bersamaan dengan High-active antiretroviral therapy (HAART) juga berpengaruh terhadap perbaikan penyakit Psoriasis.

*Psoriasis is a disease related to the immunity, usually inherited genetically and is chronic and recurring. When patients with psoriasis are infected with the Human Immunodeficiency Virus (HIV), the theory is that there is a paradoxical relationship that affects the two diseases. HIV can be a trigger for psoriasis and psoriasis can appear as an early symptom of HIV infection. The successful treatment of Psoriasis with HIV positive must be done appropriately according to the patient's condition. Here we discuss several Psoriasis therapy options in HIV positive patients based on several case reports that have a variety of different diseases. The research design is a literature review and refers to the PRISMA method. Scientific articles searchable on PubMed. There were 13 scientific articles related to Psoriasis patients who were HIV positive and met the inclusion criteria. Initial treatment of Psoriasis using biological therapy such as Risankizumab and Secukimab 300 mg subcutaneously, can change the response rate of the Psoriasis Area and Severity Index to 100 or the total loss of psoriasis lesions after a few weeks. In addition, the treatment of psoriasis together with High-active antiretroviral therapy (HAART) also affects the improvement of Psoriasis.*

### PENDAHULUAN

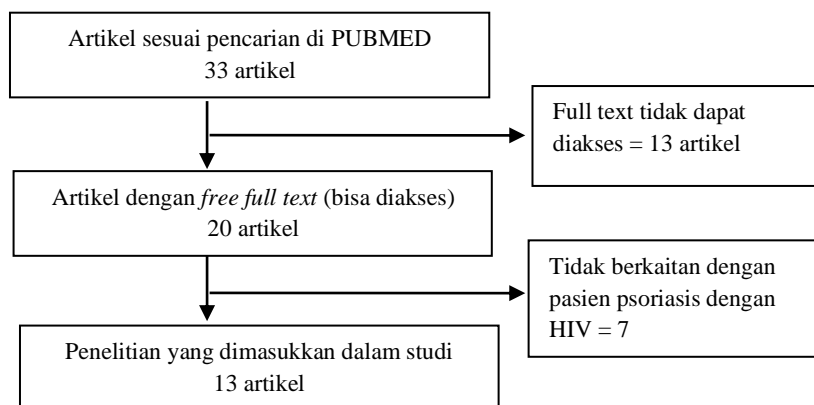
Psoriasis adalah penyakit yang berhubungan dengan imunitas tubuh, biasanya diturunkan secara genetik dan bersifat kronis serta kambuh-kambuhan. Manifestasi klinis dari psoriasis biasanya adalah plak eritema dengan skuama keputihan. Beberapa resiko pencetus pada populasi Jepang yang menyebabkan terjadinya eksaserbasi psoriasis adalah stress, cuaca, infeksi, paparan sinar matahari, penggunaan beta-blocker dan penyakit komorbid seperti hipertensi, diabetes melitus, penyakit jantung dan tonsilis. (Kamiya, Koji., Kishimoto, Megumi., Sugai, Junichi., Komine, Mayumi., Ohtsuki, 2019) Selain itu data dari sebuah klinik HIV yang besar di Trinidad, menemukan 37 dari 8916 pasien yang terinfeksi HIV atau 0.42%. Pasien psoriasis dengan HIV positif tersebut memiliki tingkat keparahan bervariasi mulai dari ringan, sedang, hingga berat. (Edwards, Robert Jeffrey., Lavia, Leon Omari., Edwards, Jonathan., Boyce, 2022). Tingkat keparahan dapat dilihat dari luas lesi melalui perhitungan *Body Surface Area* (BSA), *Psoriasis Area and Severity Index* (PASI), dan *Dermatology Life Quality Index* (DLQI). Diagnosa Psoriasis dapat ditegakkan dengan biopsi kulit dan pemeriksaan *Magnetic*

*Resonance Imaging* (MRI) tulang atau sendi jika curiga adanya keterlibatan sendi. (Gudjonsson, Johann E., Elder, 2019)

Sebuah analisis mengungkapkan bahwa Psoriasis dimediasi oleh CD45RO+ dan memori sel T CD8+ yang merupakan sel yang sama berkembang pada infeksi HIV secara relative, selain itu ada kemungkinan bahwa keterkaitan antara HIV dan Psoriasis dihubungkan oleh *Interferon gamma* (IFN- $\gamma$ ). IFN- $\gamma$  adalah salah satu sitokin penanda Psoriasis yang juga merupakan sitokin yang diproduksi CD8+ pada HIV (Fife, Douglas J., Waller, Jeanette M., Jeffes, Edward W., Koo, 2007). Walaupun presentasi kejadiannya tidak besar, fakta bahwa beberapa pasien Psoriasis juga ditemukan mengalami infeksi HIV membuktikan bahwa adanya kemungkinan hubungan paradoks yang saling mempengaruhi kedua penyakit. HIV dapat menjadi trigger munculnya Psoriasis ataupun membuat eksaserbasi pada Psoriasis. Sehingga ada kemungkinan bahwa Psoriasis dapat muncul sebagai gejala awal pada infeksi HIV dan juga dapat menunjukkan peningkatan virulensi infeksi HIV. Sehingga mengetahui terapi pilihan yang tepat adalah sebuah tantangan penting dalam penanganan Psoriasis pada pasien dengan HIV positif.

## METODE

Review dmenggunakan pedoman *PRISMA*. Artikel ilmiah dicari di PubMed. Kriteria inklusinya adalah : (a) Artikel ilmiah dipublikasikan pada tahun 2018 hingga 16 Maret 2023; (b) Menggunakan kata kunci "*Psoriasis Hiv Infection Case Report*"; (c) Artikel ilmiah merupakan Laporan kasus; (d) Artikel ilmiah merupakan *Free-Full Text Article*; (e) Artikel ilmiah berhubungan dengan manajemen terapi pasien psoriasis dengan HIV positif. Sebagai tambahan, kami menggunakan pencarian secara manual untuk mencari referensi tentang arti dan penjelasan dasar mengenai psoriasis dan HIV yang digunakan dalam penelitian ini.



## HASIL & PEMBAHASAN

Psoriasis dapat dibagi berdasarkan tingkat keparahan yaitu ringan, sedang dan berat untuk memutuskan terapi yang tepat. Selain itu berdasarkan kapan awal muncul Psoriasis, riwayat pengobatan dan keadaan penyakit penyerta juga harus menjadi pertimbangan dalam menentukan terapi yang tepat. Keadaan pasien dengan infeksi HIV yang juga bisa dibarengi dengan penyakit komorbid adalah salah satu tantangan terapi dalam klinis. Dalam kasus-kasus tersebut, Psoriasis dapat diobati dengan berbagai pilihan terapi.

### Terapi Topikal Kortikosteroid

Penggunaan terapi topikal kortikosteroid pada psoriasis dilaporkan pada dua kasus dengan riwayat psoriasis tanpa adanya intervensi pengobatan sebelumnya.. Kedua pasien datang dengan keadaan eksaserbasi dan BSA lebih dari 90%. Kemudian dilakukan pemeriksaan kecurigaan infeksi dan ditemukan bahwa pasien memiliki infeksi HIV positif. Pasien segera diberikan pengobatan *HAART* dan topikal kortikosteroid. Perbaikan mulai nampak pada waktu 1 bulan dan menyisakan sisa lesi di lutut. Dalam waktu 3 bulan, sisa hiperpigmentasi kulit menghilang. Namun perlu diperhatikan lama penggunaannya karena topikal steroid memiliki efek atrofi dan telengiektasis jika digunakan dalam waktu lama (Bowles, Alexandra A., Smirnov, 2019; Bressler, Moshe Y., Pathak, Naeha., Rotblat, David, 2021)

**Tabel 1.** Terapi Topikal Kortikosteroid

Referensi	Profil pasien	Penegakan diagnosis	Terapi	Evaluasi Terapi dan Perbaikan
Bowles, Alexandra A., et al. 2019	Laki-laki, 29 tahun. Dengan riwayat skuama kemerahan gatal sejak 2 tahun lalu dan riwayat eksim dan alergi musiman sejak kecil.	Lesi kulit : Plak keunguan dengan BSA 90%. Biopsi kulit : konsisten dengan Psoriasis Eritroderma HIV : positive, kasus baru.	HIV : Pasien mendapat terapi HAART.  Psoriasis : Triamcinolone topical	Erupsi kulit hilang total dengan sisa hiperpigmentasi yang hilang dalam 3 bulan.
Bressler, Moshe Y., et al. 2021	Laki-laki, 39 tahun. Dengan riwayat psoriasis tanpa diobati dan datang ke fasilitas kesehatan dengan eksaserbasi akut. Riwayat menggunakan obat-obat terlarang.	Gejala klinis : demam, gatal. Lesi kulit : maculopapular pada tungkai bawah dengan plak psoriasis kronis yang memburuk. HIV : positif, kasus baru. Jumlah CD4+ 10/µl dan viral load 14.700 kali/mL.	HIV : Pasien mendapat terapi HAART, berupa bictegravir 50 mg, emtricitabine 200 mg, and tenofovir alafenamide 25 mg.  Profilaksis Antibakterial : sulfamethoxazole 800 mg/hari dan trimethoprim 160 mg, dan azithromycin 1200 mg setiap minggu.  Psoriasis : Topikal kortikosteroid	Setelah 1 bulan, lesi kulit HIV telah menghilang dan plak psoriasis membaik dengan menyisakan sedikit lesi kecil di kedua lutut.

Sumber: (Bowles, Alexandra A., Smirnov, 2019)

### Terapi Oral Methrotexate (MTX)

Methrotexate (MTX) adalah obat yang sering digunakan pada Rheumatoid Arthritis dan Psoriasis derajat berat dan kronik. Dosis yang digunakan adalah 0,1 – 0,3 mg/kg BB/ minggu. Sebuah kasus dengan riwayat psoriasis kronik selama 7 tahun dengan HIV positif yang stabil dengan terapi ART yang terkontrol. Tidak disebutkan adanya riwayat pengobatan psoriasis, pasien menunjukkan gejala lesi kulit berupa plak eritema dengan PASI 21.2 dan adanya kelainan onikomikosis. Penggunaan terapi oral MTX 15 mg selama 12 minggu pada pasien tersebut menunjukkan perbaikan yang signifikan pada lesi mayor dan sebagian lesi remisi. Pemberian MTX didasarkan atas keadaan pasien yang tidak memiliki kontraindikasi seperti tidak adanya kelainan liver, obesitas, dislipidemia dan diabetes melitus. MTX merupakan teratogenic sehingga tidak dianjurkan pada ibu hamil. (Fife, Douglas J., Waller, Jeanette M., Jeffes, Edward W., Koo, 2007; Arbune, Manuela., Arbune, Anca-Adriana., Niculet, Elena., Anghel, Lucretia., Fotea, Silvia., Tatu, 2022)

**Tabel 2.** Terapi Oral Methotexate

Referensi	Profil Pasien	Penegakan Diagnosis	Terapi	Evaluasi Terapi dan Perbaikan
Arbune, Manuela., et al 2022	Laki-laki, 34 tahun. Perokok. HIV positif stabil sejak lebih dari 10 tahun yang lalu. Psoriasis muncul 7 tahun yang lalu dengan riwayat pengobatan yang tidak disebutkan.	Lesi kulit : Plak eritema. PASI 21.2 Kuku : Onikomikosis	HIV : Triumeq (dolutegravir + lamivudine + abacavir) Psoriasis : MTX 15 mg/minggu, hingga 12 minggu	Perbaikan lesi mayor dan sebagian lesi remisi

Sumber: Arbune, Manuela., et al, 2022

### Terapi Oral Retinoid Sistemik

Acitretin merupakan generasi kedua dari retinoid sistemik. Pada sebuah kasus dengan Psoriasis kronik yang mengalami eksaserbasi BSA 90%, nyeri kulit ditunjukkan melalui *Visual Analogue Scale (VAS)* 10/10 dengan tambahan gejala prodromal infeksi, menunjukkan respon baik setelah 8 minggu pemberian Acitretin 25mg/hari sebagai dosis inisiasi. Pasien juga mendapatkan terapi ART untuk infeksi HIV yang baru ditemukan bersamaan dengan eksaserbasi psoriasis kronik. (Valenzuela, Fernando., Fernández, Javier., Margarita, Sánchez., Andrea, 2018)

**Tabel 3.** Terapi oral retinoid sistemik

Referensi	Profil Pasien	Penegakan Diagnosis	Terapi	Evaluasi Terapi Dan Perbaikan
Valenzuela, Fernando., et al. 2022	Laki-laki, 65 tahun. Riwayat psoriasis sejak usia 14 tahun dengan pengobatan topikal yang tidak teratur. Tidak diketahui infeksi lain sebelumnya.	Gejala klinis : Nyeri pada kulit dengan vas 10/10, demam dan penurunan berat badan. Lesi kulit : Plak eritematosa yang memburuk lebih luas dan lebih dalam dalam 2 minggu. BSA : 90% Kultur bakteri : <i>Staphylococcus aureus</i> Biopsi kulit : Konsisten dengan Psoriasis. HIV : Positif. Jumlah sel CD4+ 117,000 kali/ml dan 632 sel/ul	Antibakteri sistemik.  HIV : emtricitabine/tenofovir and raltegravir  Psoriasis : Acitretin 25mg/hari	Setelah 8 minggu, respon kulit baik.

Sumber: Valenzuela, Fernando., et al, 2018

### Terapi Oral Inhibitor Phosphodiesterase (PDE)-4

Apremilast adalah inhibitor PDE-4 yang mendegradasi siklus adenosine monophosphate (cAMP). Pada pasien HIV stabil yang memiliki Psoriasis kronik dengan riwayat pengobatan topikal steroid dan beberapa komorbid seperti diabetes melitus, hipertriglisiredemia dan faktor resiko berupa obesitas, Penggunaan Apremilast menyebabkan penurunan skor PASI dari 10.2 menjadi 2.4. Ada efek samping keluhan gastrointestinal (GI) berupa diare pada penggunaan Apremilast, sehingga untuk menghindari hal tersebut dilakukan titrasi selama 1 minggu mulai dari dosis 10 mg sehari hingga 30 mg dua kali sehari. Pada pasien tanpa komorbid dan HIV stabil dengan Psoriasis yang baru muncul selama satu bulan, pemberian Apremilast 30 mg dua kali sehari memberikan laju respon PASI hingga 100 setelah 6 minggu dan tidak ada remisi setelah 3 bulan pengobatan. (Zarbfian, Misha., Cote, Benoit., Richer, 2019; (Shah, Bela J., Mistry, Deval., Chaudhary, 2019)

**Tabel 4.** Terapi Oral Phosphodiesterase Inhibitor (PDE)

Referensi	Profil Pasien	Penegakan Diagnosis	Terapi	Evaluasi Terapi Dan Perbaikan
Zarbfian, Misha., et al. 2019	Laki-laki, 54 tahun. HIV positif terkontrol dengan antiretroviral (ART). CD4 <sup>+</sup> 1000 sel/mm <sup>3</sup> Obesitas. Diabetes Melitus. Hipertrigliseredemia Ada riwayat psoriasis sebelumnya. Riwayat terapi betamethasone dipropionate 0.05% namun hanya berespon secara	Lesi kulit : Plak skuama yang terbatas tegas. BSA : 12%, PASI 10.2, DLQI : 20	HIV : abacavir/lamivudine dan efavirenz. Hipertrigliseredemia : Rosuvastatin and fenofibrate.  Psoriasis : Apremilast with traditional increasing dose starter pack over 1 week, then 30 mg.	Efek samping : Diare ketika terapi inisiasi. Rata-rata skor PASI 2.4

Shah, Bela J., et al. 2019	minimal Laki-laki, 35 tahun. Dengan HIV positif selama 8 tahun jumlah CD4 742/ $\mu$ l dan riwayat psoriasis sejak 3 bulan tanpa adanya pengobatan.	Lesi kulit : Plak psoriasis pada batang tubuh dan kaki. BSA 10%. PASI 14.7	HIV : Pasien mendapat terapi HAART.  Psoriasis : Apremilast 2x 30 mg/hari	Setelah 6 minggu, laju respon PASI 100 dan tidak ada remisi setelah 3 bulan pengobatan.
----------------------------	--	--	---	---

Sumber: Zarbafian, Misha., et al. 2019; Shah, Bela J., et al. 2019

## Terapi Biologis

Saat ini ada beberapa biologis yang diketahui memberikan efek terapi pada Psoriasis, yaitu inhibitor *Tumor Necrosis Factor* (TNF)- $\alpha$ , Inhibitor Interleukin (IL)-17-A, Inhibitor IL-23/IL12. Etanercept adalah inhibitor TNF- $\alpha$ , diberikan secara injeksi subkutan 25-50mg dua kali dalam seminggu<sup>4</sup>. Pasien Psoriasis berat dengan HIV yang sebelumnya memiliki banyak riwayat terapi termasuk MTX, fototerapi, topikal steroid dan vitamin D dan berbagai komorbid seperti Diabetes Melitus, Dislipidemia, Depresi berat serta faktor resiko obesitas menunjukkan adanya perbaikan terapi yang signifikan terhadap terapi Etanercept. Laju respon PASI mencapai 90, namun karena adanya kegagalan sekunder dalam satu tahun, terapi Etanercept diganti dengan inhibitor IL23 yaitu Risankizumab. Dosis Risankizumab adalah 150 mg diberikan secara subkutan minggu ke 0, minggu ke 4 kemudian rumatan tiap 12 minggu.. Respon terhadap Risankizumab sangat baik dengan lesi bersih pada minggu ke 7. Begitu juga dengan dua kasus Psoriasis kronik yang mengalami keberhasilan terapi menggunakan Risankizumab, dengan keadaan infeksi HIV stabil dan adanya riwayat banyak pengobatan psoriasis, serta adanya penyakit komorbid menunjukkan adanya perbaikan terapi mulai dari dosis ke 3.

Penggunaan terapi menggunakan inhibitor IL-17A seperti Ixekinuzumab maupun Secukinumab 300mg pada pasien psoriasis derajat berat dan kronik yang sudah diberikan beberapa pengobatan psoriasis sebelumnya juga menunjukkan tingkat keberhasilan yang signifikan dengan laju respon PASI 90 hingga 100. Penggunaannya memiliki respon baik jika berbarengan dengan terapi HAART. (Sanguinetti, Juana., Suar, Lucila., Elimer, Lena., Busso, 2022 ; (Maliyar, Khalad., Lansang, Perla., Doiron, 2023)(Catherine G, Mary., Sermswan, Peerada., Asawanonda, 2020)(Gong, Jian., Wu, Wewei., Qiu, Ligu., Wang, Xi., Bao, Jianwei., Wang, Jinjing., 2022)

**Tabel 5.** Terapi biologis

Referensi	Profil pasien	Penegakan diagnosis	Terapi	Evaluasi Terapi dan Perbaikan
Sanguinetti, Juana., et al. 2022	Laki-laki, 65 tahun. Perokok. Positif HIV selama 10 tahun. CD4 <sup>+</sup> 916 sel/mm <sup>3</sup> Riwayat Psoriasis derajat berat selama 35 tahun. Mendapat terapi MTX 15mg/minggu dengan laju respon PASI 75 dan fototerapi UVB dengan topikal steroid dan vitamin D. Obesitas. Diabetes Melitus. Dislipidemia. Depresi berat.	Plak eritema pada area gluteal dan ekstremitas bawah. PASI 17. sPGA 3. DLQI 11.	Dislipidemia : rosuvastatin 10 mg/hari.  Depresi : Sertaline 100mg/hari, klonazepam 0,5mg/hari.  HIV : lamivudine 300 mg/day, darunavir 800 mg/day, and ritonavir  Psoriasis : Etanercept	Laju respon PASI 90 dalam 20 minggu namun mengalami kegagalan setelah 1 tahun.
		PASI 7.3. BSA 8%. sPGA 3	Terapi lain dilanjutkan.  Psoriasis : Risankizumab (IL23 inhibitor) 150 mg subkutan pada minggu ke 0, ke 4 dan	Laju respon PASI 100 pada minggu ke 7

			selanjutnya terapi rumatan /12 minggu	
Maliyar, Khalad., et al. 2023	Laki-laki, 39 tahun. Dengan HIV positif yang stabil CD4 1461 sel/μl dan riwayat psoriasis guttate yang kronik dengan riwayat pengobatan topical, fototerapi, MTX, acitretin, apremilast dan adalimumab.	Klinis menunjukkan severe guttate. PASI 5.4	HIV : Pasien mendapat terapi HAART.  Psoriasis : Risankizumab	Setelah 5 bulan, skor PASi 0 atau laju respon PASI 100
Maliyar, Khalad., et al. 2023	Laki-laki, 58 tahun, dengan HIV yang stabil CD4 831 sel/μl. Diabetes melitus, osteoarthritis, depresi, infeksi humanpapilomavirus (HPV). Riwayat psoriasis kronik dengan riwayat pengobatan fototerapi (UVB), psoralen dan UVA. Terapi biologi ustekinumab dan guselkumab yang memberikan respon perbaikan.	Lesi kulit : plak eritem. PASI 4.0	HIV : Pasien mendapat terapi HAART.  Psoriasis : Risankizumab	Setelah 3 dosis, skor PASI menjadi 1.6
Catherine G, Mary., et al. 2020	Laki-laki, 30 tahun. Dengan HIV positif tanpa terdeteksi <i>viral load</i> dan riwayat psoriasis selama 7 tahun yang sebelumnya merespon baik pada MTX namun pasien menghentikan terapi.	Lesi kulit : Eritema menyeluruh. PASI score 24.	HIV : Pasien mendapat terapi HAART.  Psoriasis : Secukinumab 300 mg subcutaneous injection hingga dosis ke 7. Dilanjutkan dengan terapi rumatan Secukinumab 150 mg/ bulan	Setelah 1 minggu, skor PASI menjadi 12. Setelah 4 dosis Secukinumab 300 mg laju respon PASI 100. Setelah 3 dosis rumatan, tidak terlihat adanya rekurensi.
Gong, Jian., et al 2022	Laki-laki, 31 tahun. Riwayat plak eritem selama 6 tahun dengan terapi Acitretin kapsul, kemudian injeksi Etanercept 25 mg dua kali seminggu dikombinasikan dengan dan tanpa Acitretin menunjukkan laju respon PASI 100 namun pasien menghentikan terapi selama 2 bulan. HIV positif. CD4 <sup>+</sup> 353 sel/mm <sup>3</sup> Diabetes Melitus.	Gejala klinis : nyeri pada sendi Lesi kulit : plak eritematosa multipel, PASI 20.2 MRI tulang belakang dan panggul : adanya degenerasi tulang vertebrae cervical, perubahan abnormal sakroiliaka, sendi panggul membengkak.	HIV : Tenofovir 200 mg/hari, oral lamivudine 100 mg /hari, oral lopinavir and ritonavir 50 mg dua kali sehari.  Psoriasis : IL-17A Inhibitor Secukinumab 300 mg pada minggu ke 1, ke 2, ke 3, ke 4 dan rumatan selama 1 tahun	Laju respon PASI 100 pada minggu ke 29. MRI : terdapat pengurangan inflamasi pada sendi sakroiliaka

Sumber: Sanguinetti, Juana., et al. 2022; Maliyar, Khalad., et al. 2023; Catherine G, Mary., et al. 2020; Gong, Jian., et al 2022

## Terapi Psoriasis Dengan Berbagai Kombinasi

Terapi psoriasis dengan berbagai kombinasi untuk pasien dengan HIV positif dapat dipertimbangkan sebagai terapi yang dianggap paling aman karena dapat membagi peran sehingga meminimalisir dosis. Dalam sebuah kasus HIV dengan psoriasis kronik, penggunaan terapi kombinasi retinoid dan topikal steroid yang diharapkan dapat meningkatkan efisiensi penyembuhan ternyata menunjukkan adanya respon perubahan yang tidak terlalu signifikan. Setelah penghentian terapi kombinasi lalu melanjutkan dengan terapi biologi monoterapi dosis tunggal menunjukkan adanya perubahan signifikan, setelah itu terapi rumatan menggunakan kombinasi dilanjutkan dan memberikan efek terapi rumatan yang signifikan setelah beberapa bulan. (Catherine G, Mary., Sermswan, Peerada., Asawanonda, 2020)

**Tabel 6.** Terapi Kombinasi Psoriasis

Referensi	Profil pasien	Penegakan diagnosis	Terapi	Evaluasi terapi dan Perbaikan
Catherine G, Mary., et al. 2020	Laki-laki, 60 tahun. Dengan HIV positif. CD4 = 170, viral load <20. Riwayat psoriasis selama 7 tahun tanpa diobati.	Multipel plak skuama eritem. BSA > 90%. PASI 36. Distrofi kuku dan rambut rontok.	HIV : Efavirenz 600 mg/hari, tenofovir 300 mg/hari, lamivudine 300 mg/hari Hiperkolesterolemia : simvastatin Antibakteri : co-trimoxazole. Psoriasis : Acitretin 25 mg/hari on alternate days for 2 weeks	Tidak ada perubahan signifikan.
		Multipel plak skuama eritem. BSA > 90%. PASI 36. Distrofi kuku dan rambut rontok.	Terapi lain dilanjutkan. Psoriasis : Ixekizumab 80 mg dosis tunggal. Acitrecin dihentikan.	Setelah 5 minggu, skor PASI turun menjadi 5. Setelah 7 minggu, lesi bersih secara signifikan tanpa adanya flare lesi.
		Skor PASI 5	Psoriasis : Acitretin 25 mg/hari. Krim 0.1% triamcinolone acetone	Perbaikan setelah beberapa bulan.

Sumber: Catherine G, Mary., et al. 2020

## Terapi HAART Terhadap Keberhasilan Terapi Psoriasis Pada HIV

Begitu juga pada pasien psoriasis kronik derajat berat, pasien diberikan regimen biologis berupa Ixekizumab. Ixekizumab secara baik menurunkan skor PASI, namun muncul eksaserbasi. Setelah pemberian HAART dan CD+ pasien stabil, penggunaan Ixekizumab memberikan respon baik setelah 5 bulan. (Bernardini, N., Skroza, N., Tolino, E., Marchesiello, A., Mambrin, A., 2022)

**Tabel 7.** Terapi HAART Pada Psoriasis Dengan HIV

Referensi	Profil pasien	Penegakan diagnosis	Terapi	Evaluasi terapi dan Perbaikan
Bernardini, N., et al. 2022	Laki-laki, 30 tahun. Riwayat psoriasis selama 10 tahun. Riwayat terapi : fototerapi narrowband ultraviolet B, cyclosporine dan	Gejala klinis : pembesaran kelenjar limfe aksila. Lesi kulit : plak eritematosa. PASI 47.	Psoriasis : IL-17A (Ixekizumab)	Setelah 4 minggu, skor PASI turun menjadi 5. Namun muncul eksaserbasi sehingga dilakukan pemeriksaan kemungkinan penyakit sistemik lain.

methotrexate (MTX), namun tidak memiliki respon baik. Laju respon PASI mencapai 100 ketika pasien diberikan terapi IL12/23 (ustekinumab), namun pasien berhenti selama 1 tahun. Tidak diketahui infeksi lain sebelumnya	Gejala klinis : eksaserbasi psoriasis pada wajah dan kulit kepala. Lesi herpes zoster pada regio lumbal. HIV : positif	HIV : Pasien mendapat terapi HAART selama 6 bulan menunjukkan CD4+ yang stabil.  Psoriasis : IL-17A (Ixekizumab) setelah CD+ stabil.	Setelah 5 bulan, laju respon PASI menjadi 90.
---	---	--	---

Sumber: Bernardini, N., et al. 2022

### Terapi Infeksi Menular Seksual lain Terhadap Keberhasilan Terapi Psoriasis Pada HIV

Sebuah kasus tanpa diketahui adanya infeksi HIV dan psoriasis sebelumnya menemukan bahwa terapi kombinasi retinoid, topikal dan kortikosteroid bersamaan dengan analog vitamin D tidak menunjukkan adanya perbaikan pada gejala psoriasis. Pasien kemudian diketahui terinfeksi HIV dan sifilis. Setelah pasien mendapatkan terapi kombinasi Psoriasis bersamaan dengan HAART dan Penicilin G. Benzathine 2.4 juta unit, perubahan lesi plak eritem dan skuama membaik (Kidron, Ariel., Nguyen, Hiep., 2022)

**Tabel 8.** Terapi Infeksi Menular Seksual Pada Psoriasis Dengan HIV

Referensi	Profil pasien	Penegakan diagnosis	Terapi	Evaluasi Terapi dan Perbaikan
Kidron, Ariel., et al. 2022	Laki-laki, 17 tahun. Datang tanpa riwayat psoriasis. Tidak diketahui infeksi lain yang menyertai.	Lesi kulit : nampak adanya plak eritema yang tersebar di pergelangan kaki, tubuh, dan likenifikasi di punggung. Biopsi kulit : Hiperplasia stratum spinosum dan korneum, spongiosis, neutrofil, dan infiltrasi sel plasma di dermis.	Psoriasis : Acitretin 50mg/hari, Daivobet topikal, asam salicylic 5%, chlorpheniramine 4mg/hari, zinc 20mg/hari, vitamin E, eosin 2%. Profilaksis Antibakterial : Augmentin 2g/hari	Tidak ada perbaikan signifikan pada lesi kulit. Merencanakan pemeriksaan penyakit sistemik lain.
		Lesi kulit : Skuama coklat tebal terbentuk di kaki dan pergelangan tangan. TPHA : +++ HIV antibody : positif, kasus baru.	HIV : Pasien mulai mendapat terapi HAART. Sifilis : Penicilin G 2.4 juta units (intramuskular) Psoriasis : Acitretin 50mg/hari, Daivobet topikal, asam salicylic 5%, chlorpheniramine 4mg/hari, zinc 20mg/hari, vitamin E, eosin 2% hingga 12 hari	Plak eritem dan skuama secara signifikan membaik.



Cook, Olivia et al. 2022 <sup>17</sup>	Laki-laki, 17 tahun. Riwayat keluhan pada kulit selama 9 bulan yang lalu. Riwayat pengobatan ada namun tidak dapat diidentifikasi. Tidak diketahui infeksi lain sebelumnya.	Lesi kulit : Papul dan plak berbatas tegas, annular, eritematosa dan keunguan yang tersebar di seluruh wajah, badan, alat kelamin dan ekstremitas. Lesi target di badan dan ekstremitas menyerupai eritema multiforme. Bercak konfluen dengan sisik yang signifikan dan kerak coklat terlihat di lengan tangan dan kaki. Kuku : Nampak kuku terkikis/erosi. HIV : Positif. Jumlah CD4+ 187 sel/mm <sup>3</sup> . Sifilis : Sifilis sekunder dengan TPHA +++	Antibakteri : Amoxicillin/clavulanic acid 2 g/hari  Sifilis : Benzathine penicillin G 2.4 juta units intramuscular (IM)  Psoriasis : Acitretin 50 mg/hari, vitamin E 4000 IU/hari, chlorpheniramine 4 mg/hari, zinc 20 mg/hari, asam salicylic topikal 5%, eosin 2%, dan topikal calcipotriol/betamethasone	Tindak lanjut satu minggu kemudian, nampak hiperpigmentasi pasca inflamasi yang tersisa, tetapi kerak dan erosi telah teratasi. Pasien direncanakan untuk mendapat terapi HIV namun setelah itu pasien tidak kembali.
--	---	---	---	---

Sumber: Kidron, Ariel., et al. 2022; Cook, Olivia M., et al. 2022

Sementara itu, kasus lain dengan jumlah CD4+ 187 sel/mm<sup>3</sup>, TPHA positif, dan riwayat psoriasis baru 9 bulan menunjukkan perubahan signifikan selama 1 minggu dengan penggunaan acitretin, topikal kortikosteroid, vitamin D, topikal asam salisilat dan Penicilin G. Benzathine 2.4 juta unit, bahkan sebelum pasien diberikan terapi ART. (Cook, Olivia M., Knafo, Jenna., Bhaskar, Rahill., Salhab, Mohammad., Nguyen, 2022)

## PENUTUP

Pengobatan awal pada Psoriasis dengan menggunakan terapi biologi seperti Risankizumab dan Secukimab 300mg secara subkutan, dapat mengubah laju respon Psoriasis Area and Severity Index menjadi 100 atau hilangnya lesi psoriasis secara total setelah beberapa minggu. Selain itu pengobatan psoriasis yang bersamaan dengan High-active antiretroviral therapy (HAART) juga berpengaruh terhadap perbaikan penyakit Psoriasis. Penelitian ini terbatas dengan sumber referensi pada PUBMED dan belum memasukkan referensi yang terindeks pada Scopus dan Google Scholar.

## DAFTAR PUSTAKA

- Arbune, Manuela., Arbune, Anca-Adriana., Niculet, Elena., Anghel, Lucretia., Fotea, Silvia., Tatu, A. L. (2022). *Therapeutic challenges of psoriasis in the HIV-infected patient: A case report. Exp Ther Med.* <https://doi.org/10.3892/etm.2021.11098>
- Bernardini, N., Skroza, N., Tolino, E., Marchesiello, A., Mambrin, A., B. V. (2022). *HIV positive patient treated with ixekizumab. 25;173(3):* <https://doi.org/10.7417/CT.2022.2416>.
- Bowles, Alexandra A., Smirnov, B. (2019). *Erythrodermic Psoriasis and HIV Infection. N Engl J Med, 380(1):80.* <https://doi.org/10.1056/NEJMicm1810005>.
- Bressler, Moshe Y., Pathak, Naeha., Rotblat, David., Tamez, R. (2021). *Acute HIV Infection Presenting With Diffuse Plaque Psoriasis Treated With Highly Active Antiretroviral Therapy. Cureus, 13(11):e19.* <https://doi.org/10.7759/cureus.19680>.
- Catherine G, Mary., Sermswan, Peerada., Asawanonda, P. (2020). *Use of Anti-IL-17 Monoclonal Antibodies in HIV Patients with Erythrodermic Psoriasis. Case Rep Dermatol. 12;12(2):1.* <https://doi.org/10.1159/000508781>
- Cook, Olivia M., Knafo, Jenna., Bhaskar, Rahill., Salhab, Mohammad., Nguyen, H. (2022). *Secondary Syphilis Presenting as Erythema Multiforme in the Setting of AIDS and Psoriasis. Cureus, 14(9):e291.* <https://doi.org/10.7759/cureus.29110>

- Edwards, Robert Jeffrey., Lavia, Leon Omari., Edwards, Jonathan., Boyce, G. (2022). Psoriasis in Patients Attending a Large HIV Clinic in Trinidad. *Med Sci (Basel)*, 10(1). <https://doi.org/10.3390/medsci10010009>.
- Fife, Douglas J., Waller, Jeanette M., Jeffes, Edward W., Koo, J. Y. M. (2007). Unraveling the paradoxes of HIV-associated psoriasis: a review of T-cell subsets and cytokine profiles. . . *Dermatol Online J*.
- Gong, Jian., Wu, Wewei., Qiu, Ligu., Wang, Xi., Bao, Jianwei., Wang, Jinjing., et al. (2022). *Interleukin-17A Inhibitor Secukinumab Treatment in HIV-Positive Psoriasis Patient: A Case Report. Clin Cosmet Investig Dermatol*. <https://doi.org/10.2147/CCID.S395348>
- Gudjonsson, Johann E., Elder, J. T. (2019). Psoriasis. *Fitzpatrick's Dermatology*, 1(9).
- Kamiya, Koji., Kishimoto, Megumi., Sugai, Junichi., Komine, Mayumi., Ohtsuki, M. (2019). Risk Factors for the Development of Psoriasis. *Int J Mol Sci*, 20(18), 43–47. <https://doi.org/10.3390/ijms20184347>.
- Kidron, Ariel., Nguyen, Hiep., N. H. (2022). Triumvirate Presentation and Treatment of Psoriasis in the Setting of HIV and *Treponema pallidum* Infection. *Cureus*, 11;14(2):e. <https://doi.org/10.7759/cureus.22129>.
- Maliyar, Khalad., Lansang, Perla., Doiron, P. (2023). *Use of risankizumab in two HIV-positive patients with psoriasis*. 30(33), 54–55. <https://doi.org/10.1016/j.jdcr.2023.01.015>.
- Sanguinetti, Juana., Suar, Lucila., Elimer, Lena., Busso, C. (2022). *Successful treatment with risankizumab in a patient with psoriasis and HIV*. *Medicina (B Aires)*. 82(4), 605-608.
- Shah, Bela J., Mistry, Deval., Chaudhary, N. (2019). Apremilast in People Living with HIV with Psoriasis Vulgaris: A Case Report. *Indian J Dermatol*, 64(3), 242–244. [https://doi.org/10.4103/ijd.IJD\\_633\\_18](https://doi.org/10.4103/ijd.IJD_633_18).
- Valenzuela, Fernando., Fernández, Javier., Margarita, Sánchez., Andrea, Z. (2018). *Erythrodermic psoriasis and human immunodeficiency virus: association and therapeutic challenges*. *An Bras Dermatol*. 93(3):438-. <https://doi.org/10.1590/abd1806-4841.20187387>
- Zarbfian, Misha., Cote, Benoit., Richer, V. (2019). *Treatment of moderate to severe psoriasis with apremilast over 2 years in the context of long-term treated HIV infection: A case report*. *SAGE Open Med Case Rep*. 2019. <https://doi.org/10.1177/2050313X19845193>.