

HIFEMA TRAUMATIKA : LAPORAN KASUS

Aprilia Elisabet

Medical Intern Program, Lampung Eye Center Hospital-Bandar Lampung
INDONESIA

Junita Shara

Departement of Ophtalmology, Lampung Eye Center Hospital-Bandar Lampung, INDONESIA

Korespondensi penulis: apriliaelisabet@hotmail.com

ABSTRACT

Oculi trauma is one of the emergency cases in ophthalmology that happens often and usually can cause permanent vision loss. Traumatic hyphema is caused by blunt or penetrating injury and can accumulate blood mixed with aqueous humor in camera oculi anterior. Case report a 51-year-old male patient came to the hospital complaining of visual loss in his left eye after being hit by a rock. There was increasing intraocular pressure with blood in the camera oculi anterior, which may cause vision to decrease. The basic principles of the treatment in this patient are giving prophylaxis, decreasing intraocular pressure, and follow-up relating to the medication because complications such as secondary bleeding and infection may happen.

Keyword : *Traumatic hyphema, Oculi trauma*

ABSTRAK

Trauma okuli termasuk salah satu kasus kegawatdaruratan bagian mata yang sering terjadi dan seringkali mengakibatkan kebutaan. Hifema traumatika disebabkan oleh trauma tumpul atau trauma tembus okuli yang menyebabkan darah bercampur dengan aquous humor di bilik mata depan. Laporan kasus seorang pasien 51 tahun datang ke rumah sakit dengan keluhan penurunan penglihatan pada mata kiri paska terkena batu. Terdapat peningkatan tekanan bola mata disertai adanya darah di bilik mata depan yang menyebabkan penglihatannya menjadi buram. Prinsip tatalaksana dari hifema traumatika adalah memberikan profilaksis, menurunkan tekanan bola mata dan follow up paska pengobatan, karena dapat terjadi komplikasi seperti perdarahan sekunder atau infeksi lanjutan.

Kata kunci : Hifema traumatika, Trauma okuli

PENDAHULUAN

Trauma okuli atau trauma mata termasuk salah satu kasus kegawatdaruratan bagian mata yang jika tidak segera ditatalaksana dapat menyebabkan kebutaan yang menimbulkan kerugian fisik, psikologi, dan sosioekonomi.¹ Penduduk dunia mengalami mengalami trauma okuli yang berakibat pada terganggunya aktivitas hidup sehari-hari penderitanya, di antara kasus tersebut,

terdapat 1,6 juta pasien yang mengalami kebutaan tiap harinya . Dianjurkan untuk memeriksa mata sesegera mungkin sejak terjadi luka, bila melakukan penundaan akan menyebabkan pembengkakan dan membuat pemeriksaan jauh lebih sulit.²

Trauma mata meliputi 55 juta kasus di seluruh dunia, dimana 1,6 juta kasus trauma mata mengalami kebutaan, 2,3 juta kasus trauma mata mengalami penurunan visus bilateral, dan 19 juta kasus trauma mata mengalami penurunan visus unilateral setiap tahunnya.³ Trauma mata di Amerika Serikat meliputi 2,4 juta kasus setiap tahunnya dan seperlima di antaranya mengalami kebutaan.⁴ Penelitian di RS Sanglah pada tahun 2006 - 2008 menunjukkan bahwa insiden trauma okuli terbanyak disebabkan oleh trauma okuli terbanyak disebabkan oleh trauma tumpul dan dominan dialami oleh lelaki dengan usia 15 - 40 tahun. Trauma okuli merupakan salah satu penyebab kebutaan yang dapat dicegah.⁵ Berdasarkan penelitian yang dilakukan di RS dr. Sutomo pada tahun 2021, trauma tertutup mata (80.3%) lebih sering terjadi daripada trauma terbuka mata (17.7%).⁶

Trauma tertutup merupakan peristiwa yang sering terjadi. Meski mata merupakan organ yang sangat terlindung dalam orbita, kelopak dan jaringan lemak retrobulbar yang disertai dengan refleks memejam atau mengedip, mata masih sering mengalami cedera dari dunia luar. Cedera yang dapat terjadi antara lain benda asing yang menempel di bawah kelopak mata atas atau pada permukaan mata, terutama pada kornea, trauma tumpul, trauma tembus bola mata serta trauma kimia dan radiasi.⁷ Untuk mengetahui kelainan yang ditimbulkan akibat trauma perlu diadakan pemeriksaan yang cermat, yang terdiri atas anamnesis dan pemeriksaan. Sehingga kita dapat mengetahui jaringan mata mana yang mengenai trauma tersebut. Hifema merupakan keadaan dimana terjadi perdarahan pada bilik mata depan dapat terjadi akibat trauma tumpul pada mata. Darah ini berasal dari iris atau badan siliar yang robek.⁸

Menurut Duke Elder (1954), hifema disebabkan oleh robekan pada segmen anterior bola mata yang kemudian dengan cepat akan berhenti dan darah akan diabsorpsi dengan cepat. Hal ini disebut dengan hifema primer. Bila oleh karena sesuatu sebab misalnya adanya gerakan badan yang berlebihan, maka timbul perdarahan sekunder atau hifema sekunder yang pengaruhnya akan lebih hebat hingga terdapat peningkatan tekanan bola mata karena perdarahan lebih sukar hilang.⁹

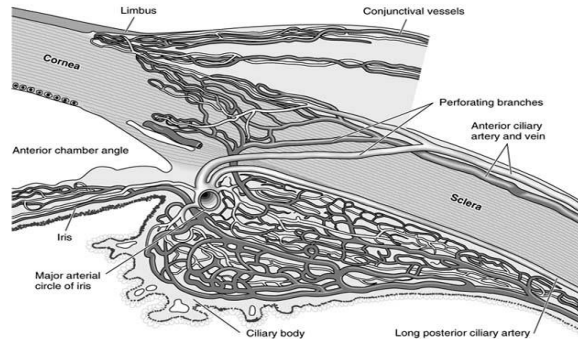
KAJIAN TEORITIS

Hifema Traumatika

Anatomi Bilik Mata dan Vaskularisasi Mata

Bilik mata depan terletak antara persambungan kornea perifer dengan iris. Sudut bilik mata depan terletak pada pertautan antara kornea perifer dan pangkal iris. Jalinan trabekula terletak di dekat kanalis Schlemm berbentuk segitiga pada potongan melintang, yang dasarnya mengarah ke korpus siliaris. Garis ini tersusun dari lembar-lembar berlobang jaringan kolagen dan elastik, yang membentuk suatu filter dengan memperkecil ukuran pori ketika mendekati kanalis Schlemm. Bagian dalam jalinan ini, yang menghadap ke bilik mata depan dikenal sebagai jalinan uvea, bagian luar, yang berada di dekat kanalis Schlemm disebut jalinan korneoskleral.

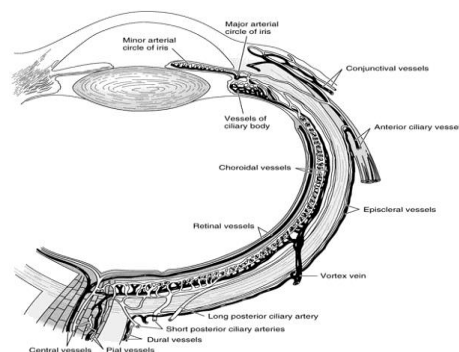
Serat-serat longitudinal otot siliaris menyisip ke dalam jalinan trabekula tersebut. Taji sklera merupakan penonjolan sklera ke arah dalam di antara korpus siliaris dan kanalis Schlemm, tempat iris dan korpus siliaris menempel. Saluran-saluran eferen dari kanalis Schlemm (sekitar 300 saluran pengumpul, 12 vena aquous) berhubungan dengan sistem vena episklera.^{9,10}



Gambar 1. Sudut Kamera Okuli Anterior

Pemasok utama orbita dan bagian-bagiannya berasal dari arteri oftalmika, yaitu cabang besar pertama dari arteri karotis interna bagian intrakranial. Cabang ini berjalan di bawah nervus optikus dan bersamanya melewati kanalis optikus menuju ke orbita. Cabang intraorbital pertama adalah arteri sentralis retina, yang memasuki nervus optikus sebesar 8-15 mm di belakang bola mata. Cabang-cabang lain arteri oftalmika adalah arteri lakrimalis, yang memvaskularisasi glandula lakrimalis dan kelopak mata atas, cabang-cabang muskularis ke berbagai otot orbita, arteri siliaris posterior longus dan brevis, arteri palpebra medialis ke kedua kelopak mata, dan arteri supra orbitalis serta supra troklearis. Arteri siliaris posterior brevis memperdarahi koroid dan bagian nervus optikus. Kedua arteri siliaris posterior longus memperdarahi korpus siliaris dan saling beranastomosis satu sama lain serta dengan arteri siliaris anterior membentuk circulus arterialis mayor iris.

Aliran vena orbita terutama melewati vena oftalmika superior dan inferior yang juga menampung darah dari vena siliaris anterior dan vena retina sentralis. Vena oftalmika berhubungan dengan sinus kavernosus melalui fissura orbitalis superior dan dengan pleksus venosus pterigoideus melalui fissura orbitalis inferior.¹¹

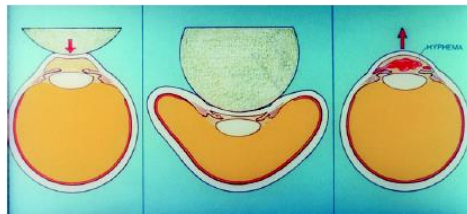


Gambar 2. Vaskularisasi Mata

Definisi

Hifema merupakan keadaan di mana terdapat darah di dalam bilik mata depan, yaitu daerah di antara kornea dan iris, yang dapat terjadi akibat trauma tumpul yang merobek pembuluh darah iris atau badan siliar dan bercampur dengan aquous humor (cairan mata) yang jernih. Hifema traumatik merupakan hifema sebagai komplikasi umum dari trauma tumpul dan trauma tembus pada mata yang menyebabkan gangguan penglihatan. Glaukoma akut terjadi bila anyaman trabekular tersumbat oleh fibrin dan sel atau bila pembentukan bekuan darah menimbulkan bokade pupil.¹⁰

Patofisiologi



Gambar 3. Mekanisme Perdarahan pada Trauma Tumpul Mata

Trauma tumpul menyebabkan kompresi bola mata, disertai peregangan limbus, dan perubahan posisi dari iris atau lensa. Hal ini dapat meningkatkan tekanan intraokuler secara akut dan berhubungan dengan kerusakan jaringan pada sudut mata. Perdarahan biasanya terjadi karena adanya robekan pembuluh darah, antara lain arteri-arteri utama dan cabang-cabang dari badan siliar, arteri koroidalis, dan vena-vena badan siliar.¹¹

Klasifikasi

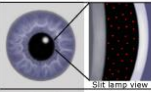




Berdasarkan penyebabnya hifema dibagi menjadi:

1. Hifema traumatika adalah perdarahan pada bilik mata depan yang disebabkan pecahnya pembuluh darah iris dan badan siliar akibat trauma pada segmen anterior bola mata.
2. Hifema akibat tindakan medis (misalnya kesalahan prosedur operasi mata).
3. Hifema akibat inflamasi yang parah pada iris dan badan siliar, sehingga pembuluh darah pecah.
4. Hifema akibat kelainan sel darah atau pembuluh darah (contohnya juvenile xanthogranuloma).
5. Hifema akibat neoplasma (contohnya retinoblastoma).⁹

Berdasarkan waktu terjadinya, hifema dibagi atas 2 yaitu:

1. Hifema primer, timbul segera setelah trauma hingga hari ke 2.
2. Hifema sekunder, timbul pada hari ke 2-5 setelah terjadi trauma.

Berdasarkan tampilan klinisnya, terbagi menjadi beberapa grade.¹²

Grade	Anterior chamber filling	Diagram	Best prognosis for 20/50 vision or better
Microhyphema	Circulating red blood cells by slit lamp exam only		90 percent
I	<33 percent		90 percent
II	33-50 percent		70 percent
III	>50 percent		50 percent
IV	100 percent		50 percent

Gambar 4 Klasifikasi berdasarkan klinis

Manifestasi Klinis

Biasanya pasien akan mengeluh sakit, disertai dengan epiforia dan blefaropasme. Penglihatan pasien akan sangat menurun, bila pasien duduk hifema akan terlihat terkumpul di bagian bawah bilik mata depan, dan hifema dapat memenuhi seluruh ruang bilik mata depan. Kadang-kadang terlihat iridoplegia dan iridodialisis.¹³

Diagnosis

Untuk mengetahui kelainan yang ditimbulkan perlu diadakan pemeriksaan yang cermat, terdiri atas anamnesis dan pemeriksaan fisik dan pemeriksaan penunjang.¹¹

Laporan Kasus

Riwayat Penyakit Sekarang

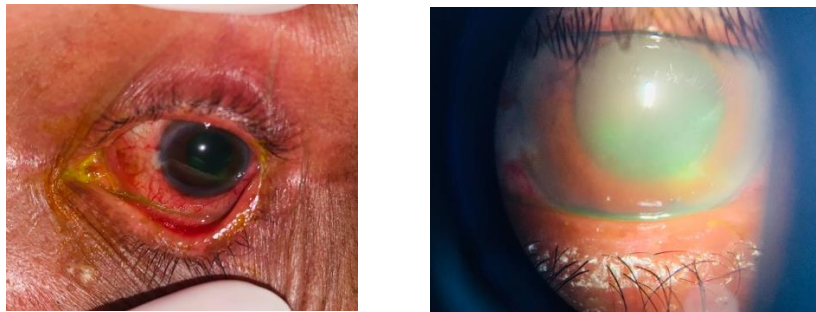
Pasien laki-laki 51 tahun datang dengan keluhan mata merah dan penurunan penglihatan pada mata kiri sejak 1 hari sebelum masuk rumah sakit. Pasien juga mengeluhkan mata kiri terasa nyeri dan disertai sakit kepala. Terdapat riwayat trauma mata kiri terkena batu saat memotong rumput 1 hari sebelum masuk rumah sakit. Awalnya pasien mengeluh nyeri ringan pasca trauma pada mata, kemudian memberat saat malam hari. Status oftalmologis pada oculi dextra (OD) didapatkan visus 6/6, tekanan bola mata 15,3 mmHg, pada oculi sinistra (OS) didapatkan visus 1/300, tekanan bola mata >40 mmHg, disertai defek pada mata.

HASIL DAN PEMBAHASAN

Diskusi Kasus

Pada kasus ini, pasien didiagnosa Hifema Traumatika.

Pada pemeriksaan fisik didapatkan pasien tampak sakit sedang, kesadaran kompos mentis, tekanan darah 100/50 mmHg, laju nadi 80 kali/menit, laju pernapasan 20 kali/menit, dan suhu tubuh 36,0°C. Status generalis didapatkan dalam batas normal. Status oftalmologis pada oculi dextra (OD) didapatkan visus 6/6, tekanan bola mata 15,3 mmHg, segmen anterior dalam batas normal, pada oculi sinistra (OS) didapatkan visus 1/300, tekanan bola mata >40 mmHg, konjungtiva bulbi, terdapat injeksi konjungtiva, hiperemis pada konjungtiva forniks dan konjungtiva palpebral, injeksi siliar (+) kornea edema (+) keruh, terdapat erosi kornea arah jam 5, pada kamera okuli anterior terdapat hifema derajat 1, pupil mid dilatasi, kekeruhan lensa sulit dinilai.



Gambar 5. Pemeriksaan dengan pewarnaan

Kemudian dilakukan pemeriksaan pewarnaan kornea dengan zat fluoresensi pada mata kiri dengan hasil terdapat erosi pada epitel kornea. Pasien didiagnosis dengan Hifema Traumatika OS dan Erosi Kornea OS et causa trauma tumpul.

Terapi yang diberikan terhadap pasien berupa terapi non medikamentosa dan terapi medikamentosa. Terapi non medikamentosa berupa edukasi yaitu menjelaskan pada pasien penyakit yang dialaminya sehingga penglihatan kabur, menjelaskan pada pasien untuk tidak memegang atau menggosok-gosok mata yang sakit, mencegah penyebaran infeksi dengan mencuci tangan sesering mungkin dan mengeringkannya dengan handuk atau kain yang bersih, mata yang sakit tidak boleh ditutup atau dibebat karena akan menambah risiko infeksi dan menjelaskan pada pasien komplikasi apa saja yang dapat terjadi.

Terapi medikamentosa lokal berupa pemberian tetes mata topical Ofloxacin yang diberikan setiap 4 jam pada mata sebelah kiri untuk mencegah infeksi sekunder. Sedangkan untuk terapi sistemik diberikan Asetazolamide tablet 4 kali 250mg yang bertujuan untuk menurunkan tekanan pada bola mata dan vitamin K tablet 4 kali 100mg sebagai suplemen tambahan.

Pada pasien ini sudah diberikan analgesik topikal extra saat pemeriksaan yang bertujuan untuk meningkatkan kenyamanan pasien saat pemeriksaan. Pemakaian jangka panjang tidak dianjurkan karena akan menghambat pertumbuhan epitel.¹³

Secara umum, prognosis dari kasus ini baik, bila ditangani dengan cepat. Komplikasi berupa perdarahan sekunder dapat terjadi, biasanya 2-5 hari paska trauma. Glaukoma sekunder bisa terjadi

jika terdapat penyumbatan akibat penggumpalan darah pada canalis Schlemm dan jaringan trabekular. Hemosiderosis kornea biasanya terjadi pada hifema derajat 4.¹³

Kesimpulan

1. Hifema traumatika merupakan hifema akibat dari trauma tumpul dan trauma tembus yang mengakibatkan adanya darah bercampur dengan aquous humor di bilik mata depan.
2. Prinsip tatalaksana dari hifema traumatika adalah memberikan profilaksis, menurunkan tekanan bola mata dan follow up paska pengobatan, karena dapat terjadi komplikasi seperti perdarahan sekunder atau infeksi lanjutan.

Daftar Pustaka

1. Muhammad Akbar, Neneng Helijanti, Muhammad Ardi Munir, Asrawati Sofyan. Conjunctival Laceration Of the Tarsal Palpebra Inferior et causing by A finishing hook. 2019. Volume 1. Nomor 2. Jurnal Medical Profession.
2. Rani himayani, Indah iswara, Aryanti ibrahim. Penatalaksanaan kasus ruptur palpebra dan margo inferior pada usia remaja. 2016. Volume 1. Nomor 1.
3. Dandona L, Dandona R, Srinivas M, John RK, McCarty CA, Rao GN. Ocular trauma in an urban population in southern India: The Andhra Pradesh eye disease study. 2011. From: Clin Experiment Ophthalmology
4. American Academy of Ophthalmology. External Disease and Cornea. 2011. Section 8 Basic and Clinical Science Course.
5. Boo Sup Oum, MD, Jong Soo Lee, MD, Young Sang Han, MD. Clinical Features of Ocular Trauma in Emergency Department. 2015. Volume 18. Nomor 14. From: Korean J Ophthalmol
6. Batalay AY, Ibrahim HR. Traumatic Hyphema: A Study of 40 Cases. 2008. Dobuk Medical Journal Volume 2.
7. Rastogi S, Garcia-Valenzuela E. Hyphema Postoperative. 2007. Di unduh dari <http://emedicine.medscape.com/article/1189843-overview> pada tanggal 23 April 2013.
8. Widjaja, S. A., Hiratsuka, Y., Ono, K. ., Yustiarini, I., Nurwasis, N. and Murakami, A. . (2021) "Ocular Trauma Trends in Indonesia: Poor Initial Uncorrected Visual Acuity Associated with Mechanism of Injury", Open Access Macedonian Journal of Medical Sciences, 9(B), pp. 903–908. doi: 10.3889/oamjms.2021.6862.
9. Ilyas, Sidarta. 2003. Ilmu Penyakit Mata, edisi 2. Balai Penerbit FKUI. Jakarta.
10. Riordan-Eva P, Whitcher JP. Vaughan & Asbury: Oftalmologi Umum Edisi 17. 2009. Jakarta: EGC.

Jurnal Riset Rumpun Ilmu Kedokteran (JURRIKE)

Vol.1, No.2 Oktober 2022

e-ISSN: 2828-9358; p-ISSN: 2828-934X, Hal 01-13

11. Soeroso, Admad Shailaja Karve., Ankush Kolte., Ansari Alfia., Hemangi Rathi. Study of Clinical Profile of Ocular Trauma at a Tertiary Eye CareCentre. 2017. Volume 4. Nomor 2. International Journal Of Contemporary Medical Research. From www.ijcmr.com.
12. Shingleton BJ, Kuhl F. Chapter 17: Anterior chamber. In: Kuhn F, Piramici DJ. Ocular Trauma, Principles and Practice. 2002. New York: Thieme.
13. Janet Nurul Rachmaningrum , Neneng Heljianti , Ary Anggara. Trauma Okuli : Laporan Kasus. Volume 2. Nomor 1. Februari 2020. Jurnal Medical Profession (MedPro)i. 2001.