

PAINFUL OPHTHALMOPLEGIA IN CAROTID-CAVERNOUS FISTULA

Wino Vrieda Vierlia¹, Seskoati Prayitnaningsih¹

¹*Department of Ophthalmology, Faculty of Medicine, Universitas Brawijaya*

Correspondence : vrieda.v@gmail.com

Abstract

Ophthalmoplegia is defined as a consequence of multiple cranial nerve paralysis innervated the extraocular muscles. The impairment of ophthalmic branch of trigeminal nerve will create a painful condition. Numerous underlying mechanism have been proposed related to painful ophthalmoplegia and carotid-cavernous fistula is one of the main causes with sight and life threatening outcome if left untreated. Carotid-cavernous fistula arises as an abnormal communication between carotid artery and cavernous sinus. Important signs and symptoms of carotid-cavernous fistula may include red eye, proptosis, painful ophthalmoplegia, headache and vision loss. Neuroimaging and angiography are mandatory in diagnosing the disease. Systematized approach and early recognition to the evaluation of carotid-cavernous fistula will lead to prompt management in avoiding morbidity and mortality in severe cases.

Keyword : Painful ophthalmoplegia, carotid-cavernous fistula, diplopia, cavernous sinus

PENDAHULUAN

Oftalmoplegia merupakan sindroma paralisis saraf kranialis multipel yang melibatkan saraf okulomotor, troklear, dan abduksen. Adanya kelainan pada ketiga saraf tersebut akan mengakibatkan gangguan pada pergerakan otot-otot ekstraokular. Apabila kelainan tersebut juga disertai dengan gangguan saraf trigeminal cabang oftalmika dan atau cabang maksilaris maka dapat mengakibatkan oftalmoplegia yang disertai dengan nyeri pada periorbital atau hemikranial. Oftalmoplegia dengan nyeri dapat terjadi baik secara unilateral maupun bilateral, serta akut maupun kronik. Berbagai etiologi dapat menjadi penyebab terjadinya oftalmoplegia yang disertai nyeri yakni meliputi infeksi, inflamasi, vaskular, tumor, trauma, dan diabetik neuropati. Fistula karotis-kavernosa merupakan salah satu penyebab oftalmoplegia dengan nyeri yang sering mengakibatkan morbiditas (1,2).

Fistula karotis-kavernosa merupakan interaksi abnormal antara arteri karotis dengan sinus kavernosus yang dapat terjadi melalui mekanisme direk dan indirek dengan penyebab trauma atau spontan. Gejala dan tanda khas yang ditimbulkan dari fistula karotis-kavernosa adalah pandangan ganda, mata merah, penurunan penglihatan, nyeri kepala, proptosis, kemosis, oftalmoplegia, dan bruit. Pada kondisi yang berat dapat pula ditemukan adanya peningkatan tekanan bola mata, dilatasi pembuluh darah retina dan edema saraf optikus (3,4,5).

OFTALMOPLEGIA

Pergerakan bola mata sangat dipengaruhi oleh kerja otot-otot ekstraokular yang diinervasi oleh saraf okulomotor, troklear, dan abduksen. Adanya gangguan dari ketiga saraf tersebut akan mengakibatkan kelainan gerak bola mata atau disebut dengan oftalmoplegia. Manifestasi klinis yang ditimbulkan oleh oftalmoplegia dapat menyebabkan seseorang mengalami diplopia binokular atau penglihatan ganda yang muncul bila kedua mata melihat secara bersama-sama dan hilang apabila salah satu mata ditutup. Oftalmoplegia dapat pula disertai rasa nyeri pada daerah periorbita atau hemikranial akibat adanya gangguan pada saraf trigeminal cabang oftalmika dan atau maksilaris yang timbul bersama dengan paralisis dari ketiga saraf yang menginervasi otot-otot ekstraokular. Oftalmoplegia dengan nyeri dapat diakibatkan oleh berbagai faktor yakni trauma, infeksi di daerah orbita dan sinus kavernosus, kelainan vaskular seperti fistula karotis-kavernosa dan trombosis sinus kavernosus, diabetik neuropati, tumor dan keganasan, serta inflamasi idiopatik seperti tiroid oftalmopati, pseudotumor orbital dan sindroma Tolosa Hunt (1). Sinus kavernosus secara anatomi merupakan suatu pleksus vena yang menerima drainase dari sinus sfenoparietal, vena oftalmika superior, vena oftalmika inferior, sinus petrosus superior, sinus petrosus inferior, dan pleksus vena basilar (6).

Article History:

Received: January 23, 2022; Accepted: February 23, 2022 ; Published: March 1, 2022

Cite As:

Vierlia WV, Prayitnaningsih S. Painful ophthalmoplegia in carotid-cavernous fistula. Journal of Pain, Headache and Vertigo. Time of published; 3(1);1-5. DOI: 10.21776/ub.jphv.2022.003.01.1

FISTULA KAROTIS-KAVERNOSA

Fistula karotis-kavernosa timbul akibat adanya komunikasi abnormal antara sinus kavernosus dengan arteri karotis interna atau arteri karotis eksterna. Sinus kavernosus merupakan suatu trabekula sinus vena yang secara anatomi terletak bersebelahan di kedua sisi sella tursika dan terbentang mulai dari fisura orbitalis superior hingga bagian puncak area petrous tulang temporal.

Pada sisi lateral dari sinus kavernosus berjalan saraf okulomotor, saraf troklear, dan saraf trigeminal cabang oftalmika dan maksilaris sedangkan pada sisi medial berjalan arteri karotis interna beserta dengan pleksus simpatetik dan saraf abduksen (7).

Pada kondisi terjadinya ruptur pada arteri karotis interna yang disertai dengan mengalirnya darah ke sinus kavernosus maka akan menyebabkan peningkatan tekanan pada sinus kavernosus. Hal ini akan mengakibatkan stasis sirkulasi karena kongesti dari vena superior oftalmika dan vena inferior oftalmika serta penurunan perfusi arteri menuju saraf kranialis yang berada di sinus kavernosus. Proses ini selanjutnya akan menyebabkan gangguan pada saraf okulomotor, troklear, abduksen, dan trigeminal cabang oftalmika dan maksilaris yang menjadi dasar munculnya penonjolan bola mata yang berdenyut, oftalmoplegia, kemosis, diplopia, nyeri periorbital dan hemikranial. Pada kondisi lanjut dengan adanya stasis vena daerah orbita dan okular akan mengakibatkan iskemik dan perdarahan retina serta edema saraf optikus yang berdampak pada gangguan penglihatan (7,8).

Epidemiologi

Fistula karotis-kavernosa merupakan kasus yang cukup jarang didapatkan dan terjadi pada sekitar 0.2% pasien dengan trauma kepala. Sekitar 70% dari kasus fistula karotis-kavernosa merupakan tipe direk dengan aliran yang cepat dan paling banyak ditemukan pada laki-laki dewasa dengan penyebab trauma. Sedangkan kasus non trauma terjadi sekitar 30% dari keseluruhan kasus fistula karotis-kavernosa serta lebih sering didapatkan pada wanita dewasa dan lanjut usia. Sebagian besar kasus terjadi secara unilateral namun kasus bilateral juga dapat ditemukan (5).

Etiologi dan Patofisiologi

Sekitar 70% penyebab fistula karotis-kavernosa adalah trauma di daerah intrakranial atau periorbital. Fistula karotis-kavernosa tipe direk terjadi akibat robekan langsung pada arteri akibat fraktur basis kranii, proses iatrogenik setelah intervensi endovaskular atau prosedur transsfenoidal, serta dapat terjadi secara spontan akibat ruptur aneurisma arteri karotis interna atau abnormalitas dinding arteri karena kondisi atherosklerotik dan genetik (5,8).

Fistula karotis-kavernosa tipe indirek biasanya memiliki aliran yang lambat dan terjadi akibat ruptur dari cabang dural arteri karotis yang mengalami kelemahan pada dinding pembuluh darah akibat kondisi genetik, gangguan jaringan konjungtiva (sindroma Ehlers-Danlos, kolagenosis), kerusakan dinding pembuluh darah karotis (aneurisma, diseksi), hipertensi dan arteriosklerosis serebral, post-aterosklerosis atau pecahnya aneurisma dan kelainan pembuluh darah pada kehamilan (5,9).

Klasifikasi

Secara umum fistula karotis-kavernosa dapat dibedakan berdasarkan etiologi yakni traumatik dan spontan serta hemodinamik yakni aliran darah cepat dan aliran darah lambat. Kelainan ini dapat pula diklasifikasikan menurut anatomi yakni tipe direk dan indirek atau dural. Fistula karotis-kavernosa tipe direk berasal dari komunikasi langsung antara arteri karotis interna dan sinus kavernosus sedangkan tipe indirek atau dural berasal melalui komunikasi tidak langsung melalui cabang meningeal dari arteri karotis interna, arteri karotis eksterna dan sinus kavernosa. Klasifikasi yang lebih spesifik menurut Barrow terbagi menjadi empat tipe: (5)

- Barrow tipe A – Fistula karotis-kavernosa tipe direk dimana terdapat hubungan antara sinus kavernosa dan arteri karotis interna.
- Barrow tipe B – Fistula karotis-kavernosa tipe indirek dimana terdapat hubungan antara sinus kavernosa dan cabang meningeal dari arteri karotis interna.
- Barrow tipe C – Fistula karotis-kavernosa tipe indirek dimana terdapat hubungan antara sinus kavernosa dan cabang meningeal dari arteri karotis eksterna.
- Barrow tipe D – Fistula karotis-kavernosa tipe indirek dimana terdapat hubungan antara sinus kavernosa dan cabang meningeal dari arteri karotis interna dan arteri karotis eksterna.

MANIFESTASI KLINIS

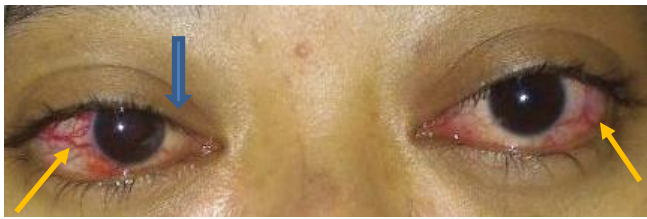Manifestasi klinis yang terjadi pada fistula karotis-kavernosa sebagian besar melibatkan keluhan pada daerah orbita dan okular. Fistula karotis-kavernosa tipe direk dapat muncul beberapa hari atau beberapa minggu setelah cedera kepala yang ditandai dengan trias klasik yakni proptosis berpulsasi, kemosis konjungtiva dan suara bruit yang terdengar oleh pasien. Tanda yang muncul biasanya ipsilateral dari fistula, namun dapat terjadi secara bilateral dan kontralateral akibat terdapat hubungan silang antar kedua sisi sinus kavernosus (8).

Proptosis

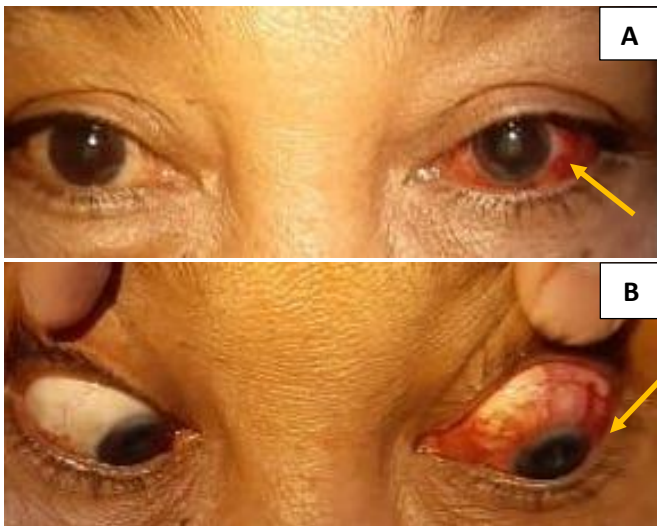Proptosis merupakan salah satu gejala yang paling sering ditemukan pada pasien dengan fistula karotis-kavernosa terutama tipe direk. Adanya peningkatan tekanan vena intraorbital akan menyebabkan prolaps jaringan lunak orbita. Proptosis yang timbul biasanya berdenyut dan disertai dengan bruit. Sebagian besar kasus akan mengakibatkan proptosis pada sisi ipsilateral yang terjadi beberapa bulan atau bahkan beberapa tahun setelah mengalami trauma kepala. Meski lebih jarang didapatkan namun proptosis juga dapat terjadi pada sisi kontralateral dari sisi fistula karotis-kavernosa atau terjadi secara bilateral (8,10).

Oftalmoplegia dan Nyeri Orbita

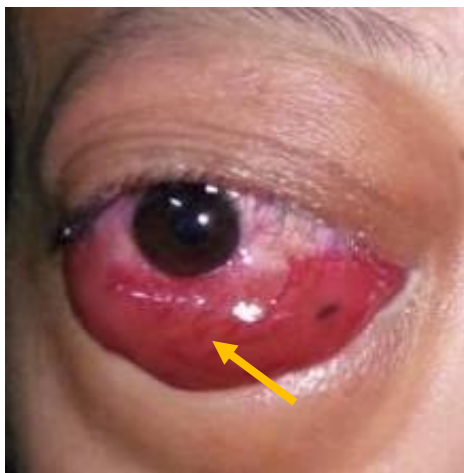Oftalmoplegia terjadi pada sekitar 60-70% pasien dengan fistula karotis-kavernosa tipe direk. Kondisi ini disebabkan oleh disfungsi dari satu atau lebih dari saraf motorik ekstraokular. Saraf motorik ekstraokular dapat mengalami kerusakan akibat terkena trauma langsung terutama apabila mekanisme trauma cukup parah sehingga menyebabkan fraktur basal tulang tengkorak. Selain itu kerusakan juga dapat terjadi pada kondisi didapatkannya aneurisma



Gambar 1. Proptosis bilateral yang disertai dengan gambaran dilatasi pembuluh darah konjungtiva kedua mata (panah kuning) dan esotropia mata kanan (panah biru) akibat parese saraf abduksen pada pasien dengan fistula karotis-kavernosa. (Sumber : koleksi pribadi).



Gambar 2. (A) Dilatasi pembuluh darah konjungtiva dan episklera pada mata kiri (panah kuning) (B) Adanya hambatan pergerakan bola mata kiri ke arah inferolateral (panah kuning). (Sumber : koleksi pribadi).



Gambar 3. Kemosis konjungtiva dan gambaran *corkscrew* akibat dilatasi pembuluh darah (panah kuning). (Sumber : koleksi pribadi).

intrakavernosa, atau akibat fistula. Dari ketiga saraf yang menginervasi otot – otot ekstraokular, saraf abduksen, merupakan saraf yang paling sering terkena dampak dari fistula karotis-kavernosa karena letaknya yang berada di medial sinus kavernosus dan dekat dengan arteri karotis interna, sedangkan saraf okulomotor dan troklear yang berada di dinding lateral sinus relatif lebih aman dan jarang terkena dampak langsung. Adanya pembesaran dan pembengkakan otot – otot ekstraokular juga berperan terhadap timbulnya oftalmoplegia. Derajat oftalmoplegia pada kasus fistula

karotis-kavernosa bervariasi tergantung dari keparahan kondisi yang mendasari (8).

Nyeri daerah periorbita dan frontalis dapat terjadi dengan derajat yang bervariasi namun biasanya timbul secara akut pada kasus fistula karotis-kavernosa. Trombosis lokal pada sinus kavernosus dan vena oftalmika superior dapat menjadi penyebab nyeri pada pasien. Selain itu adanya turbulensi hemodinamik akibat fistula akan menyebabkan iritasi nyeri pada meningen yang dapat meningkatkan intensitasnya pada saat aktifitas fisik dan peningkatan tekanan darah. Adanya fistula pada sinus kavernosus dapat menyebabkan kompresi secara mekanik pada ganglion Gasserian yang akan berdampak langsung pada saraf trigeminal cabang oftalmika dan maksilaris sehingga mencetuskan nyeri (10).

Dilatasi pembuluh darah dan kemosis konjungtiva

Dilatasi pembuluh darah konjungtiva dan episklera dapat dijumpai pada sekitar 82% pasien fistula karotis-kavernosa yang disertai proptosis dan gejala intraorbital lain. Gambaran dilatasi pembuluh darah konjungtiva pada kasus ini perlu dibedakan dengan penyebab inflamasi intraokular yang lain. Tanda khas pada fistula karotis-kavernosa adalah gambaran dilatasi pembuluh darah yang berkelok-kelok dan sering disebut dengan istilah *corkscrew*. Kondisi ini biasanya tidak disertai dengan keluarnya sekret mata seperti yang didapatkan pada kasus infeksi (10).

Kemosis konjungtiva terjadi pada sebagian besar pasien dengan fistula karotis-kavernosa tipe direk. Kondisi ini diakibatkan oleh edema sklera dan dapat terjadi sebelum proptosis muncul serta seringkali didapatkan pada daerah konjungtiva palpebra inferior. Pada kondisi yang berat dan tidak tertangani dengan baik maka konjungtiva yang mengalami prolaps dapat menjadi nekrosis dan terinfeksi (10).

Bruit pada Orbita

Bruit dapat menjadi salah satu gejala yang dirasakan oleh pasien dan dapat diperiksa dengan cara melakukan pemeriksaan auskultasi pada daerah tulang temporal atau periorbita sisi ipsilateral. Bruit dapat terdengar seperti suara bergemuruh atau seirama dengan denyut jantung. Tanda ini merupakan temuan yang khas pada fistula karotis-kavernosa tipe direk dengan aliran cepat dan hanya dijumpai pada sekitar 25% tipe indirek. Bruit muncul sebagai akibat turbulensi arteriovena pada sinus kavernosus yang mencapai telinga bagian dalam melalui transmisi suara di dalam tulang tengkorak. Derajat bruit dapat bertambah saat aktifitas fisik atau peningkatan tekanan darah dan dapat berkurang atau bahkan menghilang apabila terjadi trombosis, oklusi spontan atau saat dilakukan manual kompresi pada arteri karotis di leher (10).

Kelainan retina dan saraf optik

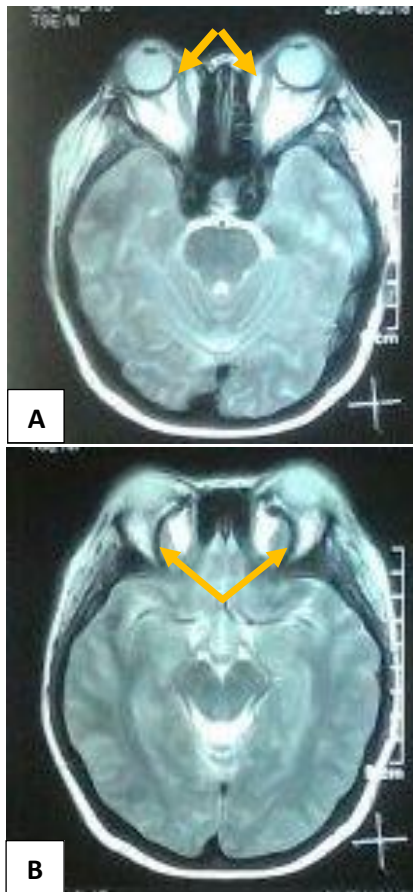
Pada kondisi didatakannya penurunan tajam penglihatan yang signifikan maka perlu dicurigai terjadi gangguan pada saraf optikus dan retina. Pemeriksaan funduskopi dapat memberikan gambaran edema saraf optikus, dilatasi vena retina dan perdarahan intraretinal akibat stasis vena dan terganggunya aliran darah retina yang menyebabkan iskemia (8).

Glaukoma

Glaukoma dapat terjadi pada sekitar 30-50% kasus dengan fistula karotis-kavernosa tipe direk dan dapat disebabkan oleh beberapa mekanisme yang berbeda. Tekanan intraokular dapat mengalami peningkatan hingga sebesar 50-60 mmHg. Mekanisme paling umum adalah melalui peningkatan tekanan vena episkleral. Tekanan intraokular yang terlalu tinggi dapat dikaitkan dengan terjadinya oklusi arteri retina sentralis. Mekanisme yang lain adalah melalui peningkatan tekanan orbital yang terjadi akibat stasis vena dan edema. Glaukoma neovaskular juga dapat terjadi pada beberapa kasus fistula karotis-kavernosa tipe direk yang dihubungkan dengan kondisi hipoksia retina kronis dan neovaskularisasi retina. Dapat pula ditemukan glaukoma sudut tertutup secara sekunder akibat kongesti koroid dan perpindahan diafragma iris lensa ke arah anterior (11).

DIAGNOSIS

Kemosis Penegakan diagnosis dilakukan berdasarkan riwayat keluhan, gejala dan tanda serta pemeriksaan penunjang yakni neuroimaging dan angiografi. Pemeriksaan neuroimaging seperti CT scan dan MRI dapat membantu menegakkan diagnosis fistula karotis-kavernosa dimana pada umumnya akan didapatkan gambaran proptosis, penebalan otot-otot ekstraokular, pelebaran vena oftalmika superior, dan adanya pelebaran sinus kavernosus dengan gambaran konveks pada dinding lateral.



Gambar 4. (A) Pembesaran muskulus rektus medial bilateral (panah kuning), (B) Dilatasi vena oftalmika superior bilateral (panah kuning) (Sumber : koleksi pribadi).

CT scan memiliki keterbatasan sensitivitas untuk menunjukkan letak anatomi dibandingkan dengan MRI dalam mengevaluasi kasus fistula karotis-kavernosa. Pada hasil MRI juga dapat memberikan gambaran adanya flow voids multipel di sekitar sinus kavernosus (4).

Pemeriksaan angiografi baik MR Angiography dan Carotid Angiography menggunakan teknik Digital Substraction Angiography (DSA) merupakan pemeriksaan gold standard dari fistula karotis-kavernosa. Pemeriksaan angiografi dapat mendeteksi lokasi pembuluh darah yang menjadi sumber kelainan (4).

TATA LAKSANA

Penatalaksanaan fistula karotis-kavernosa tergantung dari klasifikasi penyakit, derajat keparahan, onset dan durasi manifestasi klinis serta komplikasi yang telah ditimbulkan. Sekitar 20-60% kasus fistula karotis-kavernosa tipe indirek akan mengalami penutupan spontan sedangkan pada sebagian besar kasus tipe direk membutuhkan terapi untuk dilakukan penutupan fistula terutama pada kondisi yang sudah mengalami komplikasi (3).

Secara garis besar maka tata laksana dapat dibagi menjadi:

Farmakologis

Tujuan tata laksana farmakologis adalah untuk mengurangi angka morbiditas dan mencegah terjadinya komplikasi. Pada kondisi telah didapatkan adanya glaukoma maka perlu dilakukan pemberian obat-obatan untuk menurunkan tekanan intraokular baik secara topikal maupun sistemik. Apabila sudah didapatkan adanya iskemia retina maka dapat dipertimbangkan untuk melakukan laser fotokoagulasi panretinal (5).

Non Farmakologis

Tatalaksana konservatif dapat dilakukan dengan cara kompresi manual pada arteri karotis. Prosedur ini dilakukan dengan cara meminta pasien melakukan penekanan dengan menggunakan tangan kontralateral pada arteri karotis dan vena jugularis ipsilateral fistula selama 10 detik yang dapat diulang setiap beberapa jam setiap harinya selama 4-6 minggu. Tatalaksana ini cukup efektif pada penanganan kasus fistula karotis-kavernosa tipe indirek dengan aliran lambat namun tidak efektif pada tipe direk dengan aliran cepat (5).

Terapi Radiologi Intervensi

Tujuan dari terapi ini adalah selain untuk menutup fistula juga untuk mempertahankan aliran darah tetap lancar pada sistem vaskular karotis. Terdapat beberapa prosedur yang dapat digunakan seperti embolisasi endovaskular dengan kombinasi detachable air balloons, kateter, dan cairan embolik. Prosedur dapat dilakukan baik melalui pendekatan arteri maupun vena. Tindakan ini memiliki keberhasilan hampir pada sekitar 90% pasien dengan fistula karotis-kavernosa (5).

Terapi pembedahan

Terapi optimal dari fistula karotis-kavernosa adalah melalui penutupan hubungan abnormal dari arteri dan sinus kavernosus dengan tetap menjaga keutuhan arteri karotis. Terapi pembedahan dapat dipertimbangkan apabila pasien tidak dapat menjalani prosedur embolisasi atau prosedur

embolisasi mengalami kegagalan. Adapun prosedur yang dilakukan adalah dengan pendekatan transarterial melalui ligasi arteri karotis interna (5).

PROGNOSIS

Kongesti akut pada orbita yang menyebabkan proptosis, nyeri dan kemosis biasanya akan mengalami perbaikan dalam hitungan jam hingga hari dan pada beberapa kasus dapat hilang sempurna dalam beberapa minggu sampai dengan 6 bulan, dimana pada kebanyakan pasien akan berangsur normal setelah dilakukan embolisasi endovaskular. Namun kondisi oftalmoplegi yang timbul akan membutuhkan waktu lebih lama untuk mengalami perbaikan yakni sekitar 1-2 bulan setelah terapi. Perbaikan fungsi penglihatan sangat tergantung dari etiologi, derajat keparahan, dan durasi gangguan penglihatan yang terjadi. Sebanyak 90% pasien dengan fistula karotis-kavernosa baik tipe direk ataupun indirek jika tidak mendapatkan penanganan akan mengalami hilangnya penglihatan secara permanen (4).

KESIMPULAN

Oftalmoplegia dengan nyeri yang ditimbulkan oleh fistula karotis-kavernosus adalah akibat disfungsi hemodinamik pada area sinus kavernosus sehingga menyebabkan gangguan pada saraf kranialis multipel yakni saraf okulomotor, troklear, abduksen, dan trigeminal cabang oftalmika dan maksilaris. Pengenalan gejala dan tanda secara dini serta penegakan diagnosis menggunakan neuroimaging dan angiografi perlu diikuti dengan pemberian tata laksana yang tepat dan segera untuk mencegah morbiditas akibat kelainan okular yang dapat mengakibatkan hilangnya penglihatan serta komplikasi intrakranial yang dapat terjadi.

DAFTAR PUSTAKA

- Guleria V, Jha D, Gupta S, Nair V. Painful ophthalmoplegia. *Indian Journal of Pain*; 2014. Vol 28. Issue 1. Page 47-50. DOI: 10.4103/0970-5333.128899
- Uslu FI, Ozkan M. Painful ophthalmoplegia : A case report and literature review. *Agri pain*; 2015. 27;4. p. 219-223. DOI: 10.5505/agri.2015.67699
- Henderson AD, Miller NR. Carotid-Cavernous Fistula : Current concepts in etiology, investigation, and management. *Eye*; 2018. 32:164-172. DOI: 10.1038/eye.2017.240
- Wang AG. *Emergency neuro-ophthalmology. Rapid case demonstration*. Springer Nature Singapore; 2018. p.146-149.
- Cmelo J. Carotid-cavernous fistula from the perspective of an ophthalmologist - A review. *Česká A Slovenská Oftalmologie*; 2020.1-8. DOI: 10.31348/2020/8
- Li S, Feng B, Feng Y, et al. Carotid-Cavernous Fistula (CCF) presenting as paroxysmal painful ophthalmoplegia. *BMC Ophthalmology*; 2019. 19;48. Available from: <https://bmcophthalmol.biomedcentral.com/articles/10.1186/s12886-019-1039-8>
- Moraes SL, Afonso AM, Santos RG. Carotid-Cavernous Fistula as a complication of panfacial fracture : Case report 11 years after the surgery. *Cranio-maxillofac Trauma Reconstr*; 2017. 10(1):66-72. DOI: 10.1055/s-0036-1582458
- Salmon JF. *Kanski's clinical ophthalmology - A systematic approach*. 9th Ed.China : Elsevier Limited ; 2020. p.130-131.
- Kohli GS, Patel BC. *Carotid Cavernous Fistula*. StatPearls Publishing LLC; 2022. Available from: <https://www.ncbi.nlm.nih.gov/books/NBK535409/>
- Benndorf G. *Dural Cavernous Sinus Fistulas*. Springer-Verlag Berlin Heidelberg; 2010. p.86-91.
- Agarwal A. *Manual of neuro-ophthalmology*. 2nd Edition. The Health Sciences Publisher; 2015. p.212-214.