

PERBANDINGAN EFEK PERASAN DAGING DAUN LIDAH BUAYA (*Aloe vera L.*) DAN POVIDONE IODINE TERHADAP EKSPRESI VEGF DAN JUMLAH LUMEN PEMBULUH DARAH TIKUS WISTAR DENGAN LUKA SAYAT

Moch.Saifudin*, Merlita Herbani*, Diah Andriana*
 Fakultas Kedokteran Universitas Islam Malang*
 Email: andriana2209@yahoo.com

ABSTRAK

Pendahuluan: Luka sayat merupakan kerusakan struktur kulit yang mengganggu fungsi sensorik dan penundaan dari proses penyembuhannya meningkatkan morbiditas pasien. Salah satu terapi alternatif yang dapat mempercepat penyembuhan luka adalah menggunakan herbal seperti *Aloe vera*. Oleh sebab itu, diperlukan penelitian lanjutan untuk mengetahui efek perasan daging *Aloe vera* terhadap penyembuhan luka melalui pengukuran *vascular endothelial growth factor* (VEGF) dan jumlah lumen pembuluh darah.

Metode: Hewan coba 24 tikus wistar jantan usia 2-3 bulan dibagi menjadi 4 kelompok, (1). kelompok positif / povidone iodine (K+), (2). kelompok perlakuan yang diberi perasan lidah buaya dengan konsentrasi 20% (KP1), (3) 40% (KP2) dan (4) 80% (KP3). Ekspresi VEGF diukur menggunakan pewarnaan imunohistokimia (IHK) dan pembuluh darah dengan menggunakan *Hematoxylin Eosin* (HE). Data yang diperoleh dianalisa statistik menggunakan SPSS versi 17 dengan taraf signifikansi $p < 0,05$

Hasil: Efek pemberian perasan daging daun lidah buaya terhadap ekspresi VEGF kelompok KP+, KP1, KP2, KP3 berturut-turut adalah (1,41±1,79), (1,40±2,09), (1,42±1,24), dan (1,44±1,52) nilai signifikansi ($p > 0,05$). Efek pemberian perasan daging daun lidah buaya terhadap jumlah pembuluh darah KP+, KP1, KP2, KP3 berturut-turut adalah (14,7±4,94), (17,16±4,67), (25,53±5,54), dan (33,9±11,82) nilai signifikansi ($p < 0,05$).

Kesimpulan: Perasan daging daun lidah buaya berpengaruh terhadap jumlah lumen pembuluh darah. Perlu dilakukan penelitian lebih lanjut untuk mengetahui senyawa aktif dalam lidah buaya yang berperan dalam proses penyembuhan luka.

Kata Kunci: Luka Sayat, *Aloe vera*, *vascular endothelial growth factor* (VEGF), pembuluh darah.

COMPARISON STUDY OF ALOE VERA JUICE AND POVIDONE IODINE ON VEGF EXPRESSION AND THE NUMBER OF BLOOD VESSEL'S LUMEN IN WISTAR RATS WITH INCISION WOUND

Moch.Saifudin*, Merlita Herbani*, Diah Andriana*
 Faculty of Medicine University Islam Malang*
 Email: andriana2209@yahoo.com

ABSTRACT

Introduction: Incision wound is disorders of skin structure that causes sensory dysfunction and the delay in this process may cause increasing the patient's morbidity. Some alternative treatment to increase wound healing is by using herb such as *Aloe vera*. Therefore, the study to know the effect of *Aloe vera* on wound healing process by measuring the VEGF expression and number of blood vessels is needed.

Method: 24 male Wistar rats aged 2-3 months divided into 4 groups, (1). K + (povidone iodine) group, (2). The treatment group given the taste of aloe with 20% concentration (KP1), (3). 40% concentration (KP2) and (3). 80% concentration (KP3) at a dose of 0.5 gr/rat/day topically for 6 days. VEGF expressions are measured using immunohistochemistry (IHK) staining and blood vessels using Hematoxylin Eosin (HE). Data obtained by statistical analysis using SPSS version 17 with a signification level $p < 0.05$

Result: Effect of *Aloe vera* juice on VEGF expression in KP+, KP1, KP2, KP3 group were (1.41±1.79), (1.40±2.09), (1.42±1.24), and (1.44±1.52) with signification value ($p > 0,05$). Effect of *Aloe vera* juice on the number of blood vessel lumen in KP+, KP1, KP2, KP3 group were (14.7±4,94), (17.16±4,67), (25.53±5.54), dan (33.9±11.82) with signification value ($p < 0,05$).

Conclusion: *Aloe vera* juice affect on the number of blood vessel lumen. Further research in need to know the active compound in *Aloe vera* that has wound healing effect

Keywords: Incision Wound, *Aloe vera L.*, *vascular endothelial growth factor* (VEGF), Blood vessels.

PENDAHULUAN

Luka merupakan kerusakan struktur kulit yang dapat mengakibatkan gangguan sensorik, homeostasis suhu, dan sintesis nutrisi.¹ Angka kejadian luka setiap tahun semakin meningkat. Pada tahun 2013 persentase terjadinya luka akibat benda tajam dan benda tumpul tercatat 12,6%.²

Penyembuhan luka dimulai setelah terjadinya luka sayat. Platelet akan melakukan agregasi dan mengeluarkan mediator inflamasi. Ketika luka sudah lebih dari 24 jam monosit akan berdiferensiasi menjadi makrofag dan menyintesis berbagai macam *growth factor* untuk proses angiogenesis.⁷ Salah satu *growth factor* yang berperan dalam angiogenesis adalah *Vascular Endothelial Growth Factor* (VEGF). VEGF yang disekresikan oleh makrofag akan menginduksi jalur tyrosin kinase dan memicu stimulasi berbagai protein, yaitu *endothelial nitric oxide synthase* (eNOS), *basic fibroblast growth factor* (bFGF), dan *matrix metalloproteinases* (MMPs). Hal ini menyebabkan adanya pembentukan pembuluh darah baru sehingga terjadi peningkatan jumlah pembuluh darah baru. Peningkatan jumlah pembuluh darah baru ini yang akan berfungsi untuk memberikan nutrisi selama proses *wound healing*.⁶

Perawatan dan penanganan luka sayat yang saat ini telah dilakukan oleh petugas kesehatan dan orang awam adalah menggunakan povidone iodine dikarenakan senyawa tersebut bersifat antiseptik yang bisa membunuh mikroba dan mencegah terjadinya infeksi pada luka yang diakibatkan oleh bakteri.³ Namun povidone iodine 10% memiliki sifat iritatif pada kulit dan bisa menimbulkan efek *toxic* jika masuk kedalam pembuluh darah.^{3,4} Selain efek iritatif, povidone iodine juga menghambat pertumbuhan fibroblast pada jaringan luka.⁵ Penggunaan dosis povidone iodine diatas dari 10% bisa menghambat granulasi luka.⁴ hal ini menyebabkan banyak orang beralih ke obat herbal.

Lidah buaya (*Aloe vera L.*) merupakan tumbuhan herbal yang tidak asing bagi masyarakat Indonesia. Lidah buaya sering digunakan untuk mengobati luka, kandungan accemaman, glukomanan, lignin, vitamin A, vitamin C, enzim-enzim, serta asam amino. Senyawa yang terkandung didalam lidah buaya dapat digunakan untuk meningkatkan regenerasi sel-sel epidermis, dan pembentukan pembuluh darah baru sehingga

dapat mempercepat penyembuhan dan penutupan luka.^{5,6} Penelitian yang dilakukan oleh Sargowo *et al.*, tahun 2015 menunjukkan efek dari pemberian topikal lidah buaya pada luka gangren pada pasien diabetes militus dapat mempercepat proses penyembuhan luka dan kondisi luka.⁶

Penelitian mengenai perbandingan pemberian perasan daging daun lidah buaya dan povidine iodine belum pernah dilakukan. Oleh sebab itu penelitian lanjutan tentang perbandingan perbandingan pemberian perasan daging daun lidah buaya dan povidine iodine terhadap ekspresi VEGF dan pembuluh darah perlu dilakukan.

METODE PENELITIAN

Desain Penelitian

Penelitian ini menggunakan metode eksperimental laboratorium secara *in vivo* dengan desain *control group post test only design*. Penelitian ini telah disetujui secara etik oleh Komisi Etik Penelitian Universitas Brawijaya dengan nomor 1084-KEP-UB pada tanggal 17 Februari 2019.

Waktu dan Tempat Penelitian

Penelitian ini dilakukan pada tanggal 10 november. Penelitian ini dilakukan di *animal house* dan laboratorium terpadu Fakultas Kedokteran Universitas Islam Malang (FK UNISMA). Pembuatan preparat jaringan kulit dilakukan di Laboratorium Patologi Anatomi Fakultas Kedokteran Universitas Brawijaya (FKUB).

Hewan Coba

Hewan coba pada penelitian ini menggunakan tikus wistar jantan jenis *Rattus norvegicus* dengan usia 2-3 bulan dengan berat badan sekitar 250-300 gram. Total hewan coba yaitu 24 tikus yang dibagi dalam 4 kelompok yaitu kelompok Kontrol positif (K+), kelompok perlakuan 1 (KP1), kelompok perlakuan 2 (KP2), kelompok perlakuan 3 (KP3).

Perawatan dan Perlakuan Hewan Coba

Hewan coba menggunakan tikus wistar jantan dengan usia 2-3 bulan dengan berat badan 250-300 gr. Sebanyak 24 ekor dilakukan aklimatisasi di laboratorium *animal house* Fakultas Kedokteran Universitas Islam Malang (FK UNISMA) selama 1 minggu.

Pada hari ke-8 dilakukan teknik randomisasi. Tikus kemudian dibagi menjadi 4 kelompok perlakuan yaitu K+ (luka sayat + povidone iodine 10%), KP1 (luka sayat + konsentrasi 20%), KP2 (luka sayat + konsentrasi 40%), KP3 (luka sayat + konsentrasi 80%). Pemberian perasan lidah buaya dan povidone iodine dilakukan selama 7 hari. Setiap tikus ditempatkan pada 1 kandang yang berbeda.

Pembuatan Model Luka Sayat dan Bebat Luka pada Tikus

Tikus dicukur bulunya pada bagian punggung dengan luas 3x3cm menggunakan pisau pencukur. Setelah itu kulit tikus dibersihkan dengan *alcohol swab* kemudian di anastesi dengan lidocain 2% dengan dosis 4-5ml/KgBB dengan spuit 1cc *intramuscular* lalu tunggu beberapa menit. Luka sayat pada punggung tikus dibuat menggunakan scalpel dengan panjang 2cm dan kedalaman 2mm, perdarahan dihentikan dengan kasa steril lalu dibersihkan dengan NaCl.

Pembedahan Hewan Coba dan Pengambilan Sampel Kulit Tikus

Tikus difiksasi dalam posisi supinasi, kemudian dilakukan anastesi menggunakan ketamin *intramuscular* (IM) dengan dosis 40 mg/kgBB hingga terbius. Selanjutnya jaringan kulit luka diambil 0,3gram pada daerah luka.⁸

Pembuatan Perasan Lidah Buaya

Daun lidah buaya (*Aloe vera*) seberat 500 gram dibersihkan lalu dibuang kulitnya dan dihaluskan menggunakan blender yang telah dibersihkan terlebih dahulu dan disterilisasi dengan alkohol 70%. Setelah diblender kemudian di saring menggunakan kasa steril berlapis sebanyak 2 sampai 3 kali. Berdasarkan penelitian sebelumnya perasan lidah buaya (*Aloe vera*) nantinya akan dicampur dengan adeps lanae dengan perbandingan 2:8 untuk konsentrasi 20%, 4:6 untuk konsentrasi 40% dan 8:2 untuk konsentrasi 80%. Adeps lanae dipanaskan di oven pada suhu 55 °C lalu campur dengan perasan lidah buaya kemudian diaduk sampai tercampur sesuai konsentrasi, selanjutnya oleskan pada luka tikus dengan dosis 0,5 gram tiap perlakuan P1 (20%), P2 (40%) dan P3 (80%).¹⁵

Pembuatan dan Pengamatan Preparat jaringan kulit dengan Pewarnaan Imunohistokimia

Prosedur pewarnaan dengan memakai antibodi monoklonal *anti vascular endothelial growth factor* (*Bioscience*, Singapura:P15692) dilakukan pada preparat dengan terlebih dahulu dilakukan deparafinisasi pada larutan *xylol* kemudian *etanol* dengan konsentrasi menurun. Selanjutnya pemberian *peroksida* 3% digunakan untuk menghilangkan *peroksidase endogeneous* kemudian dicuci dengan PBS. Pemberian *trypsin* 0,025% dalam larutan PBS dilakukan selama 6 menit pada suhu 37°C yang dilanjutkan dengan pemberian primer antibodi monoklonal VEGF selama 30 menit, dicuci dengan PBS. Selanjutnya pemberian antibodi sekunder selama 30 menit, dicuci dengan PBS kemudian preparat dimasukkan dalam *streptavidin* HRP selama 30 menit, cuci kembali dengan PBS, dimasukkan kembali ke dalam substrat kromogen selama 5 menit, cuci dengan PBS kemudian aquadestilata, pemberian *Mayer Hematoksilin* selama 6 menit dan terakhir kembali dibilas dengan air mengalir. Amati hasil pewarnaan dan dilakukan dengan identifikasi VEGF dengan perbesaran 400x dalam 5 lapang pandang. Setiap lapang pandang akan di analisis ekspresi VEGF dengan menggunakan *software ImageJ*.

Pembuatan dan Pengamatan Preparat jaringan kulit dengan Pewarnaan Hematoksilin Eosin

Jaringan kulit yang akan dijadikan preparat *biopsy* dibersihkan terlebih dahulu dengan *alcohol swab*. Pengambilan eksisi-*biopsy* jaringan kulit luka sekitar 3x3 cm². Kemudian jaringan kulit difiksasi dengan *formalin* 10% selama 18-24 jam. Tahap selanjutnya adalah dehidrasi dengan alkohol 50%, 70%, 80%, 96% dan *absolut* masing-masing selama 2 jam kemudian dengan *alcohol xylol* dan *xylol* murni. Kemudian dilanjut dengan tahap *embedding* menggunakan *paraffin* cair. Masuk ke tahap pembedahan jaringan dengan menggunakan mikrotom. Tahap terakhir yaitu pewarnaan dengan HE. Preparat diredam dalam *xylol* I dan II masing-masing selama 5 menit, kemudian dehidrasi ethanol selama 5 menit dan aquades selama 1 menit. Rendam dalam larutan *hematoksilin eosin* (HE) selama 15 menit kemudian dibilas dengan air mengalir, dicuci dengan *lithium carbonat* 15-30 detik

dan terakhir aquades. Jaringan diberikan pewarnaan dengan eosin selama 4 menit dan dilanjutkan dengan *ethanol* III dan IV serta *xylol* IV dan V masing-masing selama 3 menit. pembuluh darah pada kulit yang terluka dihitung dengan pembesaran 400x dalam 5 Lapang pandang dengan pewarnaan HE.

Teknik Analisa Data

Data hasil penelitian dianalisa dengan sistem *Statistical Package Social Science* (SPSS) versi 17 untuk dilakukan uji normalitas dan uji homogenitas. Kemudian dilanjutkan uji parametrik menggunakan *One Way Anova* dan LSD dengan taraf

signifikasi $p < 0,05$ dan uji non-parametrik menggunakan *Kruskal Wallis* dengan taraf signifikasi $p < 0,05$.

HASIL DAN ANALISA DATA

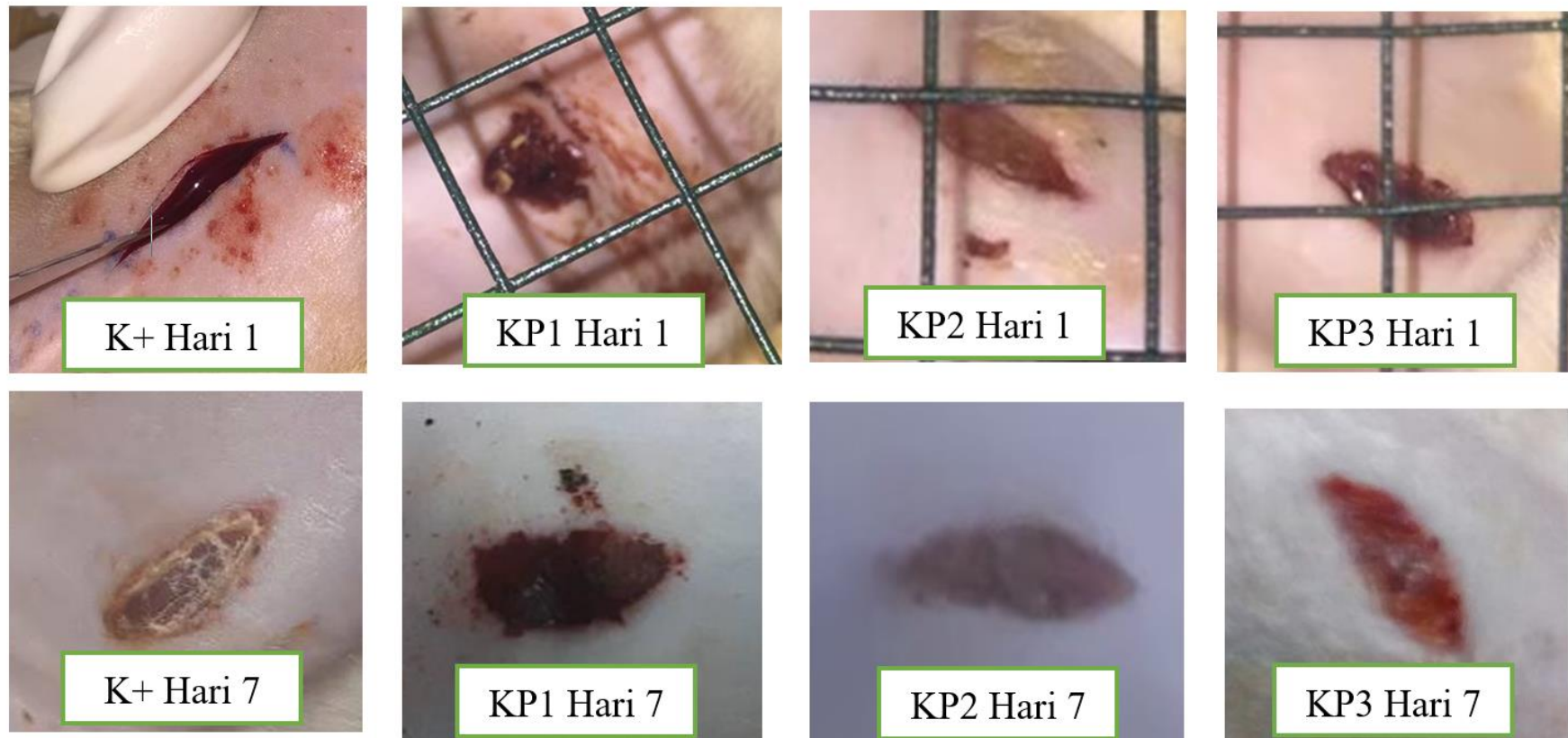
Karakteristik Sampel

Penelitian ini menggunakan tikus Wistar Jantan (*Rattus norvegicus*) sebagai sampel penelitian dengan usia 2-3 bulan dengan berat badan 250-300 gram. Aklimatisasi hewan coba dilakukan selama 7 hari pada semua kelompok perlakuan dengan jumlah 6 sampel pada masing-masing kelompok. Karakteristik sampel yang digunakan dapat dilihat pada **Tabel 1** dan Kondisi luka kulit tikus tergambar pada **Gambar 1** berikut ini.

Tabel 1. Karakteristik sampel

Komponen	Kelompok			
	K+	KP1	KP2	KP3
Jenis kelamin	Jantan	Jantan	Jantan	Jantan
Usia awal (bulan)	2-3	2-3	2-3	2-3
Lama adaptasi (hari)	7	7	7	7
Jumlah tikus perkelompok	6	6	6	6
Panjang luka	2cm	2cm	2cm	2cm
Kedalaman luka	2mm	2mm	2mm	2mm
Berat badan tikus	250-300gr	250-300gr	250-300gr	250-300gr
Dosis pemberian perasan lidah buaya	-	20%	40%	80%
Pemberian povidone iodine	10%	-	-	-

Keterangan: K+; kelompok pembanding dengan luka dan pemberian povidone iodine 10%; KP1: kelompok dengan luka dan pemberian perasan lidah buaya (*Aloe vera*) 20%; KP2: kelompok dengan luka dan pemberian perasan lidah buaya (*Aloe vera*) 40%; KP3: kelompok dengan luka dan pemberian perasan lidah buaya (*Aloe vera*) 80%.

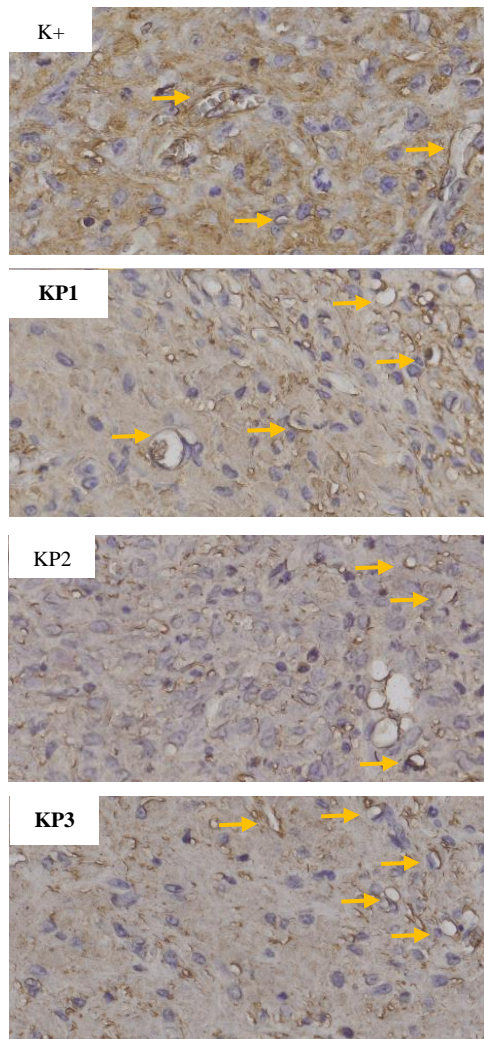


Gambar 1. Kondisi Luka Tikus

Keterangan: Gambar 1 menunjukkan kondisi luka pada hari pertama dan hari ketujuh pada semua kelompok perlakuan. K+; kelompok pembanding dengan luka dan pemberian povidone iodine 10%; KP1; kelompok dengan luka dan pemberian perasan lidah buaya (*Aloe vera*) 20%; KP2; kelompok dengan luka dan pemberian perasan lidah buaya (*Aloe vera*) 40%; KP3; kelompok dengan luka dan pemberian perasan lidah buaya (*Aloe vera*) 80%.

Hasil Perhitungan Ekspresi VEGF

Distribusi VEGF pada jaringan kulit tikus wistar terlihat pada gambar 2 dan rerata hasil ekspresinya terdapat pada tabel 2.



Gambar 2. Gambaran Histologi Distribusi VEGF pada Jaringan Kulit Tikus dengan Luka Sayat

Keterangan: Ekspresi VEGF (imunohistokimia, 400x) pada jaringan kulit tikus dengan luka sayat pada hari ke-7, anak panah kuning menunjukkan ekspresi dari VEGF, terlihat berwarna coklat pada dinding pembuluh darah pada kelompok K+, KP1, KP2, KP3.

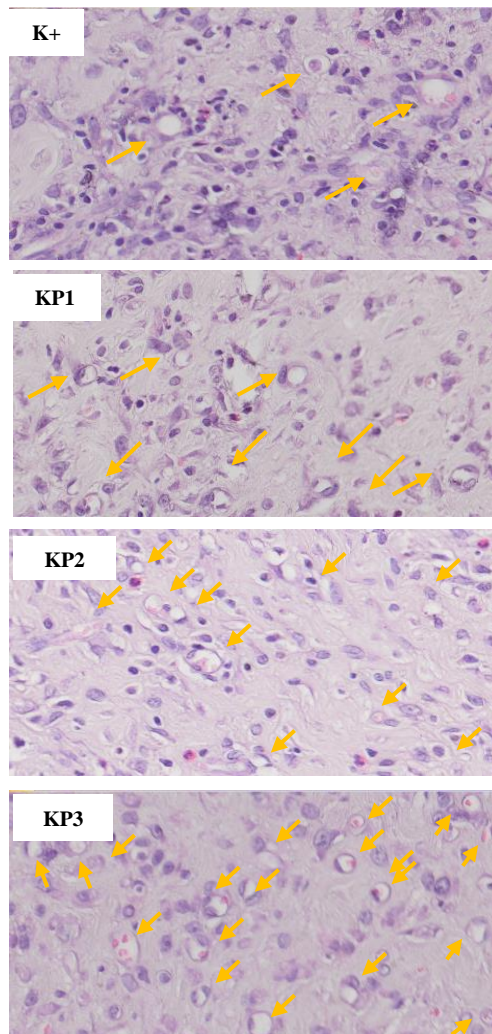
Tabel 2. Rerata Hasil Ekspresi VEGF Kulit Tikus Model Luka Sayat

Kelompok	Mean \pm SD
K+	1,41 \pm 1,79
P1	1,40 \pm 2,09
P2	1,42 \pm 1,24
P3	1,44 \pm 1,52

Keterangan: Tabel 2 menunjukkan hasil rata-rata jumlah VEGF kulit tikus model luka sayat pada semua kelompok. Data dalam *mean* \pm SD. Notasi yang sama menunjukkan tidak ada perbedaan yang signifikan antar kelompok K+ dan kelompok perlakuan (P1, P2 dan P3). K+: kelompok pembandingan dengan luka dan pemberian povidone iodine 10%; KP1: kelompok dengan luka dan pemberian perasan lidah buaya (*Aloe vera*) 20%; KP2: kelompok dengan luka dan pemberian perasan lidah buaya (*Aloe vera*) 40%; KP3: kelompok dengan luka dan pemberian perasan lidah buaya (*Aloe vera*) 80%.

Hasil rata-rata distribusi VEGF jaringan pada tikus dengan luka sayat yang diberikan perasan daging daun lidah buaya (*Aloe vera L.*) dengan konsentrasi 20%, 40% dan 80% pada kelompok perlakuan dan pemberian povidone iodine pada kelompok control positif tertera pada **tabel 2**. Data tersebut terdistribusi normal dan homogen ($p > 0,05$) sehingga data tersebut dapat dianalisis dengan *One Way ANOVA*. Analisa didapatkan ($p > 0,05$) yang menunjukkan perbedaan yang tidak signifikan terhadap ekspresi VEGF jaringan pada luka sayat punggung tikus wistar jantan. Sehingga dapat dikatakan perasan daging daun lidah buaya *Aloe vera L.* dengan konsentrasi 20%, 40% dan 80% tidak meningkatkan jumlah ekspresi dari VEGF secara signifikan.

Hasil Jumlah Pembuluh Darah Tikus Model Luka Sayat



Gambar 3. Gambaran Histologi Distribusi VEGF pada Jaringan Kulit Tikus dengan Luka Sayat

Keterangan: Gambaran histopatologi pembuluh darah pada jaringan kulit tikus dengan luka sayat pada hari ke-7 setelah dilakukan pewarnaan HE diamati dibawah mikroskop dengan perbesaran 400x. Tanda anak panah kuning menunjukan distribusi dari pembuluh darah pada kelompok K+: kelompok pembanding dengan luka dan pemberian povidone iodine 10%; KP1: kelompok dengan luka dan pemberian perasan lidah buaya (*Aloe vera*) 20%; KP2: kelompok dengan luka dan pemberian perasan lidah buaya (*Aloe vera*) 40%; KP3: kelompok dengan luka dan pemberian perasan lidah buaya (*Aloe vera*) 80%.

Tabel 3. Rerata hasil Jumlah Pembuluh Darah Kulit Tikus Model Luka Sayat

Kelompok	Mean \pm SD
K+	14,7 \pm 4,94
P1	17,16 \pm 4,67*
P2	25,53 \pm 5,54*
P3	33,9 \pm 11,82*

Keterangan: Tabel 3 menunjukkan hasil *mean* jumlah pembuluh darah kulit tikus model luka sayat pada semua kelompok. Data dalam *mean* \pm SD. *Mean* menunjukkan ada perbedaan yang signifikan antar kelompok K+ dan kelompok perlakuan (P1, P2 dan P3). kelompok pembanding dengan luka dan pemberian povidone iodine 10%; KP1: kelompok dengan luka dan pemberian perasan lidah buaya (*Aloe vera*) 20%; KP2: kelompok dengan luka dan pemberian perasan lidah buaya (*Aloe vera*) 40%; KP3: kelompok dengan luka dan pemberian perasan lidah buaya (*Aloe vera*) 80%; *, berbeda signifikan terhadap kelompok kontrol.

Hasil *mean* Pembuluh darah data tertera pada **tabel 3**. Hasil tersebut terdistribusi normal ($p > 0,05$) namun tidak homogen ($p < 0,05$). Analisa menggunakan *Kruskal Wallis*, didapatkan ($p < 0,05$) yang menunjukkan perbedaan yang signifikan terhadap jumlah pembuluh darah pada jaringan kulit tikus wistar jantan. Pada uji independen t-test antara kelompok perlakuan dan kelompok kontrol menunjukkan semua kelompok perlakuan berbeda signifikan ($p < 0,05$).

PEMBAHASAN

Karakteristik Sampel

Penelitian ini menggunakan tikus wistar jantan (*Rattus norvegicus*) berusia 2-3 bulan dengan berat badan 200-250 gram. Hewan ini sering digunakan sebagai hewan coba eksperimen.¹⁰ Penggunaan tikus wistar karena hewan ini mudah didapatkan, mudah dipelihara dan memiliki sistem metabolisme yang hampir sama dengan manusia.^{10,11} Jenis kelamin jantan dipilih karena tidak dipengaruhi oleh siklus menstruasi dan kehamilan yang dapat mempengaruhi hasil penelitian.^{12,14}

Usia 2-3 bulan pada tikus merupakan usia dewasa. Kurun waktu 10 tahun usia manusia sama dengan 1 bulan usia tikus. Sehingga usia 2-3 bulan tikus dapat di asumsikan sama dengan usia 20-30 tahun manusia. Penelitian ini menggunakan 6 ekor tikus untuk masing-masing kelompok. Satu ekor tikus ditempatkan dalam satu kandang agar tidak stress, infeksi maupun berkelahi. Aklimatisasi adalah pemeliharaan hewan coba agar dapat beradaptasi pada lingkungan

yang baru dan dilaksanakan selama 7 hari dengan pemberian pakan standar.¹⁸ Penggantian sekam dilakukan setiap hari untuk memperkecil terjadinya infeksi dari kotoran tikus pada penelitian^{10,15,16}

Pembuatan luka sayat pada hewan coba diawali dengan mencukur bulu tikus dibagian punggung dengan ukuran 3x3cm. Panjang luka yang diberikan adalah 2cm dengan kedalam 2mm menggunakan scalpel no.11.

Pengaruh Pemberian Perasan Lidah Buaya 20%, 40% dan 80% pada ekspresi VEGF Jaringan Tikus Wistar dengan Luka Sayat

Hasil dari statistic menunjukkan Pemberian perasan lidah buaya (*Aloe vera*) 20%, 40% dan 80% tidak menurun secara signifikan pada pemeriksaan preparat jaringan kulit yang dilakukan pada hari ke-7 setelah terjadi luka dikulit tikus.

Vaskular Endotelial Growth Factor (VEGF) merupakan homodimerik glikoprotein dimana sekitar 20% struktur asam aminonya homolog dengan *Platelet Derived Growth Factor* (PDGF). VEGF diproduksi oleh berbagai macam tipe sel dalam suatu proses penyembuhan luka, yaitu sel endotelial, sel fibroblas, sel otot polos, platelet, neutrofil, dan makrofag.¹⁷ menurut penelitian yang dilakukan Destri⁹ pada tikus dengan *aphthousa ulcer* ekspresi VEGF cenderung menurun signifikan dari hari ke-3 dan ke-5. Sedangkan pada penelitian yang dilakukan Hidayat *et al*⁷ ekspresi VEGF pada hari kesepuluh kembali ke kadar normal dikarenakan proses angiogenesis sudah selesai. Hal tersebut dibuktikan pada penelitian yang dilakukan Putra¹¹ pada tahun 2018 Pada saat luka telah membentuk granulasi jaringan, maka *angiogenesis* selesai dan VEGF mulai menurun.

Hasil pengamatan terhadap jumlah ekspresi VEGF menunjukkan jumlah rata-rata ekspresi VEGF tidak ada perbedaan yang signifikan pada kelompok lidah buaya dibandingkan dengan kelompok yang diberikan povidone iodine. Hal tersebut berbeda dengan penelitian Atik⁵ dimana kandungan β -sitosterol dan *acemannan* pada lidah buaya mampu meningkatkan ekspresi VEGF pada hari ke-5. Peningkatan ekspresi VEGF akan meningkatkan pembentukan pembuluh darah baru.^{5-11, 17, 18}

Kadar ekspresi VEGF yang tidak signifikan tersebut dikarenakan waktu

pengambilan sampel pada hari ke-7 . Hal tersebut sesuai dengan penelitian Destri⁹ dimana ekspresi dari VEGF mulai menurun pada hari ke-5 yang menandakan mulai selesainya proses *angiogenesis*.^{9,18,19}

Pengaruh Pemberian Perasan Lidah Buaya 20%, 40% dan 80% pada Jumlah Pembuluh Darah Tikus Wistar jantan dengan Luka Sayat

Penggunaan lidah buaya 20%, 40% dan 80% pada penelitian ini dapat meningkatkan pembuluh darah pada luka sayat punggung tikus wistar jantan. Jumlah rata-rata kelompok lidah buaya berangsur lebih tinggi dibandingkan kelompok kontrol povidone iodine. Hal ini dapat dipengaruhi oleh suasana daerah luka yang ditutup pada kelompok perlakuan dengan lidah buaya lebih cenderung lebih lembab karena kandungan air yang lebih tinggi, hal ini sesuai dengan penelitian yang dilakukan Sargowo *et al*⁶ yang menyebutkan bahwa suasana yang lembab lebih cepat untuk mempercepat proliferasi, migrasi sel epitel, re epitelisasi. Selain itu Kandungan aktif lidah buaya β -sitosterol dan *acemannan* yang mampu mengaktifasi makrofag untuk memproduksi *growth factors* secara massif. Menurut teori berbagai macam growth factor diproduksi oleh makrofag dan berfungsi untuk memicu proses angiogenesis dan pembentukan fibroblas.^{3,5}

Angiogenesis tampak pada hari ke-3 pasca cedera.^{3,5, 7-9} Proses angiogenesis itu sendiri juga sangat dipengaruhi dari pembentukan fibroblast yang diperantarai oleh factor angiogenetic *epidermal growth factor* (EGF). EGF merangsang proliferasi dari fibroblast yang akan memediasi angiogenesis didaerah luka. Menurut penelitian Sargowo⁶ kandungan *acemannan* mampu meningkatkan proliferasi dan diferensiasi fibroblast. Sedangkan menurut hidayat⁷ kandungan manosa-6-fosfat dari lidah buaya mampu meningkatkan ekspresi reseptor EGF. Hal itu juga didukung oleh penelitian Putu²¹ kandungan *acemannan* dari lidah buaya mampu untuk mangaktifasi makrofag untuk melepaskan growth factor untuk proliferasi fibroblast yang dan berdiferensiasi menjadi matriks

Penggunaan povidone iodine pada kelompok K+ menunjukkan hasil pembuluh darah yang terbentuk tidak signifikan dibandingkan dengan kelompok KP1, KP2, dan KP3. Hal tersebut dikarenakan povidone iodine menghambat proses proliferasi

fibroblast, yang seharusnya proliferasi fibroblast untuk memediasi pembuluh darah tetapi setelah pemberian pemberian povidone iodine proliferasi fibroblast tidak terjadi dan mediasi untuk angiogenesis juga tidak terjadi.^{5, 22}

Berdasarkan fakta diatas dapat disimpulkan bahwa pemberian perasan lidah buaya dengan dosis bertingkat (20%, 40% dan 80%) dapat berperan sebagai faktor *wound healing* dan dapat memicu percepatan pertumbuhan pembuluh darah dibandingkan dengan pemberian povidone iodine.

KESIMPULAN

1. Perasan daging daun lidah buaya tidak menurunkan terhadap ekspresi VEGF
2. Perasan daging daun lidah buaya meningkatkan terhadap jumlah lumen pembuluh darah.

SARAN

Perlu dilakukan penelitian lebih lanjut dengan metode dan bentuk sediaan yang lain agar kandungan kimia yang terdapat dalam lidah buaya (*Aloe vera L.*) dapat digunakan sebagai obat penyembuh luka sayat. dan waktu perlakuan pada tikus yang beragam untuk mengetahui waktu ekspresi dari VEGF.

UCAPAN TERIMA KASIH

Terima kasih disampaikan kepada IOM dan Fakultas Kedokteran Universitas Islam Malang yang telah mendanai penelitian ini.

DAFTAR PUSTAKA

1. Han S-K. Innovations and Advances in Wound Healing. 2nd ed. Seoul: Springer-Verlag Berlin Heidelberg; 2016.
2. Kemenkes. Riset Kesehatan Dasar (National Health Survey) Tahun 2013. 2013;(1):1-303.
3. Rahmawati R. Povidone Iodine 10% dan Daun Sirih dalam Mmepcepat Penyembuhan Luka Bersih Marmut. **Journals of Ners Community.** 2013;4(1).
4. Irma, N.,Prastiwi, S., Nurmaningsar, T. **Nurses News** (Meriden). 2017;2(2):118-23.
5. Atik N, Iwan A. R. J. Perbedaan Efek Pemberian Lidah Buaya (*Aloe vera L.*) dengan Solusio Povidone Iodine. **Majalah Kedokteran Bandung.** 2014;41(2):29-36.
6. Sargowo, D., Handaya, A.Y., Widodo, M.A., Lyrawati, D., Tjokroprawiro, A. Aloe Gel Enhances Angiogenesis in Healing of Diabetic Wound. **Indonesia Biomedical Journal.** 2015;3(3):204.
7. Hidayat T. Role of Topical Extract Aloe Vera gel in Deep Burn Wound Healing in Rat. **Media Jurnal Rekonstruksi & Estetik** 2013;2(2).
8. Rohmatin, A.R., Susetyarini, E., Hadi, S. Kerusakan Sel Hepar Tikus Putih Jantan (*Rattus norvegicus*) yang di Induksi Karbon Tetraklorida (CCl₄) setelah Diberi Ekstrak Etanol Bawang Dayak (*Eleutherine palmifolia Merr.*). 2012;942-7.
9. Destri C. Potensi Ekstrak *Jatropha multifida* Terhadap Ekspresi VEGF Aphthousa Ulcer *Rat norvegicus*. **Jurnal Sain Health.** 2017;1(2):5-12.
10. Tambunan S. Histopatologi Aorta Torasika Tikus Putih (*Rattus norvegicus strain wistar*) Jantan Setelah Pemberian Diet Aterogenik. **Jom FK.**2012;2(1):1-14.
11. Putra A. Peran Induksi TNF- α Serial Doses dalam Peningkatan VEGF dan PDGF Mesenchymal Stem Cells Effect of TNF- α Serial Doses Induction on Increasing VEGF dan PDGF in Mesenchymal Stem Cells. **Majalah Kedokteran Bandung** 2018;50(2):67-73.
12. Gonzalez, A., Andrade, Z., Costa T., Wound healing - A literature review. **Brasilia Dermatology.** 2016;91(5):614-20.
13. Granick MS, Teot L. Surgical Wound Healing and Management. 2nd ed. Vol. 27. New York: Informa Healthcare; 2012. 707 p.
14. Sabine, A. Eming, Paul, M. and Marjana. Wound Repair and Regeneration Mechanisms. **Sci Transl Med.** 1997;322(265):L1-4.
15. Susilowati . Peran matriks metaloproteinase-8 pada cairan krevikuler gingiva selama pergerakan gigi ortodontik. **Journal of Dentomaxillofacial Science.** 2010;9(1):47.
16. Kuncahyo, I. dan Sunardi. Kuncahyo I dan Sunardi. Uji aktivitas antioksidan ekstrak belimbing wuluh (*Averrhoa blimbi,L*) terhadap 1,1-diphenyl-2-picrylhidrazil (DPPH). **Seminar Nasional Teknologi.** 2007
17. Anisak, S. Sujuti, H. Mintaroem, K.

- Nurseta, T. dan Kalsum U. The Effect of Extra Virgin Olive Oil (EVOO) on Expression of Vascular Endothelial Growth Factor (VEGF) and Arteriole Number on Endometrium of Female *Rattus norvegicus* of Wistar Strain Exposed to Rhodamin B. **Humanistic Network for Science and Technology**. 2018;**2**(8):810–7.
- 18.Lee, S. H., Jeong, D., Han Y.S, Baek, M.J. Pivotal role of vascular endothelial growth factor pathway in tumor angiogenesis. **Annals of Surgical Treatment and Research**. 2015;**89**(1):1.
- 19.Simons, M., Gordon, E. Claesson-Welsh, L. Mechanisms and regulation of endothelial VEGF receptor signalling. **Nature Reviews Molecular Cell Biology**. 2016;**17**(10):611–25.
- 20.DeLisser HM., Christofidou-Solomidou M, Strieter R.M., Burdick, M.D., Robinson CS, Wexler RS, et al. Involvement of endothelial PECAM-1/CD31 in angiogenesis. **American Journal of Pathology**. 1997;**151**(3):671–7.
- 21.Dewi PS. Efektifitas ekstrak lidah buaya terhadap jumlah sel fibroblast pada proses penyembuhan luka incisi marmut. **Intisari Sains Medis**.2018;9(3):51–4.
- 22.Kulsum U. Pengaruh Pemberian Gel Kombinasi Ekstrak Getah Pepaya (*Carica papaya*) dan Ekstrak Daging Lidah Buaya (*Aloe vera L.*) Terhadap Proses Penyembuhan Ulkus Traumatikus Pada Tikus Wistar.**ODONTO Dental Journal**.2015;**2**:41–6.