

Bagaimana Prognosis Histiocytosis? Sebuah Laporan Kasus

SRI MULATSIH DAN RINI DWI LESTARI

Bagian Ilmu Kesehatan Anak Fakultas Kedokteran UGM, RSUP Dr. Sardjito, Yogyakarta

Diterima 7 Januari 2013; Direview 11 Januari 2013; Disetujui 28 Januari 2013

ABSTRACT

Histiocytosis with multi organ involvement and organ dysfunction had a bad prognosis and high mortality. We reported a patient with histiocytosis, 1 year 1 month old, came with skin lesion like seboric dermatitis and severe malnutrition marasmic type. From physical examination we found lymphatic system, lung, liver, bone and unguis involvement beside skin lesion. We found anemia and thrombocytosis as manifestation of bone marrow dysfunction. The patient had treatment according histiocytosis protocol in week twelve (maintenance phase) with skin lesion, organ dysfunction and bone marrow dysfunction have been getting better.

Keywords: Langerhans cell histiocytosis, multiorgan involvement, organ dysfunction, prognosis.

ABSTRAK

Penderita histiocytosis dengan keterlibatan multiorgan dan disertai gangguan fungsi organ mempunyai prognosis buruk dan tingkat mortalitas tinggi. Dilaporkan seorang penderita histiocytosis, usia 1 tahun 1 bulan yang datang dengan kelainan di kulit seperti dermatitis seboroik dan gizi buruk. Dalam pemeriksaan ditemukan keterlibatan sistem limfe, paru, hepar, tulang, dan kuku, selain kelainan kulit yang terlihat. Selain itu, juga didapatkan gangguan pada fungsi sumsum tulang yang ditunjukkan dengan adanya anemia dan trombositosis. Saat ini anak masih menjalani pengobatan sesuai protokol histiocytosis dan memasuki minggu ke-12 (fase rumatan) dengan kondisi kelainan kulit, organ, dan gangguan fungsi sumsum tulang yang membaik.

Kata kunci: Langerhans cell histiocytosis, keterlibatan multiorgan, gangguan fungsi organ, prognosis

PENDAHULUAN

Sindrom histiocytosis adalah gambaran sekelompok kelainan yang ditandai dengan proliferasi sistem sel fagosit mononuklear dan sel dendrit. Salah satu jenisnya adalah *Langerhans cell histiocytosis*.¹ Pada 1953, Linchenstein menyampaikan sebuah istilah 'Histiocytosis X' untuk menggambarkan beberapa kelompok kelainan yang sebelumnya disebut *eosinophilic granuloma*, *Letterer-Siwe disease* dan *Hand-Schuller-Christian disease*. Pada 1987, direkomendasikan suatu klasifikasi yang membagi hystiocytosis menjadi 4 kelompok penyakit, yaitu kelompok I *Langerhans Cell Histiocytosis* (LCH), kelompok II *Haemophagocytic lymphohistiocytosis*, kelompok III *malignant disorder of histiocytosis*, yang meliputi *Acute monocytic leukaemia* dan *Malignant hystiocytosis*, serta kelompok IV *other histiocytosis (sinus hystiocytosis, massive lymphadenopathy, xanthogranuloma, reticulohistiocytoma)*.²

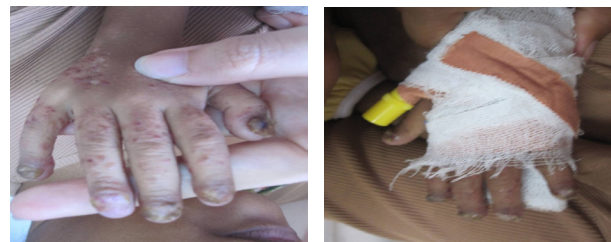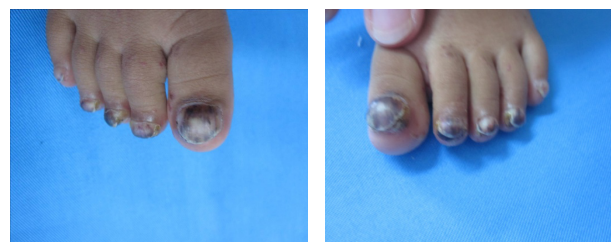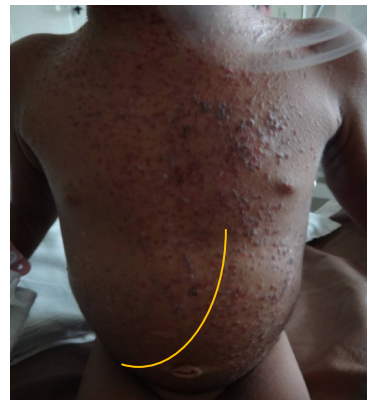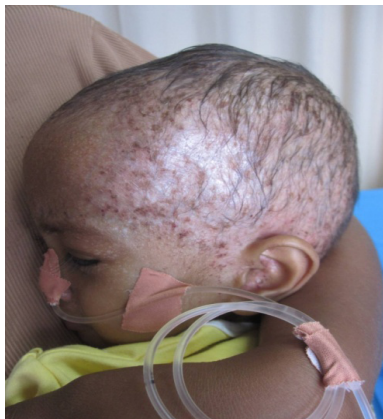KORESPONDENSI:

dr. Sri Mulatsih, SpA(k)
Bagian Ilmu Kesehatan
Anak FK UGM/RS Dr.
Sadjito, Yogyakarta
Jl. Kesehatan No. 1,
Sekip utara, Yogyakarta
Telp. (0274) 553142,
Fax: (0274)583745,
E-mail:smulat@gmail.com

Penyakit ini terutama menyerang tulang, namun kadang-kadang menyerang sistem organ dan muncul dalam bentuk penyakit multisistem.³ Beberapa faktor diyakini menjadi penyebab histiocytosis, antara lain virus, sistem imunologi (termasuk limfosit dan monosit), *cellular adhesion molecules*, keturunan maupun mekanisme neoplastik, baik sendiri maupun bersama-sama merupakan dasar patogenesis dari penyakit.²

KASUS

Anak perempuan umur 1 tahun 1 bulan datang dengan keluhan utama koreng seluruh tubuh. Koreng dimulai dengan bintik-bintik kecil berwarna kemerahan yang kemudian menjadi luka kering kehitaman timbul di kepala dan menyebar ke seluruh tubuh, sampai dengan kuku yang menonjol kehitaman. Selain itu, ditemukan demam naik turun, anoreksia, penurunan berat badan, riwayat keluar cairan dari telinga yang hilang timbul, perut membuncit, dan anak lebih rewel dari sebelumnya. Orang tua tidak mengeluhkan kencing yang berlebihan, tidak tampak kehausan, tidak ada bintik-bintik merah di kulit, dan tidak pernah ditemukan riwayat kejang, kuning, muntah, mimisan maupun gangguan pada berjalan.¹ Pada pemeriksaan fisik anak tampak pucat, tidak ikterik, pada kulit kami temukan ruam (+), papul eritem, purpurik sebagian tertutup kuning kecoklatan di seluruh tubuh, terutama wajah dan dada. Pada bagian kepala sampai alopesia, gatal (+), terdapat limfadenopati multipel di leher, dan hepatomegali. Pada kuku didapatkan elevasi ungula dengan subungula yang hiperkeratosis disertai diskolorisasi coklat kehitaman pada ungula yang disebut Pachyonychia pada kuku jari tangan dan kaki. Tidak ditemukan *discharge* di telinga dan tidak ada *petechiae*. Jantung, paru, dan status neurologis dalam batas normal.

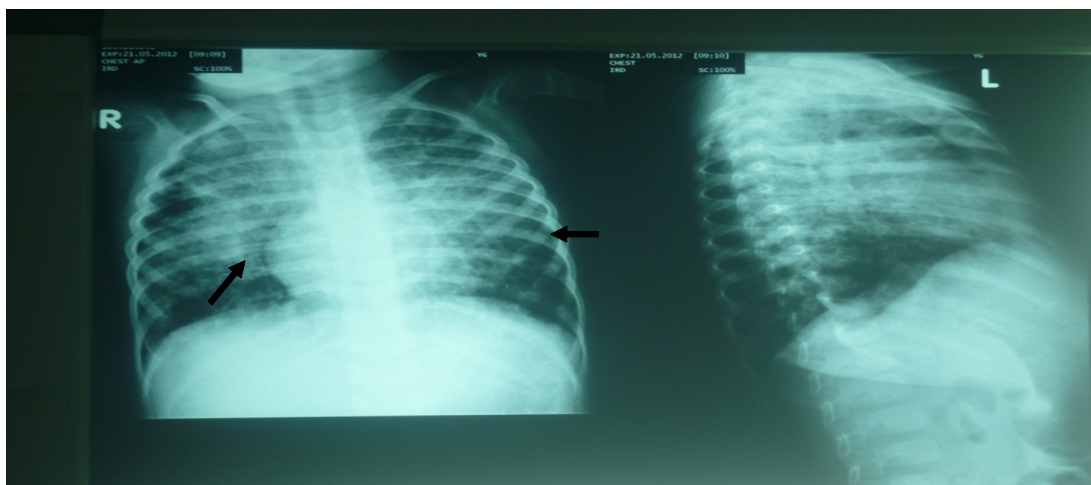


Gambar 1: Ruam (+), papul eritem, purpurik sebagian tertutup kuning kecoklatan di wajah dan bagian kepala sampai alopesia.

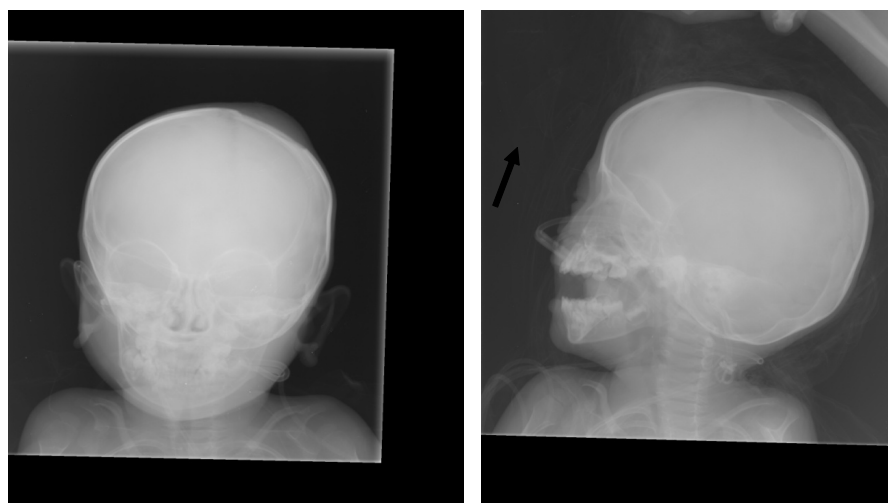
Gambar 2. Ruam (+), papul eritem, purpurik sebagian tertutup kuning kecoklatan diseluruh tubuh, terutama dada.

Gambar 3-6: Elevasi ungula dengan subungula yang hiperkeratosis disertai diskolorisasi coklat kehitaman pada ungula yang disebut Pachyonychia pada kuku jari tangan dan kaki.

Pada pemeriksaan darah didapatkan Hb 11 g/dL, leukosit 33.390/mm², dan trombosit 821.000/mm², dengan pemeriksaan morfologi darah tepi pada eritrosit tampak anisositosis, dominasi normosit, sel target, sferosit, fragmentosit, sedikit tear drop sel, normokromik, polikromasi, leukosit jumlah meningkat, granulasi imatur (*stab*), vakuolisasi netrofil dan monosit, limfosit reaktif dan atipik (*sezzary* 2%). Jumlah trombosit meningkat, penyebaran tidak merata, terdapat *clumps*, trombosit besar, dan giant platelet. Kesan terdapat anemia normositik normokromik dengan kelainan morfologi eritrosit dan peningkatan respons eritropoetik, leukositosis dengan reaktivitas netrofil, monosit dan limfosit, trombositosis, gambaran anemia normositik normokromik *et causa* suspek proses infeksi bakterial dan viral disertai trombositosis sekunder.



Gambar 7: Ro thorax menunjukkan gambaran infiltrat noduler yang merata menyerupai gambaran TB milier (ditunjukkan dengan tanda panah).



Gambar 8 dan 9: Ro kepala: *soft tissue swelling* di regio parietalis sinistra disertai lesi litik os parietalis sinistra dan os parietalis dextra, curiga histiocytosis.

Pemeriksaan foto thorax menunjukkan gambaran infiltrat noduler yang merata, menyerupai gambaran TB milier. Pada pemeriksaan rontgen kepala didapatkan *soft tissue swelling* di regio parietalis sinistra disertai lesi litik os parietalis sinistra dan os parietalis dextra, curiga histiocytosis. Pemeriksaan histopatologi dari biopsi kulit tidak kami dapatkan sel Langerhans.

Anak menjalani pengobatan sesuai protokol histiocytosis 2002 yang terdiri dari fase initial selama 10 minggu dengan jenis obat adalah 6 MP po, dexamethasone po, etoposide iv dan methotrexate iv, kemudian dilanjutkan fase rumatan selama 56 minggu dengan jenis obat methotrexate 20 mg/m² iv, vinblastine 10 mg/m², dexamethasone 6 mg/m²

po dan 6 MP 50 mg/m² po. Pengobatan dimulai pada 4 Juni 2012. Saat ini, setelah terapi selama 12 minggu, perkembangan atau respons klinis anak semakin membaik, lesi kulit sudah menghilang, anak dalam kondisi status gizi baik dengan anemia dan leukositosis tidak lagi ditemukan, meskipun masih terdapat trombositosis ringan.

PEMBAHASAN

Histiocytosis sel Langerhans dapat terjadi pada semua umur, dengan angka kejadian paling banyak pada usia 1 sampai 3 tahun. Gejala klinis yang muncul berbeda sesuai dengan umur pasien. Gejala klinis yang mungkin muncul dapat dilihat pada tabel 1.

Pada pasien ini ditemukan adanya lesi kulit berupa papula eritem, purpura kecoklatan seperti ekzema seboroik, alopesia di kepala dan elevasi ungula pada kuku kaki, riwayat *discharge* di telinga, anoreksia, penurunan berat badan, infiltrat noduler pada paru yang meluas, limfadenopati, litik pada tulang kepala, hepatomegali, dan anemia. Hal tersebut menunjukkan keterlibatan multiorgan, yaitu kulit, kuku, telinga, kelenjar limfe, paru, hati, dan tulang. Selain itu, didapatkan anemia, leukositosis, dan trombositosis. Keterlibatan sumsum tulang dan sistem hematopoietik biasanya ditunjukkan dengan adanya anemia, leukopenia, dan trombositopenia.^{1,4} Pada pasien kami terdapat leukositosis dan trombositosis yang merupakan kompensasi dari anemia.

Sel Langerhans merupakan bagian dari *antigen-presenting histiocytes* yang dibentuk di sumsum tulang. Dalam kondisi normal, sel Langerhans akan ditemukan di kulit, kadang-kadang juga ditemukan bronchus, mukosa oral, oesophagus, thymus, dan lain-lain.² Dengan adanya keterlibatan multiorgan, pasien ini termasuk dalam *histiocytosis sel Langerhans subtipe ke-3* yang sebelumnya disebut *disseminated histiocytosis* atau *Letterer-Siwe*. Selain keterlibatan multiorgan, akan disertai demam persisten, iritabilitas, anoreksia, *failure to thrive*, *purpuric rash*, *superinfection*, *diarrhea*, *pancytopenia*, dan sepsis dengan perjalanan yang progresif serta sering berakibat fatal.⁴ *Histiocytosis sel Langerhans* dibagi menjadi 2 kelompok besar berdasarkan jumlah organ yang terlibat (lihat table 2).⁵

Diagnosis

Diagnosis rutin biasanya didasarkan hasil pemeriksaan histologis, di mana pada pemeriksaan mikroskopis akan didapatkan kumpulan sel Langerhans bercampur dengan eosinofil dan sel-sel radang yang lain.² Bentuk kelainan dasarnya berupa granuloma yang dibentuk oleh histiosit, granulosit, dan limfosit. Pada awalnya, lesi akan menyebar dan merusak, namun kemudian menjadi jaringan mati

yang kemudian dibersihkan oleh makrofag. Pada lesi yang seperti ini, bisa jadi sel Langerhans tidak lagi ditemukan.¹ Hal tersebut seperti yang terjadi pada pasien kami, di mana dari pemeriksaan histopatologis tidak ditemukan lagi sel Langerhans.

Sebelumnya diagnosis pasti penyakit ini ditegakkan dengan ditemukannya CD1a dengan imunohistokimia atau granula Birbeck dengan elektron mikroskop. Kini, keberadaan granula Birbeck dapat dideteksi melalui imunohistokimia dengan adanya langerin (CD207), suatu bagian dalam intrasel granula Birbeck.^{1,4} Pasien kami didiagnosis berdasarkan manifestasi klinis, pemeriksaan darah dan radiologis yang mendukung ke arah *histiocytosis*. Pemeriksaan CD1a tidak dilakukan karena keterbatasan biaya mengingat anak dari keluarga dengan sosial ekonomi yang lemah.

Tata Laksana

Beberapa obat kemoterapi seperti carboplatin, 2-chlorodeoxyadenosine, chlorambucil, cyclophosphamide, cytosine arabinoside, daunomycin, etoposide, mercaptopurine, methotrexate, mechlorethamine, procarbazine, vinblastine, vincristine, dan vindesine menunjukkan efektif pada 50-60% pasien meskipun ada kemungkinan terjadinya relaps dan <5% akan memicu timbulnya keganasan sekunder.⁴ Pada pasien kami, dengan pengobatan fase initial yang terdiri dari 6 MP po, dexamethasone po, etoposide iv dan methotrexate iv selama 10 minggu yang kemudian dilanjutkan dengan fase rumatan dengan obat methotrexate iv, vinblastine iv, dexamethasone po dan 6-MP po sampai dengan 68 minggu, menunjukkan respons yang baik. Setelah menjalani pengobatan, minggu ke-2 demam turun, lesi kulit mulai menghilang, nafsu makan anak bertambah sehingga berat badan mulai naik. Limfadenopati dan hepatomegali juga berkurang. Dengan pemeriksaan darah tepi tampak hemoglobin naik, leukosit normal dengan angka trombosit perlahan-lahan menurun.

Tabel 2: *Histiocytosis sel Langerhans* berdasarkan jumlah organ yang terlibat

LCH sistem tunggal	A. Satu tempat (satu limfonodi, tulang, paru-paru, kelenjar pituitari atau tulang) B. Penyakit multifocal (multifocal pada tulang atau limfonodi multipel)
LCH multisistem	A. Dua atau lebih organ yang terlibat pada saat diagnosis tanpa disertai disfungsi organ B. Dua atau lebih organ yang terlibat pada saat diagnosis dengan disertai bukti-bukti disfungsi organ: i. <i>High Risk</i> : angka kejadian mortalitas yang tinggi dengan keterlibatan satu atau lebih "risk organ" (hati, paru-paru, lien atau system hematopoietik) ii. <i>Low Risk</i> : prognosinya baik, keterlibatan pada organ-organ lain.

Prognosis

Perhatian utama dalam penatalaksanaan pasien dengan histiocytosis sel Langerhans adalah mortalitasnya dan kemungkinan reaktivasi yang berakibat eksaserbasi akut dan *squele* yang menetap (*deficit orthopedic, diabetes incipidus, anterior pituitary disfunction dan neurodegeneration*).⁶ Faktor yang menentukan prognosis penyakit ini adalah respons terhadap terapi initial, umur saat diagnosis, jumlah organ yang terlibat, serta gangguan fungsi pada *'risk organ'* (hematopoetik, paru, hati, limpa dan sumsum tulang).^{1,4} Pasien dengan penyakit yang berat namun berespons dengan cepat terhadap terapi dan pasien tanpa keterlibatan *'risk organ'* mempunyai prognosis yang bagus.⁵

Tabel 3: Prognosis berdasarkan jumlah organ yang terlibat dan disfungsi organ1

Jumlah organ :	Mortalitas:
• 1-2	0
• 3-4	35
• 5-6	60
• 7-8	100
Disfungsi organ	
• Ada	66
• Tidak ada	4

Tabel 4: Prognosis berdasarkan perjalanan penyakit 1

Group	Deskripsi	Mortalitas (%)
A	Tidak ada progresivitas penyakit dalam 6-12 bulan	0
B	Kelainan yang progresif tanpa disfungsi organ	20
C	Timbulnya disfungsi organ dalam perjalanan penyakit	100

Histiocytosis dikatakan relaps apabila gejala kembali muncul setelah dinyatakan remisi.¹ Kemungkinan relaps terjadi pada 7-10% dari seluruh kejadian. Untuk itu, pasien yang dinyatakan remisi harus diikuti dan diawasi selama minimal 5 tahun setelahnya.⁷ Pada awal diagnosis, pasien kami

mempunyai prognosis yang buruk karena terdapat keterlibatan 6 organ disertai gangguan fungsi hematopoetik. Setelah pengobatan 2 minggu, anak mulai menunjukkan perbaikan hingga saat ini. Sampai minggu ke-12, gejala yang ada sangat minimal. Berdasarkan respons terhadap pengobatan tersebut, kami harapkan anak ini bisa remisi total.

DAFTAR PUSTAKA

1. Lankowsky, P: *Manual of Paediatric Hematology and Oncology* Fourth Edition; Elsevier, 2005.
2. Lam, KY: Langerhans cell histiocytosis (Histiocytosis X). *Postgraduate Medicine Journal* 1997; 73: 391-39
3. Glotzbecker, MP; Carpentieri, DF; Dormans, JP: *Langerhans Cell Histiocytosis: Clinical Presentation, Pathogenesis, and Treatment from the LCH Etiology Research Group at The Children's Hospital of Philadelphia*. The University of Pennsylvania Orthopaedic Journal 2002; 15:67-73
4. Weitzman, S; Egeler, RM: Langerhans cell histiocytosis: update for the pediatrician. *Current Opinion in Pediatrics* 2008;20:23-29
5. Mantadakis, E; Tsalkidis, A; Chatzimichael, A: Thrombocytosis in Childhood. *Indian Pediatrics* 2008;45:669-677
6. Minkov, M: Multisystem Langerhans Cell Histiocytosis in Children. *Peditrics Drugs* 2011;13(2):75-86
7. Sessa, BS; Sommelet, D; Lascombes, P; Prevot, J; France, N: Treatment of Langerhans-Cell Histiocytosis in Children. *Journal of Bone and Joint Surgery* 1994;10:1513-1525