

VIRAL ARTHRITIS PADA AYAM : PERMASALAHAN DAN CARA PENGENDALIANNYA

NLP. I. DHARMAYANTI dan DARMINTO

*Balai Penelitian Veteriner
Jalan R.E. Martadinata 30, P.O. Box 151, Bogor 16114, Indonesia*

ABSTRAK

Penyakit viral arthritis pada ayam disebabkan oleh avian reovirus. Penularan dapat terjadi secara vertikal yaitu dari induk kepada anaknya melalui telur dan secara horizontal yaitu melalui kontak langsung. Penyakit ini menyebabkan kelemahan pada kaki, pembengkakan persendian lutut, kepincangan, kerusakan tendon gastrocnemius dan nekrosis pada kaput femoralis. Ayam yang terserang penyakit ini, akan tampak malas untuk bergerak, tidak dapat makan dan minum sehingga cepat mengalami dehidrasi yang dapat berakibat kematian. Kerugian ekonomi dapat berupa kematian atau banyaknya ayam yang harus dikeluarkan, penurunan bobot badan, produksi telur dan kualitas karkas. Adanya virus dalam tendon dapat ditunjukkan dengan *fluorescent antibody technique* (FAT) atau isolasi virus pada *chicken embryo liver* (CELi), kantong kuning telur dan *chorio allantoic membrane* (CAM) atau *allantoic cavity*. Adanya antigen yang spesifik dapat ditunjukkan dengan *agar gel precipitin test* (AGPT). Vaksinasi untuk menginduksi kekebalan maternal dapat dilakukan dengan vaksin yang telah diatenuasikan atau vaksin aktif atau kombinasi keduanya. Untuk mencegah penularan secara vertikal, sebaiknya hanya menetasakan telur dari flock bebas infeksi.

Kata kunci : Viral arthritis, kepincangan dan vaksinasi

ABSTRACT

VIRAL ARTHRITIS IN CHICKEN : PROBLEMS AND ITS CONTROL

Viral arthritis in chicken is caused by avian reovirus infection. The infection readily occurs via the egg when the breeder hens go through a viraemia resulting in the virus being transmitted to the progeny. Horizontal transmission occurs through the direct contact. This disease causes leg weakness, swelling the hock joint, lameness, gastrocnemius tendon rupture and femoral head necrosis. Affected birds are reluctant to move, unable to seek food or water and rapidly become dehydrated and die. Economic losses may be due to mortality or culling, reduce growth or egg production on to down to carcass downgrading. Demonstration of Reovirus in the tendon sheath by fluorescent antibody technique (FAT) or isolation in chicken embryo liver (CELi). Group of specific antigens are demonstrable by the agar gel precipitin test (AGPT). Reovirus grows readily in the embryonating chicken egg following inoculation via the yolk sac, chorio allantoic membrane (CAM) or allantoic cavity. Vaccination to induce maternal antibody can be done with inactivated or active vaccines or combinations of both. For prevention of vertical transmission, egg for hatching should be come only from flock known to be free from reovirus infection.

Key words : Viral arthritis, lameness, vaccination

PENDAHULUAN

Penyakit infeksius yang disebabkan oleh virus pada suatu peternakan ayam pedaging, petelur maupun pembibitan ayam merupakan suatu permasalahan yang harus senantiasa diwaspadai, karena sedikit saja kontrol terhadap penyakit viral ini berkurang, maka akan muncul wabah dalam suatu populasi yang akan mengakibatkan kerugian ekonomi pada peternak.

Penyakit viral arthritis pada ayam, sepiantas lalu tidak sepopuler penyakit-penyakit infeksius yang disebabkan oleh virus lainnya seperti Newcastle Disease (ND), Infectious Bronchitis (IB), Infectious Laryngotracheitis (ILT) dan lain-lainnya. Menurut SHAPOURI *et al.* (1996); TAKASE *et al.* (1996); ROSENBERGER dan OLSON (1991), viral arthritis adalah

suatu penyakit infeksius yang disebabkan oleh avian reovirus dan menyebabkan kelemahan pada kaki, pincang dan rusaknya tendon gastrocnemius. TAKASE *et al.* (1996) menyatakan bahwa avian reovirus selain menyebabkan viral arthritis, juga diperkirakan menjadi penyebab dari *stunting syndrom*, enteritis/*malabsorption syndrom* dan penyakit pada saluran pernafasan.

Mobilitas ayam yang terserang penyakit ini akan terganggu, karena ketidaknormalan fungsi organ gerakannya. Ayam akan merasa sakit jika bergerak, sehingga sulit untuk beraktivitas seperti makan dan minum secara normal sehingga akan menurunkan produktivitas serta konversi pakannya (ROSENBERGER dan OLSON, 1991) yang pada akhirnya secara nyata akan berpengaruh pada bobot badannya (ROSENBERGER dan

OLSON, 1991; REKIK *et al.*, 1991). Bahkan menurut LOGANATHAN dan SHARIFAH (1992), adanya infeksi reovirus akan menurunkan pertumbuhan bobot badan pada ayam umur 53 hari. Kerugian yang disebabkan oleh infeksi reovirus dapat berupa penurunan bobot badan, produksi telur, mutu karkas, kematian, dan banyaknya ayam yang harus dikeluarkan (MILLS, 1986). Virus ini mungkin tidak banyak berperan dalam menimbulkan kematian atau banyaknya ayam yang harus dikeluarkan, tetapi adanya penyakit ini dalam suatu peternakan akan menyebabkan pertumbuhan yang tidak merata, sehingga akan menghasilkan keseragaman populasi yang buruk (MILLS, 1986).

Dengan adanya kerugian yang cukup berarti pada peternak, tentu perlu ada tindakan-tindakan untuk mencegah, mengurangi ataupun menanggulangi penyebaran penyakit ini. Tulisan ini dimaksudkan untuk memberikan deskripsi tentang viral arthritis pada ayam dan alternatif pencegahannya. Bagaimanapun juga penyakit ini selain dapat ditularkan secara horizontal melalui kontak langsung, juga dapat ditularkan secara vertikal yaitu dari induk kepada anaknya melalui telur (ROSENBERGER dan OLSON, 1991).

ETIOLOGI

Viral arthritis disebabkan oleh virus dari genus *Orthoreovirus*, famili *Reoviridae* (FRANCKI *et al.*, 1991 dalam SHAPOURI *et al.*, 1996). Virus tersebut tidak mempunyai *envelop*, berbentuk simetris ikosahedral dan mengandung asam inti RNA beruntai ganda. Reovirus resisten terhadap panas, dapat stabil pada suhu 60°C selama 6–10 jam, 56°C selama 22–24 jam, 37°C selama 15–16 minggu dan 22°C selama 48–51 minggu, 4°C selama 3 tahun, -20°C selama 4 tahun dan -63°C selama 10 tahun (OLSON dan KERR, 1966 dalam ROSENBERGER dan OLSON, 1991).

Reovirus tidak sensitif terhadap eter tapi cukup peka terhadap kloroform. Reovirus tahan pada pH 3 dan in aktif dengan etanol 70% dan iodine organik 0,5% (MENENDEZ *et al.*, 1975 dalam ROSENBERGER dan OLSON, 1991).

EPIDEMIOLOGI

Viral arthritis pertama kali dilaporkan pada tahun 1957. Sejak saat itu beberapa negara melaporkan adanya peningkatan penyakit ini pada peternakan komersial (WHITEMAN dan BICKFORD, 1979).

Di India, avian reovirus pertama kali dilaporkan oleh CHAUHAN *et al.* (1988) dengan ditemukannya lima serum positif avian reovirus dari sembilan ayam yang terserang arthritis pada flock dengan populasi 220 ekor. Antibodi terhadap reovirus memberikan reaksi positif

pada uji *agar gel precipitin test* (AGPT) dengan menggunakan antigen reovirus standar. Pada tahun 1983, pernah terjadi wabah viral arthritis/tenosinovitis pada peternakan komersial di Washington bagian Barat. Sumber dari infeksi ini ternyata adalah ayam umur sehari yang disuplai dari peternakan pembibitan terinfeksi (DHILLON *et al.*, 1986). Sementara itu, kejadian viral arthritis di Indonesia belum dilaporkan secara resmi. Tetapi gejala klinis serupa telah banyak terjadi pada peternakan pembibitan di Indonesia (TRIANDARWATI, 1998: komunikasi pribadi).

Agen penyebab viral arthritis dapat diisolasi dari kalkun, angsa, itik, dan merpati (ROSENBERGER dan OLSON, 1991). Tapi menurut AL-AFALEQ dan JONES (1991) ayam lebih peka terhadap penyakit ini dibandingkan dengan kalkun.

Ayam tipe pedaging mempunyai kepekaan lebih tinggi terhadap virus ini dibandingkan dengan ayam tipe petelur (JONES dan KIBENGE, 1984). Hal ini disebabkan karena pertumbuhan bobot badan yang cepat pada ayam tipe pedaging, sehingga secara fisik tendon menanggung beban yang lebih berat, sehingga menjadi faktor predisposisi dari penyakit ini. Di samping itu, tendon ayam tipe pedaging mempunyai kekuatan yang lebih rendah dan mempunyai struktur jaringan ikat fibrous yang lebih terbuka dibandingkan dengan tipe petelur (JONES dan KIBENGE, 1984). Kepekaan dari berbagai bangsa ayam terhadap infeksi reovirus dapat dilihat pada Tabel 1.

GEJALA KLINIS

Penyakit yang berhubungan dengan organ gerak seperti otot, tulang, dan persendian pada umumnya menimbulkan manifestasi klinik seperti pincang, kesulitan bergerak, lumpuh, dan kelainan dari tubuh (BLOOD dan RADOSTITS, 1989). Demikian juga dengan viral arthritis, gejala umum yang dapat diamati pada ayam yang terserang penyakit ini berupa pembengkakan tendon metatarsal ekstensor dan digital fleksor (ROSENBERGER dan OLSON, 1991).

Dari flock yang terinfeksi, 1–10% menunjukkan kepincangan dengan derajat yang bervariasi, pembengkakan sendi lutut dapat terjadi pada salah satu sisi atau keduanya. Beberapa ayam yang terserang tampak malas untuk bergerak, tidak dapat makan dan minum, sehingga ayam cepat mengalami dehidrasi dan akhirnya mati (MILLS, 1986).

Hal serupa juga diungkapkan oleh WHITEMAN dan BICKFORD (1979), bahwa tanda-tanda awal penyakit ini adalah adanya kepincangan dan pembengkakan tendon. Kepincangan pada ayam akibat penyakit ini terjadi pada ayam umur 6–7 minggu (BAINS *et al.*, 1979). Ayam yang terserang terkadang masih dalam kondisi yang baik, tetapi beberapa ekor ayam tampak

menunjukkan kekerdilan. Kematian pada kasus ini biasanya cukup rendah (WHITEMAN dan BICKFORD, 1979).

Penyakit koksidiosus dapat memperparah gejala klinis penyakit ini (RUFF dan ROSENBERGER, 1984). Interaksi dari koksidia dan reovirus secara bersamaan akan memperburuk pembengkakan yang ditimbulkan oleh reovirus dibandingkan jika ayam terinfeksi dengan reovirus saja.

COOK *et al.* (1983), dari hasil eksperimennya menyimpulkan bahwa kejadian abnormalitas pada kaki (kelemahan atau kepincangan) yang disebabkan oleh kekurangan biotin, niasin, dan asam folat akan bertambah parah jika terjadi infeksi dari reovirus.

MILLS (1986), menyatakan bahwa tendon yang terserang biasanya menjadi keras, fibrosis dan mengalami perlekatan dengan kulit sehingga tendon menjadi tidak berfungsi. Pada kasus lebih lanjut akan menyebabkan rusaknya tendon gastrocnemius pada salah satu kaki atau pada kedua kaki (WHITEMAN dan BICKFORD, 1979) serta akan terjadi nekrosis dari kaput femoralis (VAN DER HEIDE *et al.*, 1981) yang mengakibatkan ayam kehilangan mobilitas.

GAMBARAN PATOLOGI DAN HISTOPATOLOGI

Gambaran patologi

Pada awalnya, lesi mengeluarkan eksudat bening yang selanjutnya akan berubah menjadi purulen (bernanah). Terdapat akumulasi fibrin pada tendon yang bengkak atau dapat terjadi hemoragi di atas persendian lutut. Pada kejadian yang kronis, terdapat pengerasan dan penyatuan selubung tendon dan tulang rawan persendian mengalami erosi (BAINS, 1979). Lesi yang sama juga dapat ditemukan pada persendian lainnya seperti persendian bahu (BAINS, 1979). Peradangan menyeluruh dapat terjadi pada daerah persendian lutut dan tarsometatarsal (KERR dan OLSON, 1969 dalam ROSENBERGER dan OLSON, 1991). MILLS (1986) menyatakan bahwa tendon yang mengalami penebalan dan edema jaringan persendian, dapat diikuti dengan eksudasi yang tidak nyata. Lesi sering mengalami infeksi sekunder, sehingga eksudasi berubah menjadi purulen atau mengalami perkejuan. Pada kasus lebih lanjut, akumulasi fibrin akan dapat dilihat bersamaan dengan adanya infeksi *Staphylococcus aureus* (MILLS, 1986).

Tabel 1. Jenis lesi pada kaki ayam percobaan setelah 12 minggu pasca infeksi reovirus strain R2 pada umur 1 hari

Jenis dari lesi ^(b)	Infeksi oral			Infeksi telapak kaki		
	SPF ^(a)	CL	Br	SPF	CL	Br
	2/12 ^(c)	2/13	8/8	2/5	5/6	4/4
Persendian						
- pembengkakan			1(4) ^(d)			(4)
- hemoragi			1			2
Selubung tendon						
- eksudat	2	2	3		3	1
Tendon						
- penebalan	1	1	2(1)	2	1	1(3)
- penyatuan	1		2(2)	1	1	1(1)
- rusak		1	2(1)	2	1	2(1)
Tibiatarasial distal						
- terbelit					1	
- erosi pada lubang			4		3(1)	3
Total lesi/ayam yang diperiksa	4/12(0,3) ^(e)	4/13 (0,3)	32/8 (4,0)	5/5 (1,0)	12/6 (2,0)	28/4 (7,0)

Sumber : JONES dan KIBENGE, 1984

Keterangan superskrip :

(a) : Bangsa Ayam: SPF=*Specific Pathogen Free*; C=*Commercial Leghorn Egg Layer*; Br= *Commercial Ross 1 Broiler*

(b) : Jenis dari lesi pada satu sisi kaki (D = atau keduanya) pada ayam terinfeksi

(c) : Jumlah ayam dengan lesi/total pemeriksaan

(d) : Jumlah ayam yang terserang pada kedua kakinya

(e) : Jumlah rata-rata lesi per ayam

Tabel 2. Perbedaan kepekaan berbagai umur ayam SPF terhadap infeksi reovirus

Minggu infeksi	Tipe lesi	Kelompok ayam dan umur saat infeksi									
		1 hari		2 minggu		4 minggu		6 minggu		9 minggu	
		Oral	Foodpad	Oral	Foodpad	Oral	Foodpad	Oral	Foodpad	Oral	Foodpad
3	sb	1/5*	ND	1/5	ND	0/5	ND	0/5	ND	0/5	ND
	sb	3/4		1/4							
6	sa	1/4	ND	1/4	ND	0/4	ND	0/4	ND	0/4	ND
	ru	1/4		0/4							
	sb	8/13	5/5	3/11	6/6	2/9	5/6	0/9	3/6	1/9	3/6
9	sa	9/13	4/5	1/11	2/6	2/9	2/6	1/9	2/6	2/9	2/6
	ru	2/13	3/5	0/11	0/6	0/9	0/6	0/9	0/6	0/9	0/6
	fu	1/13	3/5	0/11	1/6	0/9	1/6	0/9	0/6	0/9	0/6
9	ec	2/13	4/5	1/11	5/6	0/9	2/6	0/9	0/6	0/9	0/6
9	lesi pada ayam/total ayam	10/13	5/5	4/11	6/6	3/9	5/6	1/9	3/6	2/9	3/6

Sumber : JONES dan GEORGIU, 1984

Keterangan :

* = jumlah lesi spesifik/total sampel

ND = tidak dikerjakan

Jenis dari lesi :

sa : pembengkakan tendon di atas persendian

sb : pembengkakan tendon di bawah persendian

ru : rusaknya tendon digital fleksor

ec : erosi pada tulang rawan persendian

fu : penyatuan dua atau lebih dari tendon

Patogenitas reovirus dapat juga dikonfirmasi dengan menginokulasikan virus pada telapak kaki ayam umur sehari yang sensitif. Jika patogen, maka akan tampak adanya peradangan pada telapak kaki setelah 72 jam pasca infeksi (ROSENBERGER dan OLSON, 1991). Inokulasi avian reovirus secara oral atau suntikan pada telapak kaki pada ayam percobaan (*specific pathogen free*/SPF) umur 1 hari, 2, 4, 6, dan 9 minggu menunjukkan bahwa kelompok ayam muda lebih peka terhadap infeksi virus dibandingkan kelompok ayam dengan umur yang lebih tua (Tabel 2).

Eksperimen untuk membandingkan kepekaan ayam *specific pathogen free* (SPF), *commercial leghorn egg layer* (CL) dan *commercial ross i broiler* (Br) terhadap infeksi reovirus secara oral dan injeksi telapak kaki menunjukkan bahwa rute infeksi telapak kaki pada ayam broiler menghasilkan lesi pasca infeksi lebih parah dibandingkan dengan dua bangsa ayam lainnya (JONES dan KIBENGE, 1984). Perubahan patologi pada ayam percobaan tertulis pada Tabel 1.

Gambaran histopatologi

Pada fase akut, yaitu 7–15 hari setelah infeksi, dapat dilihat adanya edema, koagulasi, nekrosa, akumulasi heterofil, dan infiltrasi perivaskular pada jaringan persendian. Sel-sel sinovial mengalami hipertropi dan hiperplasia, terdapat infiltrasi limfosit dan makrofag serta proliferasi sel retikular. Lesi lebih

lanjut menyebabkan lapisan parietal dan viseral tendon menebal. Ruangan sinovial terisi dengan sel heterofil dan makrofag. Adanya periostitis ditandai dengan meningkatnya pertumbuhan osteoklas (KERR dan OLSON, 1969 dalam ROSENBERGER dan OLSON, 1991).

Pada fase kronis, yaitu 15 hari setelah infeksi, pada membran sinovial tumbuh vilus dan terdapat adanya nodul-nodul limfoid. Peradangan menjadi lebih kronis setelah 30 hari, terdapat pertumbuhan jaringan ikat dan infiltrasi yang parah atau adanya proliferasi dari sel retikular, limfosit, makrofag, dan sel plasma (KERR dan OLSON, 1969 dalam ROSENBERGER dan OLSON, 1991).

DIAGNOSIS

Sebelum ditentukan diagnosis kausatif dari flock yang menunjukkan gejala kepincangan, kebengkokan persendian atau rusaknya tendon gastrocnemius disebabkan oleh virus, maka sebaiknya dilakukan pemeriksaan terhadap:

Lingkungan

Tipe operasional yang dipakai pada peternakan, misalnya sistem kandang terbuka atau tertutup karena avian reovirus lebih mudah menyebar secara horizontal pada kandang tertutup. Hubungannya dengan peternakan lain, misalnya seberapa dekat jarak dengan peternak-

an yang lain, seperti ada tidaknya kasus penyakit ini pada peternakan lain. Jenis dan program dari produksi, misalnya satu umur produksi atau beberapa umur produksi yang dicampur dalam suatu flock. Avian reovirus lebih peka pada ayam umur muda, sehingga ayam ini dapat menjadi penyebab tersebarnya penyakit ini dalam suatu flock. Karakteristik kandang dan peralatannya, seperti tipe dari tempat pakan (*feeders*), tempat minum (*drinkers*), dalam kaitannya dengan mudah tidaknya ayam mencapai tempat pakan dan minum. Jenis dan asal dari pakan serta litter, misalnya dari pakan komersial atau dengan mencampur sendiri sehingga kita dapat mengetahui ada atau tidaknya faktor kontaminan atau kurang tidaknya nutrisi pada pakan yang menyebabkan terjadinya wabah viral arthritis. Adanya faktor-faktor yang menyebabkan trauma pada kaki, misalnya paku-paku pada slat yang kurang benar cara pemasangannya

Kedadaan ayam

Spesies ayam, bangsa, dan galur yang diduga merupakan faktor predisposisi dari penyakit viral arthritis, karena ayam pedaging lebih peka dibandingkan dengan ayam petelur.

Sejarah

Sejarah dari teknik dan program yang digunakan (*feeding, lighting* dan sebagainya). Apakah program *feeding* dapat berjalan dalam kaitannya dengan pakan sehingga ayam menjadi kelebihan berat badan sehingga dapat menjadi faktor predisposisi dari penyakit ini. Sejarah program profilaksis yang dipakai seperti vaksinasi dan pemberian kemoterapi. Apakah vaksinasi sudah dilakukan dengan benar oleh operator, obat atau vitamin apa saja yang pernah diberikan, karena defisiensi beberapa vitamin juga dapat menyebabkan beberapa masalah yang berhubungan dengan kaki. Sejarah patologis dari grup ini, misalnya penyakit yang pernah ada, perlakuan yang diberikan, kematian dan seberapa banyak ayam yang harus dikeluarkan (*culling*).

Pemeriksaan klinis

Mengamati flock yang terserang dan ayam sakit secara individual seperti, kejadian dan kondisi flock, gejala klinis, rata-rata kematian dan sebagainya. Memeriksa beberapa sampel dari hewan hidup yang terserang dan melakukan pemeriksaan laboratorium

Setelah dilakukan pemeriksaan di atas, maka dapat ditentukan asal atau penyebab dari terjadinya kasus dalam suatu peternakan sehingga untuk konfirmasi lebih lanjut dapat dilakukan diagnosis secara laboratoris.

KONFORMASI DIAGNOSIS SECARA LABORATORIS

Adanya virus dalam tendon dapat ditunjukkan dengan *fluorescent antibody technique* (FAT) atau dengan isolasi virus pada *chicken embryo liver* (CELi) (ROSENBERGER dan OLSON, 1991). Tapi menurut GUNERATNE *et al.* (1982), *chicken embryo liver* (CELi) merupakan metode kultur sel yang paling baik dibandingkan dengan kultur sel dari *chick embryo fibroblast* (CEF), *lung* (CELu), *kidney* (CEK) atau *chicken kidney* (CK) karena plak yang dihasilkan oleh CELi lebih besar dan titer yang dihasilkan $1,0 \log_{10}$ lebih tinggi dibandingkan dengan CEK. *enzym linked immunosorbent assay* (ELISA), dapat digunakan untuk mendeteksi antibodi avian reovirus (ROSENBERGER dan OLSON, 1991).

Reovirus dapat dibedakan dengan virus lainnya karena karakteristik fisikokimianya dan adanya antigen spesifik yang dapat ditunjukkan dengan *agar gel precipitin test* (AGPT). Virus juga dapat dibiakkan pada kantong kuning telur (*yolk sac*) dan *chorio allantoic membrane* (CAM) telur ayam bertunas umur 9–10 hari (ROSENBERGER dan OLSON, 1991). Inokulasi pada *yolk sac* ditandai dengan embrio mati setelah 3-5 hari inokulasi dan mengalami perdarahan. Embrio yang masih hidup menjadi kerdil dengan tingkat perdarahan yang bervariasi dan terdapat nekrosis pada hati. Inokulasi pada CAM, juga ditandai dengan embrio mati 3-5 hari setelah inokulasi dengan lesi *pock*, penebalan dan udema pada CAM, embrio kerdil dan nekrosis pada hati (GUNERATNE *et al.*, 1982).

Elektroforesis dengan *polyacrylamide gel electrophoresis* (PAGE) digunakan untuk mendeteksi adanya avian reovirus (LOZANO *et al.*, 1992) dan RNA *band* avian reovirus dapat dilihat pada Gambar 1 yang dibandingkan dengan mammalian reovirus dan berat molekul RNA dari beberapa strain avian reovirus dapat dilihat pada Tabel 3.

Tabel 3. Berat molekul *double-stranded RNAs* dari beberapa strain avian reovirus

DsRNA spesies	MOL.WT.(X 10 ⁻⁶)			
	R19	P100	S1133	Lasswade
L1	2,40	2,40	2,40	2,42
L2	2,35	2,35	2,35	2,40
L3	2,30	2,30	2,30	2,25
M1	1,60	1,60	1,60	1,52
M2	1,42	1,42	1,42	1,45
M3	1,34	1,34	1,34	1,34
S1	0,98	1,10	1,10	1,10
S2	0,70	0,70	0,70	0,74
S3	0,68	0,69	0,69	0,65
S4	0,64	0,64	0,64	0,62

Sumber : GOUVEA dan SCHNITZER, 1982

PENGENDALIAN PENYAKIT

Penyebaran penyakit melalui penularan horizontal akan cepat terjadi pada kandang dengan sistem tertutup (*close house*) dengan populasi yang padat. Vaksinasi pada induk perlu dilakukan pada suatu peternakan pembibitan (*breeding*) untuk mencegah terjadinya penularan secara vertikal kepada keturunannya, di samping untuk melindungi induk tersebut terhadap infeksi virus ini (ROSENBERGER dan OLSON, 1991). Vaksinasi untuk menginduksi kekebalan maternal dapat dilakukan dengan menggunakan vaksin reovirus yang telah mengalami atenuasi dan dapat diaplikasikan secara subkutan (VAN DER HEIDE *et al.*, 1983) atau dapat juga dengan menggunakan vaksin aktif atau kombinasi keduanya (ROSENBERGER dan OLSON, 1997).

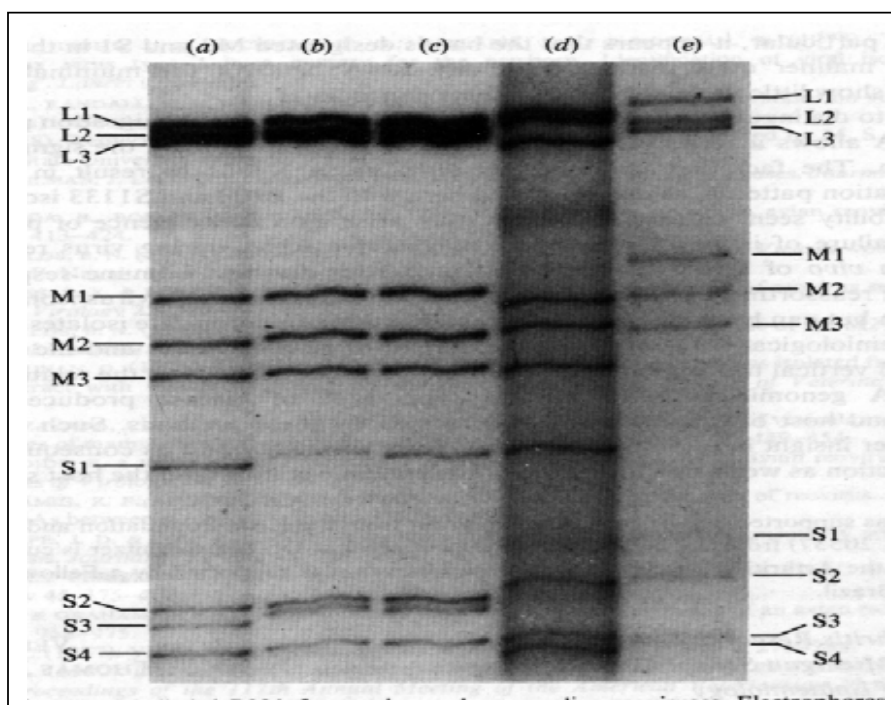
Aplikasi vaksin reovirus yang telah diatenuasikan telah dikembangkan dari 235 seri pasase avian reovirus strain S1133 pada kultur sel telur ayam bertunas dan 100 pasase pada kultur sel *chicken embryo fibroblast* (CEF) dari ayam SPF.

Vaksin aktif yang telah diatenuasikan dianjurkan diberikan pada ayam umur muda, diikuti vaksinasi

dengan vaksin yang lebih kuat (*hotter*) pada ayam dengan umur lebih tua, dan vaksin in aktif diberikan pada ayam yang lebih dewasa yang digunakan untuk meningkatkan antibodi maternal keturunannya (MILLS, 1986).

Program vaksin yang dapat dilakukan untuk menekan kejadian viral arthritis adalah sebagai berikut:

- Pada pembibitan ayam (*breeding*)
Ayam umur 1-3 minggu, sebaiknya divaksinasi dengan vaksin aktif/hidup yang telah diatenuasikan dengan aplikasi melalui air minum. Pada ayam umur 8-12 minggu, divaksinasi dengan vaksin aktif/hidup dengan vaksin yang lebih kuat (*hotter*) dengan aplikasi melalui air minum. Sementara itu, ayam umur 16-20 minggu, vaksinasi dengan vaksin in aktif/mati dengan aplikasi injeksi intramuskular.
- Pada *broiler*
Umur 1-12 hari, vaksinasi dengan vaksin aktif/hidup yang telah diatenuasikan dengan aplikasi melalui air minum (MILLS, 1986).



Gambar 1. (3H) Uridine-labelled dsRNA dari Avian Reovirus dan Mammalian Reovirus, elektroforesis dari atas ke bawah dalam 10% acrylamide gel. (a) Avian R19; (b) Avian P100 (c) Avian S1133; (d) Avian Lasswade; (e) *human* tipe 1

Sumber : LAZANO *et al.* (1992)

Untuk mencapai hasil vaksinasi yang maksimal, bila vaksin viral arthritis diberikan secara simultan dengan vaksin Marek, sebaiknya vaksin-vaksin tersebut tidak diencerkan tapi dengan dosis penuh (GIAMBRONE dan CLOSSER, 1988).

Vaksinasi reovirus pada peternakan pembibitan tampaknya memang suatu metode yang efektif untuk mengontrol viral arthritis dan reovirus lainnya, tetapi harus diingat bahwa vaksinasi hanya dapat digunakan untuk melawan serotip yang homolog saja, sehingga program vaksinasi harus benar-benar diseleksi terhadap adanya kasus penyakit ini.

Ayam yang terinfeksi harus diisolasi, kandang dibersihkan dengan seksama, sehingga dapat mengurangi meluasnya penyakit ini dalam suatu populasi. Penggunaan desinfektan kurang efektif untuk mengeliminir virus ini, tapi larutan iodin organik 0,5% dapat digunakan untuk mengeliminir virus ini (ROSENBERGER dan OLSON, 1991).

Untuk mencegah penularan secara vertikal, selain vaksinasi pada induk, sebaiknya pihak peternakan pembibitan tidak menetas telur dari flock yang terinfeksi virus ini, untuk mencegah penularan secara vertikal (WHITEMAN dan BICKFORD, 1979; BAINS, 1979). Sistem *all in all out* juga dapat mengurangi insiden penyakit ini.

KESIMPULAN

Viral arthritis pada ayam merupakan penyakit yang dapat menyebabkan kelemahan kaki, kepincangan, rupturnya tendon gastrocnemius, dan nekrosisnya kaput femoralis. Ayam umur muda dan bangsa ayam pedaging mempunyai kepekaan yang tinggi terhadap penyakit ini. Penyakit ini dapat ditularkan secara vertikal dan horizontal. Pencegahan dapat dilakukan dengan vaksinasi menggunakan vaksin aktif yang telah diatenuasikan atau vaksin inaktif atau kombinasi keduanya. Vaksinasi dilakukan pada ayam umur beberapa hari diulang pada fase *growing* dan menjelang produksi. Untuk mencegah penularan secara vertikal sebaiknya tidak menetas telur dari flock yang terinfeksi dan program vaksin harus benar-benar diseleksi terhadap adanya kasus penyakit ini.

DAFTAR PUSTAKA

- AL-AFLAC and R.C. JONES. 1991. A tyrosine-sensitive avian reoccurs: Isolation and experimental infection of pouts and chick. *Avian Patrol*. 20(1): 5-16.
- BAINS, B.S. 1979. *Tenosynovitis. A Manual of Poultry Diseases*. F. Hoffmann-La Roche & Co Limited Company Basle, Switzerland. pp. 55-156.
- BLOOD, D.C, and O.M. RADOSTITS. 1989. Diseases of the Muscoloskeletal System. *In: Veterinary Medicine*. 7Ed. Bailliere Tindall. London, Philadelphia, Sidney, Tokyo, Toronto. pp. 449.
- CHAUHAN, H.V.S, B.S. GUPTA, A.A. TELI, and R.P. SINHA. 1988. Arthritis in poultry possibly caused by reovirus. *In. Vet. J.* 65(12): 1070-1073.
- COOK, M.E., W.T. SPRINGER, and J.A. HEBERT. 1983. Enchanted incidence of leg abnormalities in reovirus WVU 2937-infected chicken fed various dietary levelsof selected vitamins. *Avian Dis.* 28 (3): 548-572.
- DHILLON, A.S., F.S.B. KIBENGE, and R.K. PAGE. 1986. Viral arthritis in fryers related to reovirus infection in breeders. *Avian Dis.* 30 (3): 613-616.
- GIAMBRONE, J.J., and J. CLOSSER. 1989. Efficacy of simultaneous administration of marek's disease and viral tenosynovitis vaccines to day old chickens. *Poultry Sci.* 68: 1213-1217.
- GOUVEA, V.S. and T.J. SCHITZER. 1982. Polymorphism of the genomic the avian reovirus. *J. Gen. Virol.* 61: 87-91.
- GUNERATNE, J.R.M., R.S. JONES, and K. GEORGIU. 1982. Some observations on the isolation and cultivation of avian reovirus. *Avian Pathol.* 11: 443-462.
- JONES, R.C. and F.S.B. KIBENGE. 1984. Reovirus induced tenosynovitis in chicken: The effect of breed. *Avian Pathol.* 13: 511-528.
- JONES, R.C. and K. GEORGIU. 1984. Reovirus induced tenosynovitis in chickens the influence of age. *Avian Pathol.* 15: 441-457.
- LOGANATHAN, P. and S.H. SHARIFAH. 1992. Effect of avian reovirus on growth in broilers. *J. Vet. Malaysia.* 4 (1): 41-44.
- LOZANO, L.F., S. HAMMAMI, A.E. CASTRO, and B. OSBURN. 1992. Comparison of electron microscopy and polyacrylamide gel electrophoresis in the diagnosis of avian reovirus and rotavirus infections. *Avian Dis.* 36(2): 183-188.
- MILLS, C.P.J. 1986. Leg weakness in poultry. *In: Poultry Health*. Australian Veterinary Poultry Association. Proc. No. 92: 158, 160, 181-182, 186-187.
- REKIK, M.R., A. SILIM, and G. BERNIER. 1991. Serological and pathogenic characterization of avian reovirus isolated in quebec. *Avian Pathol.* 20(4): 607-617.
- ROSENBERGER, J.K. and N.O. OLSON. 1991. Reovirus Infections. *In: Disease Poultry*. Eds. Calnek, B.W., H.J. Barnes, C.W. Beard, W.M. Reid, H.W.Jr. Yoder. 9Ed. Iowa University Press. pp. 639-647.
- RUFF, M.D. and J.K. ROSENBERGER. 1984. Concurrent infections with reoviruses and coccidia in broilers. *Avian Dis.* 29(2): 465-477.
- SHAPOURI, M.R.S., R. FRENETTE, M. LAROCHELLE, ARELLA, and A. SILIM. 1996. Characterization of monoclonal antibodies against avian reovirus strain S1133. *Avian Pathol.* 25: 57-67.

- TAKASE, K., H. FUJIKAWA, and S. YAMADA. 1996. Correlation between neutralizing antibody titre and protection from tenosynovitis in avian reovirus infections. *Avian Pathol.* 20: 807–815.
- TRIANDARWATI, B.S. 1998. Supervisor Laboratorium Health and Disease Control, PT. Super unggas Jaya. (Komunikasi pribadi).
- VAN DER HEIDE, L., D. LUTTICKEN, and M. HORZINEK. 1981. Isolation of avian reovirus as possible etiologic agents of osteoporosis (Brittle bone disease; femoral head necrosis) in broiler chicken. *Avian Dis.* 25(4): 847–855.
- VAN DER HEIDE, L., MARIANNE KALBEC, and MARYANNE BRUSTOLON. 1983. Development of an attenuated apathogenic reo-virus vaccine against viral arthritis/tenosynovitis. *Avian Dis.* 27: 698–713.
- WHITEMAN, C.E. and A.A. BICKFORD. 1979. Viral Arthritis. *In: Avian Disease Manual.* 3rd. Printing and Publications Colorado State University. pp. 58–60.