

Efek Protektif Madu Hutan Terhadap Kerusakan Hepar Tikus Putih (*Rattus norvegicus*) yang Diinduksi Etanol

Fairuz¹, Armaidi Darmawan², Irga M³

Bagian Patologi Anatomi Fakultas Kedokteran dan Ilmu Kesehatan Universitas Jambi

email: fairuz_guzwein@yahoo.co.id

ABSTRACT

Background: Illegal alcohol is one of the big problems in Indonesia. The victims by drinking these kind of alcohols were found in every place on this country every month. Alcohol gives the most harmful effect to the liver, its cells will die and become a scar. One of its effect is fatty liver. WHO recommends the using of traditional treatment for health community care, prevention of disease and disease treatment. One of the most well known traditional treatment is the using of honey.

Objectives: The goal of this research is to know the protective effect of the forest honey to the white rat's (*Rattus norvegicus*) damaged liver which is inducted by ethanol

Methods: This experimental laboratory research used random controlled design method with the post test-only control group design pattern. The subjects of this research were 25 adult male white rats (*Rattus norvegicus*) Sprague Dawley strain which were divided in to five groups with 5 treatment groups.

Result: The result of ANOVA test shows, there is a mean difference between those five treatment groups with p value = 0,000. Post-Hoc test shows, there is a mean difference between group 1 (normal control) with other four groups (p= 0,000), group 2 (pathologic control) and group 3 (dose I) with group 4 (dose II) and group 5 (dose III) (p=0,000).

Conclusion: There is a protective effect of the forest honey to the white rat's (*Rattus norvegicus*) damaged liver which is inducted by ethanol

Key words: Ethanol, forest honey, fatty degeneration

ABSTRAK

Latar Belakang: Di Indonesia yang menjadi masalah besar adalah minuman alkohol ilegal. Hampir setiap bulan di berbagai daerah ditemukan korban akibat meminum minuman keras oplosan. Alkohol paling bahaya dampaknya pada hati, sel hati akan mati dan menjadi parut. Salah satu akibatnya adalah perlemakan hepar. WHO merekomendasikan penggunaan obat tradisional dalam pemeliharaan kesehatan masyarakat, pencegahan, dan pengobatan penyakit. Salah satu obat tradisional adalah madu.

Tujuan Penelitian: ini adalah untuk mengetahui efek protektif madu hutan terhadap kerusakan hepar tikus putih (*Rattus norvegicus*) yang diinduksi etanol.

Metode: Jenis penelitian ini adalah eksperimental laboratorik menggunakan metode rancangan acak terkontrol dengan pola *post test-only control group design*. Subjek penelitian adalah 25 ekor tikus putih (*Rattus norvegicus*) jantan dewasa galur Sprague yang dibagi menjadi 5 kelompok dengan lima kelompok perlakuan.

Hasil: Uji ANOVA menunjukkan adanya perbedaan yang bermakna antara kelima kelompok perlakuan dengan nilai $p = 0,000$. *Post-Hoc Test* menunjukkan adanya perbedaan yang bermakna antara kelompok 1 (kontrol normal) dengan semua kelompok ($p = 0,000$), kelompok 2 (kontrol patologis) dan kelompok 3 (dosis I) dengan kelompok 4 (dosis II) dan kelompok 5 (dosis III) ($p = 0,000$).

Kesimpulan: Terdapat efek protektif madu hutan terhadap kerusakan hepar tikus putih (*Rattus norvegicus*) yang diinduksi etanol.

Kata kunci : Etanol, madu hutan, degenerasi lemak

PENDAHULUAN

Dalam sejarah dunia, masyarakat Barat banyak berhubungan dengan alkohol dalam aneka bentuk. Menurut catatan arkeologi minuman beralkohol sudah dikenal sejak kurang lebih 5000 tahun yang lalu. Orang Arab mengembangkan distilasi sekitar tahun 800 M.^{1,2,3}

Di Amerika Serikat, penyebab kematian terbanyak ketiga adalah konsumsi alkohol yang berlebihan. Konsumsi alkohol yang berlebihan akan dikaitkan dengan kerusakan hepar, baik dalam jangka waktu cepat ataupun jangka panjang, selain itu juga bisa menyebabkan kanker.⁴

Di Indonesia yang menjadi masalah besar adalah minuman beralkohol ilegal. Hampir setiap bulan di berbagai daerah ditemukan korban akibat meminum minuman keras ilegal. Pengguna minuman beralkohol di Indonesia tersebar dalam berbagai tingkatan sosial ekonomi, dari yang kaya maupun yang miskin.¹

Kandungan alkohol bukan berapa banyak yang diminum, tetapi berapa banyak kandungan/kadar alkohol dalam minuman tersebut. Alkohol paling cepat diserap pada kadar dalam minuman antara 10%-30%. Kadar di bawah 10% menyebabkan tingkat konsentrasi di saluran cerna menjadi rendah

dan akan memperlambat serapannya. Sebaliknya, konsentrasi alkohol di atas 30%, akan cenderung menyebabkan iritasi membran mukosa lambung dan otot spinkter sehingga menyebabkan peningkatan sekresi.¹

Di dalam tubuh, alkohol mengalami metabolisme di ginjal, paru-paru, dan otot, tetapi umumnya di hati, kira-kira 7 gram etanol per jam, di mana 1 gram etanol sama dengan 1 ml alkohol 100%. Alkohol paling bahaya dampaknya pada hati. Sel hati akan mati dan menjadi parut. Parut ini akan mengurangi kemampuan hati untuk berfungsi dengan sempurna. Parut yang serius akan menyebabkan keadaan yang disebut sirosis hati dan dapat berkembang menjadi kanker hati lebih dari 90% alkohol yang dikonsumsi dioksidasi dalam hati, sisanya diekresikan dalam paru-paru dan urin. Alkohol dalam dosis besar menciptakan efek metabolik bertingkat, menyebabkan kerusakan pada hati dan sistem pencernaan.^{1,5}

WHO merekomendasikan penggunaan obat tradisional dalam pemeliharaan kesehatan masyarakat, pencegahan, dan pengobatan penyakit, terutama penyakit kronis, penyakit degeneratif, dan kanker. WHO juga mendukung upaya-upaya meningkatkan

keamanan dan khasiat obat tradisional.⁶ Salah satu obat tradisional yang sudah dikenal di peradaban seluruh dunia adalah madu.⁷ Perkembangan budidaya lebah madu di Indonesia mulai dirintis dan dipelopori oleh Rijkeuns, seorang bangsa Belanda pada tahun 1841. Sejak zaman Mesir kuno, madu dianggap sebagai obat paling mujarab untuk menyembuhkan peradangan atau luka-luka. Selain menyejukkan, cairan kental yang terasa manis itu mengandung antikuman (bakteri), sehingga dapat digunakan sebagai zat antiseptik yang dapat diminum bagi penderita peradangan tubuh. Fungsi madu alami, sesungguhnya tidak kalah penting dengan fungsi obat pereda sakit pada zaman sekarang.⁸

Madu bisa dogolongkan menurut jenis tanaman yang menjadi sumber nektarnya. Jika madu dihasilkan oleh lebah yang mengambil makanannya dari beragam sumber dan tidak ada tanaman yang dominan dinamakan madu multiflora atau poliflora. Contohnya, madu hutan. Di Jambi dapat ditemui madu bunga coklat dan madu bunga bakau (*mangrove*). Keduanya tergolong madu hutan.⁹ Oleh karena itu, peneliti tertarik untuk meneliti efek protektif madu hutan terhadap kerusakan hepar tikus putih (*Rattus norvegicus*) jantan dewasa galur Sprague Dawley yang diinduksi etanol.

METODE PENELITIAN

Jenis penelitian ini merupakan penelitian eksperimental dengan menggunakan metode rancangan acak terkontrol dengan pola *post test-only control group design*. Penelitian ini dilakukan di Laboratorium

Patologi Anatomi Program Studi Pendidikan Dokter Universitas Jambi, sedangkan pembuatan preparat dan pengamatannya dilakukan di Dept. Patologi Anatomi RS. Abdul Manap Kota Jambi. Penelitian dilaksanakan pada tanggal 9 maret 2012 sampai dengan tanggal 24 oktober 2012. Sebanyak 25 ekor tikus putih (*Rattus norvegicus*) jantan dewasa galur Sprague Dawley berumur 3-4 bulan yang dipilih secara acak dan dibagi menjadi 5 kelompok, dengan pengulangan sebanyak 5 kali, digunakan sebagai subjek penelitian. Bahan penelitian yang digunakan yaitu: etanol 50% v/v dengan dosis 5 gr/kgBB, larutan madu hutan 50% yang mengandung madu hutan murni dengan dosis 0,0009 ml/grBB, 0,0027 ml/grBB, dan 0,0081 ml/grBB, aquadest, alkohol 96%, tikus putih jantan dewasa galur Sprague Dawley, pakan dan minum tikus. Bahan yang digunakan untuk pembuatan preparat histopatologi dengan metode paraffin meliputi: larutan formalin 10% untuk fiksasi, alkohol 70%, alkohol 96%, alkohol absolut, etanol, xylol, pewarna hematoksilin dan eosin, dan entelan.

Variabel dependen adalah gambaran histopatologis kerusakan hepar tikus. Pada variabel dependen skala yang digunakan adalah skala kategorik (K1, K2, K3, K4, K5). Sediaan hepar diamati di bawah mikroskop dengan perbesaran 100x10. Kerusakan yang diamati berupa degenerasi lemak yang terjadi pada hepatosit.

Kriteria penilaian degenerasi lemak dapat dikategorikan, yaitu:¹⁰

0 = tidak ada hepatosit yang mengalami degenerasi lemak

- 1 = <10% hepatosit yang mengalami degenerasi lemak
- 2 = 10% – 33% hepatosit yang mengalami degenerasi lemak
- 3 = 34% – 66% hepatosit yang mengalami degenerasi lemak
- 4 = >66% – 100% hepatosit yang mengalami degenerasi lemak

Variabel independen berupa dosis pemberian larutan madu dan larutan etanol yang diberikan kepada tikus percobaan. Variabel independen 1 adalah kontrol normal. Variabel independen 2 adalah tikus yang hanya diberikan larutan etanol 50% per oral (p.o) 1x/hari selama 14 hari. Variabel independen 3 adalah tikus yang diberikan larutan madu hutan 50% dosis I (0,0018 ml/grBB) dan larutan etanol 50% dosis 0,01 ml/grBB. Variabel independen 4 adalah tikus yang diberikan larutan madu hutan 50% dosis II (0,0054 ml/grBB) dan larutan etanol 50% dosis 0,01 ml/grBB. Variabel independen 5 adalah tikus yang diberikan larutan madu hutan 50% dosis III (0,016 ml/grBB) dan larutan etanol 50% dosis 0,01 ml/grBB.

Madu yang digunakan dalam penelitian ini adalah madu hutan murni terstandar sesuai dengan Standar Nasional Indonesia (SNI). Penentuan dosis yang diberikan berdasarkan hasil konversi dari manusia dengan berat badan 70 kg ke tikus dengan berat badan 200 gr.¹¹ Angka konversi dari manusia dengan berat badan 70 kg ke tikus dengan berat badan 200 gram adalah 0,018. Dosis pemberian madu pada orang dewasa dengan berat badan 70 kg untuk pencegahan penyakit adalah 1-2 kali/hari

satu sendok makan.⁷ Satu sendok makan setara dengan 15 ml dan pada penelitian ini akan menggunakan dosis 2 kali/hari satu sendok makan yang setara dengan 30 ml madu.¹² Pada penelitian ini menggunakan larutan madu hutan 50% sebanyak 0,0018 ml/grBB, 0,0054 ml/grBB, dan 0,016 ml/grBB untuk mengetahui adakah efek protektif dari larutan madu tersebut. Perhitungan volume pemberian etanol adalah 1 gram etanol sama dengan 1 ml alkohol 100%.¹ Jadi, jika konsentrasi etanol yang diinginkan 50%, maka dalam 50% v/v 100 ml terdapat 50 gram etanol. Jadi, setiap tikus diberikan etanol 50% sebanyak 0,01 ml/grBB selama 14 hari 1,5 jam setelah pemberian madu. Pemberian etanol 1,5 jam setelah pemberian madu agar lambung tikus telah kosong sehingga mempercepat absorpsi etanol.

Data yang diperoleh dari hasil pengamatan hepar secara histopatologis akan dianalisis dengan menggunakan bantuan software komputer. Karena penelitian ini merupakan jenis hipotesis komperatif variabel numerik, tidak berpasangan dan > 2 kelompok maka hasil penelitian dianalisis dengan menggunakan metode uji parametrik one-way ANOVA. Jika pada uji ANOVA atau Kruskal-Wallis menghasilkan nilai $p < 0,050$, maka dilanjutkan dengan melakukan analisis Post-hoc multiple comparions test uji Least Significance Difference (LSD) untuk melihat perbedaan antar kelompok perlakuan.¹³

HASIL

Dari penelitian ini didapatkan hasil yang dipresentasikan dalam bentuk tabel berikut:

Tabel 1. Persentase hasil penilaian histopatologis hepar tikus pada kelompok 1 (kontrol normal)

Ket : kelompok 1 diberikan larutan aquadest 0,001 ml/grBB

Tikus	Pemeriksaan Lapangan Pandang Besar					Jumlah	%
	1	2	3	4	5		
	Hepatosit / Degenerasi lemak						
1	115/3	163/0	196 / 0	220 / 0	178 / 0	872 / 3	0,344
2	131/0	180/1	136 / 0	210 / 1	182 / 0	839 / 2	0,238
3	137/7	140/3	119 / 0	86 / 0	110 / 0	592 / 10	1,689
4	89/1	122/0	104 / 0	86 / 0	93 / 0	494 / 1	0,202
5	97/0	99/0	124 / 1	119 / 1	90 / 2	529 / 4	0,756
Kelompok Percobaan 1						3326 / 20	0,645

Tabel 2. Persentase hasil penilaian histopatologis hepar tikus pada kelompok 2 (kontrol patologis)

Ket : kelompok 2 hanya diberikan larutan etanol 50% 0,001 ml/grBB

Tikus	Pemeriksaan Lapangan Pandang Besar					Jumlah	%
	1	2	3	4	5		
	Hepatosit / Degenerasi lemak						
1	126/75	116/92	87/35	80/38	82/41	491/281	57,230
2	118/71	85/40	81/48	54/9	76/35	414/203	49,033
3	68/46	80/40	63/30	43/33	82/33	336/182	54,166
4	100/64	115/28	108/20	97/27	105/32	525/171	32,571
5	80/43	97/57	119/43	97/44	113/46	506/233	46,047
Kelompok Percobaan 2						2326/1070	46

Tabel 3. Persentase hasil penilaian histopatologis hepar tikus pada kelompok 3

Ket : kelompok 3 diberikan larutan madu 50% dosis I (0,0018 ml/grBB) dan larutan etanol 50% 0,001 ml/grBB

Tikus	Pemeriksaan Lapangan Pandang Besar					Jumlah	%
	1	2	3	4	5		
	Hepatosit / Degenerasi lemak						
1	73/53	88/47	84/28	97/29	118/16	460/173	37,608
2	67/30	57/23	58/28	84/51	61/27	327/159	48,623
3	105/32	87/25	136/48	141/71	141/56	610/232	38,032
4	62/53	66/53	103/28	80/19	89/29	400/182	45,500
5	86/19	71/36	71/39	76/43	98/32	402/169	42,039
Kelompok Percobaan 3						2199/915	41

Tabel 4. Persentase hasil penilaian histopatologis hepar tikus pada kelompok 4

Ket : kelompok 4 diberikan larutan madu 50% dosis II (0,0054 ml/grBB) dan larutan etanol 50% 0,001 ml/grBB

Tikus	Pemeriksaan Lapangan Pandang Besar					Jumlah	%
	1	2	3	4	5		
	Hepatosit / Degenerasi lemak						
1	121/23	69/28	116/33	102/35	117/36	525/155	29,523
2	135/34	98/33	102/28	128/30	123/19	586/144	24,573
3	142/18	157/16	154/20	120/12	121/23	694/89	12,824
4	110/37	102/23	108/27	93/12	129/22	542/121	22,324
5	125/58	87/23	135/11	97/25	97/23	541/140	25,878
Kelompok Percobaan 4						2888/ 649	22.47

Tabel 5. Persentase hasil penilaian histopatologis hepar tikus pada kelompok 5

Ket : kelompok 5 diberikan larutan madu 50% dosis III (0,016 ml/grBB) dan larutan etanol 50% 0,001 ml/grBB

Tikus	Pemeriksaan Lapangan Pandang Besar					Jumlah	%
	1	2	3	4	5		
	Hepatosit / Degenerasi lemak						
1	132/20	165/24	119/25	75/25	84/19	575/113	19,652
2	99/21	99/22	129/31	117/30	109/37	553/141	25,497
3	132/43	98/28	82/34	131/28	117/17	560/150	26,785
4	110/22	142/30	132/12	163/15	121/18	668/97	14,521
5	93/17	114/19	89/22	92/18	118/16	506/92	18,181
Kelompok Percobaan 5						2862/593	20.71

Tabel 6. Rerata persentase hasil penilaian histopatologis hepar tikus pada semua kelompok dan kategorinya

Kelompok	Jumlah sel hepatosit (5 LPB)	Degenerasi lemak (5 LPB)	Persentase degenerasi lemak	Kategori
K1 (Kontrol)	3362	20	0.645	0
K2 (Patologis)	2326	1070	46	3
K3	2199	915	41	3
K4	2888	649	22.47	2
K5	2862	593	20.71	2

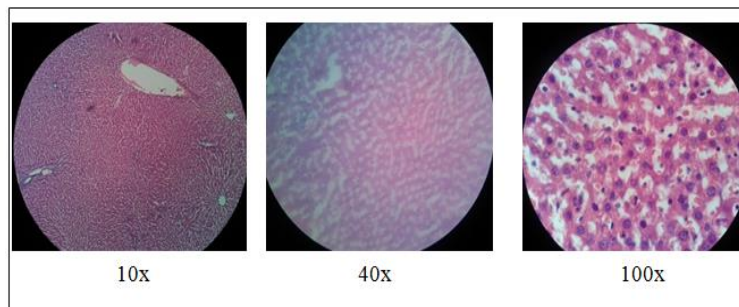
Dari tabel diatas dapat dilihat bahwa tikus putih dari kelompok pertama atau hanya sebagai kelompok kontrol tampak sedikit sekali terjadi perlemakan pada sel-sel hepar, sedangkan kelompok kedua atau sebagai kelompok kontrol patologis tampak banyak

sekali sel hepatosit yang mengalami degenerasi lemak. Untuk kelompok ke-3, 4 dan ke-5 tampak perbedaan sel hepatosit yang mengalami degenarasi lemak.

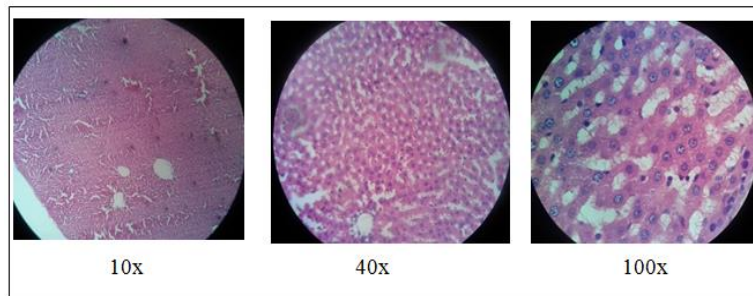
Gambaran mikroskopis hepar tikus putih setelah diberikan perlakuan selama 14 hari

dapat dilihat pada gambar dibawah ini, pada kelompok 1 atau sebagai kelompok kontrol (gambar 1) tampak sel-sel hepatosit hanya sedikit sekali yang mengalami degenerasi lemak. Pada kelompok 2 atau sebagai kelompok patologis (gambar 2) tampak banyak sekali sel-sel hepatosit yang

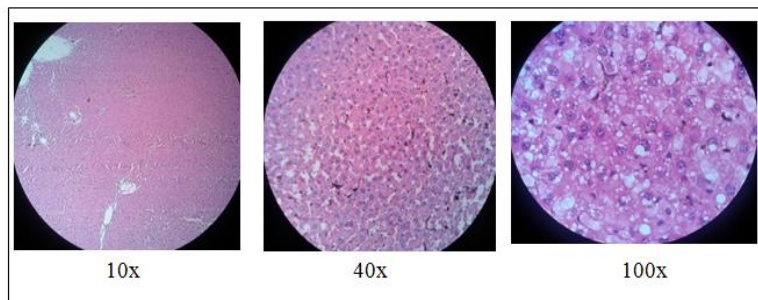
mengalami degenerasi lemak, kelompok 3 (gambar 3) juga tampak sel-sel hepatosit yang mengalami degenerasi lemak, sedangkan pada kelompok 4 (gambar 4) dan kelompok 5 (gambar 5) juga tampak sel-sel hepatosit yang mengalami degenerasi lemak.



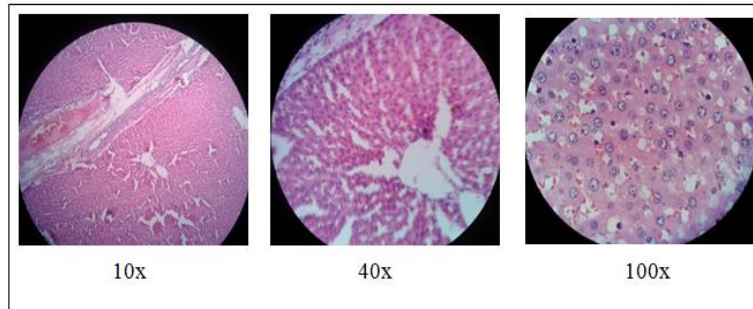
Gambar 1. Gambaran histopatologis salah satu tikus putih pada kelompok 1 (kelompok kontrol)



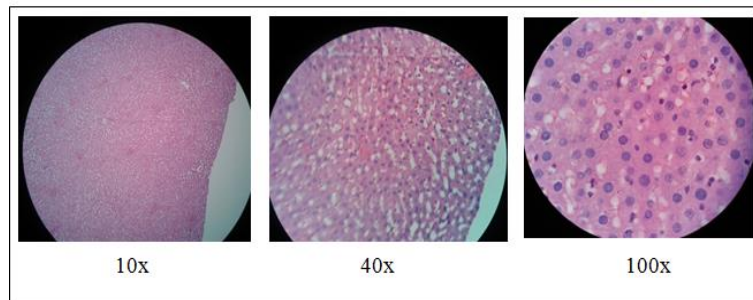
Gambar 2. Gambaran histopatologis salah satu tikus putih pada kelompok 2 (kelompok patologis)



Gambar 3. Gambaran histopatologis tikus putih pada kelompok 3



Gambar 4. Gambaran histopatologis tikus putih pada kelompok 4



Gambar 5. Gambaran histopatologis tikus putih pada kelompok 5

ANALISA DATA

Analisis data pada penelitian ini yaitu menggunakan uji *Oneway ANOVA*, tetapi sebelumnya harus dilakukan syarat pengujian ANOVA yaitu distribusi data harus normal ($p > 0,05$) dan varians data juga harus sama atau homogen ($p > 0,05$). Setelah dilakukan uji normalitas (lampiran 5), didapatkan bahwa distribusi data untuk semua kelompok mempunyai distribusi data

yang normal (dengan melihat hasil uji Saphiro-Wilk, yaitu 0,165). Selanjutnya dilakukan uji homogenitasi variansi (lampiran 5), dengan hasil varian data adalah homogen, dimana didapatkan nilai $p = 0,108$. Dengan demikian, kedua syarat uji *oneway ANOVA* telah terpenuhi, sehingga uji ANOVA dapat dilakukan. Hasil uji *oneway ANOVA* dapat dilihat pada tabel di bawah ini:

Tabel 7. Hasil uji *oneway ANOVA*

ANOVA	Sum of Squares	Df	Mean Square	F	Sig.
Between Groups	7080,952	4	1770,238	49,123	,000
Within Groups	720,738	20	36,037		
Total	7801,689	24			

Dari tabel diatas, dapat diketahui bahwa nilai $p = 0,000$ ($p < 0,05$) yang berarti bahwa terdapat perbedaan yang bermakna pada persentase degenerasi lemak pada pemeriksaan histopatologis hepar tikus putih diantara kelima kelompok perlakuan.

Analisis kemudian dilanjutkan dengan *Post-hoc multiple comparisons test* uji *Least Significance Difference (LSD)* (lampiran 5). Berdasarkan perhitungan *Post-hoc multiple comparisons test* dengan batas signifikansi 0,05, diperoleh data perbandingan persentase sel hepatosit yang mengalami degenerasi lemak antar kelompok perlakuan. Perbedaan yang bermakna didapatkan pada perbandingan persentase sel hepatosit yang mengalami degenerasi lemak antara kelompok I (kontrol normal) dengan semua kelompok (nilai $p = 0,000$), baik kelompok II (kontrol patologis), kelompok III (dosis I), kelompok IV (dosis II) dan kelompok V (dosis III).

Perbedaan yang bermakna juga didapatkan pada persentase sel hepatosit yang mengalami degenerasi lemak antara kelompok II (kontrol patologis) dengan kelompok IV (dosis II) dan kelompok V (dosis III), dengan nilai $p = 0,000$. Selain itu perbedaan yang bermakna pada persentase sel hepatosit yang mengalami degenerasi lemak juga didapatkan antara kelompok III (dosis I) dengan kelompok IV (dosis II) dan kelompok V (dosis III), dengan nilai $p = 0,000$

Perbedaan yang tidak bermakna terlihat pada perbandingan persentase sel hepatosit yang mengalami degenerasi lemak antara kelompok II (kontrol patologis) dengan kelompok III (dosis I), dengan nilai $p =$

0,167. Hal ini juga terlihat pada persentase sel hepatosit yang mengalami degenerasi lemak antara kelompok IV (dosis II) dengan kelompok V (dosis III), dengan nilai $p = 0,587$.

PEMBAHASAN

Pemeriksaan histopatologis pada hepar tikus putih dilakukan setelah hari ke-14 perlakuan. Berdasarkan hasil uji normalitas dan homogenitas variansi. Diketahui bahwa dalam tiap kelompok perbedaan persentase sel hepatosit yang mengalami degenerasi lemak mempunyai nilai yang bermakna. Jadi dapat disimpulkan bahwa efek perlakuan yang diterima tikus putih dalam tiap kelompok berbeda.

Hasil statistik uji *oneway ANOVA* menunjukkan adanya perbedaan yang bermakna pada persentase sel hepatosit yang mengalami degenerasi lemak antara kelima kelompok. Dari *Post-hoc multiple comparisons test* uji *Least Significance Difference (LSD)* diketahui adanya perbedaan yang bermakna antara kelompok kontrol normal dengan semua kelompok, hal ini menunjukkan bahwa terdapat perbedaan efek yang diberikan pada kelompok I (kontrol normal) terhadap semua kelompok. Kelompok I (kontrol normal) sangat sedikit sekali sel-sel hepatosit yang mengalami degenerasi lemak dibandingkan dengan kelompok lainnya, hal ini dikarenakan kelompok I (kontrol normal) hanya diberikan aquadest. Sedangkan kelompok II (kontrol patologis) adalah kelompok yang memiliki persentase sel hepatosit yang mengalami degenerasi lemak tertinggi diantara semua kelompok, tingginya persentase sel

hepatosit yang mengalami degenerasi lemak pada kelompok kontrol patologis disebabkan karena tikus putih pada kelompok patologis hanya diberi etanol.

Terjadinya akumulasi lemak diakibatkan oleh penghambatan siklus asam trikarboksilat dan penghambatan oksidasi lemak yang sebagian disebabkan oleh pembentukan NADH berlebihan.¹⁴ Hepar adalah tempat utama metabolisme etanol karena hepatosit paling banyak mengekspresikan enzim utama yang memetabolisme etanol, yaitu *alcohol dehydrogenase* (ADH) dan sitokrom P450 2E1 (CYP2E1) dibandingkan jaringan lain.¹⁵ Peningkatan jumlah NADH memfasilitasi transfer elektron untuk membentuk spesies reaktif di mitokondria dalam bentuk anion superoksida. Mitokondria yang mengandung ROS dalam jumlah besar menyebabkan kerusakan sel dan nekrosis. NADH yang berlebihan menghambat oksidasi mitokondria- β yang menyebabkan akumulasi lipid intrasel dan akhirnya menyebabkan steatosis.^{16,17} Konsumsi etanol juga berkaitan dengan metabolisme etanol lewat induksi CYP2E1. Metabolisme etanol lewat jalur ini menyebabkan produksi radikal superoksida yang berlebihan dan menimbulkan produksi ROS.¹⁸

Penelitian yang dilakukan Suaniti mengenai Aldehid Dehidrogenase (ADH) yang berjudul Alkohol Dehidrogenase dalam tikus wistar sebagai biomarker awal konsumsi alkohol secara akut ternyata memberikan hasil yang mendukung penelitian ini, Suaniti memberikan alkohol 5% secara oral kepada delapan tikus wistar selama tujuh hari berturut-turut dan delapan tikus lainnya

diberikan akuades sebagai kontrol. Kemudian menentukan kadar ADH enam jam dan 24 jam setelah konsumsi alkohol. Hasilnya yaitu pada serum yang diambil setelah 6 jam, setelah konsumsi alkohol 5% kadar ADH lebih tinggi dari kontrol atau terjadi peningkatan sebesar 117,15%, sedangkan pada serum yang diambil setelah 24 jam, setelah konsumsi alkohol 5% kadar ADH lebih tinggi dari kontrol atau terjadi peningkatan sebesar 108,14%.¹⁹

Perlemakan hepar adalah respons hepar yang paling awal dan paling umum terhadap ingesti etanol dosis sedang atau besar. Perlemakan hepar terjadi ketika etanol menghambat kemampuan hepatosit untuk mengangkut lemak yang menyebabkan akumulasi lemak di dalam hepatosit.^{15,20} Ingesti etanol dosis sedang menimbulkan penimbunan butir-butir lemak kecil (mikrovesikular) dalam hepatosit. Pada ingesti etanol kronis, lemak tertimbun sampai tahap menciptakan globulus makrovesikular yang besar dan jernih serta menekan dan menggeser nukleus ke perifer hepatosit.²¹

Pada penelitian yang dilakukan oleh Chen, yang meneliti mengenai efek protektif *quercetin* terhadap kerusakan hepar tikus yang diinduksi etanol, tikus wistar jantan diberikan etanol 50% (v/v) selama 10 hari dengan dosis 5 gr/kgBB p.o setelah 2,5 jam pemberian *quercetin*. Pemberian etanol tersebut menyebabkan sel hati tikus mengalami nekrosis sel, fibrosis, dan infiltrasi sel inflamasi pada hepar tikus. Penelitian yang dilakukan oleh Devi juga memberikan etanol sebanyak 6 gr/kgBB/hari yang diberikan ke tikus Wistar selama 4

minggu memberikan gambaran histopatologi hepar tikus berupa fibrosis dan peningkatan kandungan kolagen hepar. Juwita juga memberikan etanol pada tikus putih pada penelitiannya yaitu etanol 40% sebanyak 2ml/100grBB selama tujuh hari, hasilnya yaitu berupa peningkatan plasma *alanin aminotransferase* (ALT) dan *aspartate aminotransferase* (AST) terhadap tikus putih tersebut.^{22,23,24}

Penelitian yang dilakukan oleh Desprinita juga memberikan hasil yang dapat mendukung penelitian ini. Desprinita memberikan metanol 50% dengan dosis yang bertingkat yaitu 2ml/kgBB, 4ml/kgBB dan 6ml/kgBB secara oral terhadap tikus wistar selama 10 hari dan memberikan hasil yaitu berupa peningkatan kerusakan sel hepar tikus wistar seiring dengan peningkatan dosis metanol yang diberikan.²⁵

Dari *Post-hoc multiple comparisons test* uji *Least Significance Difference* (LSD) juga diketahui adanya perbedaan yang bermakna antara kelompok II (kontrol patologis) dan kelompok III (dosis I) dengan kelompok IV (dosis II) dan kelompok V (dosis III). Hal ini menunjukkan bahwa dosis madu hutan yang diberikan pada kelompok III, IV, dan V memiliki efek protektif yang berbeda, dosis madu hutan yang diberikan pada kelompok III tidak memiliki efek protektif terhadap kerusakan hepar tikus yang diinduksi etanol, sedangkan dosis madu hutan yang diberikan pada kelompok IV (dosis II) dan kelompok V (dosis III) memiliki efek protektif terhadap kerusakan hepar tikus yang diinduksi etanol. Hal ini disebabkan karena kelompok III (dosis I) diberikan dosis etanol yang sama dengan kelompok II (kontrol

patologis) tetapi kemudian diberikan madu hutan dengan dosis I (0,0018 ml/grBB). Sedangkan kelompok IV (dosis II) dan kelompok V (dosis III) juga diberikan etanol dengan dosis yang sama dengan kelompok II (kontrol patologis), tetapi kemudian diberikan madu hutan dengan dosis lebih besar dari dosis yang diberikan pada kelompok III (dosis I) yaitu untuk kelompok IV diberikan madu hutan 50% dengan dosis 0,0054 ml/grBB dan kelompok V diberikan madu hutan 50% dengan dosis 0,016 ml/grBB.

Madu terbukti berperan sebagai antioksidan yang dapat menangkal radikal bebas dengan mengurangi peroksidasi lemak dan nitrit oksida. Penelitian yang dilakukan Al-Waili yang menyuntikkan madu pada domba sehat secara intravena memberikan hasil berupa peningkatan fungsi hepar dan ginjal, menurunkan SGOT, SGPT, trigliserida, kolesterol, *Blood Urea Nitrogen* (BUN), gula darah, dan meningkatkan persentase protein serum, albumin serum, hemoglobin, sel darah putih, dan neutrofil.^{12,26,27}

Penelitian yang dilakukan Dewi mengenai pengaruh madu terhadap kerusakan histologis sel hepar mencit yang diinduksi natrium siklamat. penelitian tersebut dilakukan selama 14 hari berturut-turut dan ternyata dapat mengurangi kerusakan sel hepar mencit akibat natrium siklamat secara signifikan. Hal ini disebabkan oleh tingginya kandungan antioksidan madu. Penelitian lain yang juga dapat mendukung penelitian ini adalah penelitian yang dilakukan oleh As'ari. As'ari memberikan madu dengan dosis yang berbeda yaitu 0,04 ml/20 grBB dan 0,08 ml/20 grBB terhadap kerusakan

sel hepar mencit (*Mus musculus*) akibat paparan parasetamol selama 14 hari. Hasil penelitian ini yaitu ternyata madu dapat mengurangi kerusakan sel hepar mencit (*Mus musculus*).^{28,29}

KESIMPULAN

Pada penelitian ini dapat disimpulkan bahwa madu hutan memiliki efek protektif terhadap kerusakan hepar tikus putih (*Rattus norvegicus*) jantan dewasa galur Sprague Dawley yang diinduksi etanol.

DAFTAR PUSTAKA

1. Nurwijaya H, Zullies I. Bahaya Alkohol dan Cara Mencegah Kecanduannya. Jakarta: PT Elex Media Komputindo; 2009.
2. Joewana S. Gangguan Penggunaan Zat, Narkotika, Alkohol dan Zat Aditif lainnya. Jakarta: Gramedia; 1989.
3. Goodman, Gilman. Dasar Farmakologi Terapi. Jakarta: EGC; 2008. hal. 416-429.
4. Kosten TR, Patrick GO. Management of Drug and Alcohol Withdrawal. N Engl J Med. 2003 May 1;348(18):1786-94.
5. Katzung, B.G., S.B. Masters, A.J. Trevor. Basic and Clinical Pharmacology. 11th ed. New York: The McGraw-Hill Companies; 2007. p. 1604.
6. World Health Organization (WHO). Traditional Medicine. 2008 (diakses 13 April 2012). Diunduh dari: URL <http://www.who.int/mediacentre/factsheets/fs134/en/index.html>
7. Suranto, A. Terapi Madu. Jakarta: Penebar Plus; 2007.
8. Tim Karya Tani Mandiri. Pedoman Budidaya Lebah Madu. Bandung: Nuansa Aulia; 2010.
9. Suranto A. Khasiat dan Manfaat Madu Herbal. Jakarta: Agromedia Pustaka; 2008.
10. Kawasaki T, K Igarashi, T Koeda, K Sugimoto, K Nakagawa, S Hayashi, R Yamaji, H Inui, T Fukusato, T Yamanouchi. Rats Fed Fructose-Enriched Diets Have Characteristics Of Nonalcoholic Hepatic Steatosis. J. Nutr. 2009;139:2067-71.
11. Korkmaz A, D Kolankaya. Anzer Honey Prevents N-Ethylmaleimide-Induced Liver Damage in Rats. Exp Toxicol Pathol. 2009;61(4):333-7.
12. Al-Waili NS. Intravenous and Intrapulmonary Administration of Honey Solution to Healthy Sheep: Effects on Blood Sugar, Renal and Liver Function Tests, Bone Marrow Function, Lipid Profile, and Carbon Tetrachloride-Induced Liver Injury. J Med Food. 2003;6(3):231-47.
13. Dahlan, M. S. Statistik Untuk Kedokteran Kesehatan. Edisi 4. Jakarta: Salemba Medika; 2009
14. Brunton L, K Parker, D Blumenthal, I Buxton. Goodman and Gilman's Manual of Pharmacology and Therapeutics. New York: McGraw-Hill; 2008. p.1230.
15. Osna NA. Alcohol-induced Steatosis in Liver Cells. World J Gastroenterol. 2007;13(37):1974-4978.
16. Czaja MJ. Cell Signaling in Oxidative Stress-induced Liver Injury. Semin Liver Dis. 2007;27:378-89.
17. Cederbaum AI. Iron and CYP2E1-Dependent Oxidative Stress and Toxicity Alcohol. 2009;30(2):115-20.
18. Lieber CS. Pathogenesis and Treatment of Alcoholic Liver Disease: Progress Over the Last 50 Years. Vol.50. Roczniki Akademii Medycznej w Białymstoku; 2005.

19. Suaniti NM, AGDS Djeantik, IK Suatika, INM Astawa. Aldehid Dehidrogenase Dalam Tikus Wistar Sebagai Biomarker Awal Konsumsi Alkohol Secara Akut. *J. Biologi*. 2011;XV(1):6-8
20. DePetrillo P, M McDonough. Major Pathologies Associated with Acute and Chronic Alcohol Use – a Reference Summary. *The Alcohol Withdrawal Treatment Manual*. 2007. (diakses 3 mei 2012). Diunduh dari: URL: <http://www.sagetalk.com>.
21. Robbins SL, Vinai K, Ramzi SC. Robbins Buku Ajar Patologi. Edisi ke-7. Jakarta: EGC; 2007.
22. Chen X. Protective Effects of Quercetin on Liver Injury Induced by Ethanol. *Pharmacogn Mag*. 2010;6(22):135-41.
23. Devi SL, P Viswanathan, CV Anuradha. 2010. Regression of Liver Fibrosis by Taurine in Rats Fed Alcohol: Effects on Collagen Accumulation, Selected Cytokines and Stellate Cell Activation. *Eur J Pharmacol*. 2009;647(1-3):161-70.
24. Juwita R, ZS Hidayat, L Dwianasari. Pengaruh Pemberian Minyak Jintan Hitam (*Nigella Sativa*) Terhadap Kadar ALT dan AST Plasma tikus Putih (*Rattus norvegicus*) Model Hepatotoksik (Etanol). *J. Mandala of Health*. 2011;5(2):6-7
25. Desprinita P. Pengaruh Pemberian Dosis Bertingkat Metanol 50% Per Oral Terhadap Tingkat Kerusakan Sel Hepar Tikus Wistar. Universitas Diponegoro. 2010.
26. Antony SM, JR Rieck, RL Dawson. Effect of Dry Honey on Oxidation in Turkey Breast Meat. *Poult. Sci*. 2000;79:1846-50.
27. Yang C, M Zeisberg, B. Mosterman. Liver Fibrosis: Insights into Migration of Hepatic Stellate Cells in Response to Extracellular Matrix and Growth Factors. *Gastroenterology*. 2009;124:147-59.
28. Dewi MR. Pengaruh Hepatoprotektor Madu terhadap Kerusakan Histologis Sel Hepar Mencit (*Mus musculus*) yang Diberi Perlakuan Natrium Siklamat. Universitas Sebelas Maret Surakarta. 2010.
29. As'ari H. Efek Pemberian Madu Terhadap Kerusakan Sel Hepar Mencit (*Mus musculus*) Akibat Paparan Parasetamol. Universitas Sebelas Maret. 2009.