

ORIGINAL ARTICLE

Gambaran Parameter Optical Coherence Tomography Papil dan Hubungannya dengan Fungsi Penglihatan pada Pasien Non-Arteritic Anterior Ischemic Optic Neuropathy di FKUI-RSCM Kirana

Valenchia, M Sidik, Syntia Nusanti

Department of Ophthalmology, Faculty of Medicine, Universitas Indonesia
Cipto Mangunkusumo Hospital, Jakarta
E-mail: valen.chia@gmail.com

ABSTRACT

Tujuan : Untuk menggambarkan parameter diskus optik dan *retinal nerve fiber layer* (RNFL) pada pasien *non arteritic anterior ischemic optic neuropathy* (NAION) dan untuk menggambarkan korelasinya dengan defek lapang pandang dan tajam penglihatan.

Metode: 27 pasien NAION disertakan pada penelitian ini. Pemeriksaan berikut dilakukan secara potong lintang: Humphrey HFA II-i 750 24-2 *threshold*, tajam penglihatan dengan koreksi (TPDK) dengan *Snellen chart* dan *optical coherence tomography* (OCT) *StratusTM fast optic disc* dan *fast RNFL 3.4mm*.

Hasil : Kami menemukan 14 mata (25,9%) dengan diskus optik edema, 21 mata (38,9%) dengan diskus optik atrofi dan 19 mata dengan diskus optik normal. *Disk Area* dan *Rim cross sectional area* dapat membedakan kondisi diskus edema, atrofi, dan normal (DA: $3,52 \pm 1,16$; $2,73 \pm 0,55$; $2,59 \pm 0,44$; $p = 0,01$) (RCSA : $2,44 \pm 1,34$; $1,52 (0,94-3,02)$; $1,83 \pm 0,34$; $p = 0,014$) masing-masing. Ketebalan RNFL di semua kuadran juga dapat membedakan morfologi diskus. Tidak ada korelasi yang ditemukan antara parameter diskus optik-RNFL dengan defek lapang pandang (LP). Kami menemukan korelasi sedang antara ketebalan RNFL kuadran temporal dengan TPDK ($r -0,433$; $p = 0,05$).

Kesimpulan : Parameter diskus optik dan RNFL dengan OCT dapat digunakan untuk membedakan morfologi diskus optik. Ketebalan kuadran temporal RNFL adalah prediktor baik tajam penglihatan sentral pada pasien dengan NAION karena fungsi makula.

Kata kunci: diskus optik, *retinal nerve fiber layer*, *optical coherence tomography*, *non-arteritic anterior ischemic optic neuropathy*

Nonarteritic anterior ischemic optic neuropathy (NAION) adalah suatu neuropati optik akut atau subakut akibat iskemi mikrosirkuler akson nervus optikus anterior bagian

retrolaminar yang mendapat perdarahan dari arteri siliaris posterior brevis. Kejadian iskemi ini akan diikuti oleh edema akson yang akan menyebabkan sindrom kompartemen dan memperberat kejadian

iskemi.^{1,2} Dilaporkan terdapat 87 kasus NAION di RS dr.Cipto Mangunkusumo periode 2006 - 2011.³ Terjadi kenaikan insidensi kasus baru NAION yaitu sebesar 147 kasus NAION di RSUP dr.Cipto Mangunkusumo periode Januari 2012 – Desember 2014.⁴

Edema papil yang ditemukan saat onset NAION akan menjadi atrofi papil segmental atau difus dalam waktu 6 - 11 minggu sejak edema papil terjadi.^{Error! Bookmark not defined.} Hal ini didukung oleh penelitian lain oleh Mackay et al. yang menemukan bahwa edema papil pada NAION terjadi paling lama sekitar 4 - 6 minggu dan kemudian akan digantikan dengan atrofi papil.⁵ Perubahan morfologi ini dapat ditemukan dan dipantau dengan objektif dengan pemeriksaan *optical coherence tomography* (OCT). Contreras et al. melaporkan pada onset NAION, terjadi kenaikan ketebalan RNFL yang terukur dengan OCT sebesar 96,4 % dibandingkan dengan mata sebelahnya. Setelah 2 bulan onset, lebih dari 80 % pasien menunjukkan penipisan *retinal nerve fiber layer* (RNFL).⁶ Penipisan progresif antara bulan ke-2 dan ke-4 menunjukkan atrofi yang terus berjalan.⁷ Kestabilan morfologi ditemukan rata-rata setelah bulan ke-6.⁸

Hingga saat ini, ditemukan berbagai variasi laporan mengenai uji fungsional dan uji morfologi pada pasien NAION. Terdapat laporan mengenai keselarasan antara uji morfologi dengan pemeriksaan OCT papil dan uji fungsional dalam pemeriksaan lapang pandang (LP) menggunakan Humphrey maupun fungsi tajam penglihatan sentral pasien NAION misalnya pola defek lapang yang berbeda menunjukkan pola ketebalan RNFL yang berbeda,⁶ serta pada mata dengan tajam penglihatan <6/60, didapatkan ketebalan RNFL pada kuadran temporal lebih rendah 40 % dibandingkan mata sebelahnya.⁹ Selain itu pemeriksaan morfologi papil terbukti dapat menjadi landasan prognostik bagi fungsi penglihatan pasien NAION.⁹ Di lain pihak, diperlukan pemeriksaan objektif papil untuk menyokong pemeriksaan papil

secara funduskopi yang sifatnya subjektif dan dapat berbeda antar klinisi.

Penelitian ini bertujuan untuk mengetahui gambaran parameter diskus optik dan RNFL menggunakan Stratus OCT pada pasien NAION dan hubungannya dengan fungsi penglihatan yaitu lapang pandang dan tajam penglihatan sentral sehingga dapat dijadikan landasan prognostik dan materi informasi edukasi untuk pasien.

METODE

Penelitian ini adalah penelitian deskriptif prospektif dengan metode potong lintang. Penelitian dilakukan di Divisi Neuro-Oftalmologi Poliklinik Departemen Ilmu Kesehatan Mata RS Cipto Mangunkusumo periode November 2015 – Februari 2016. Seluruh pasien dengan diagnosis NAION, baik pasien baru maupun lama yang datang selama periode penelitian (4 bulan), diinklusi pada penelitian ini. Diagnosis NAION ditegakkan berdasarkan kriteria : penurunan visus mendadak, edema papil atau atrofi papil pada funduskopi, ditemukan defek relatif aferen pupil (bila unilateral), kelainan lapang pandang (LP) konsisten dengan NAION. Kriteria eksklusi adalah keadaan okular selain NAION yang mempengaruhi nervus optikus seperti glaukoma.

Peneliti mencatat karakteristik demografis seperti usia dan jenis kelamin, onset, kondisi diskus optik (normal, edema atau atrofi). Seluruh subjek penelitian dilakukan pemeriksaan tajam penglihatan dengan koreksi (TPDK) dengan *Snellen chart*, LP dengan *Humphrey HFA II-i 750, 24-2 threshold*, dan OCT *Stratus™ software version 4.0*. Mode yang digunakan adalah *fast optic disc* dan *fast RNFL 3.4mm*. Pemeriksaan OCT diulang dengan memperhatikan minimal *signal strength* yaitu ≥ 5 . Pemeriksaan lapang pandang dilakukan pada subjek dengan TPDK $\geq 1/60$ dengan memerhatikan kriteria reliabilitas yang baik yaitu (*Fixation losses* $\leq 20\%$; *False (+)* $\leq 15\%$ dan *False (-)* $\leq 20-30\%$).

Definisi yang dipakai dalam menilai defek LP adalah sebagai berikut:

1. Defek difus – defek pada *hemifield* superior dan inferior dengan masing-masing *hemifield* memiliki 14 poin titik hitam pada plot deviasi total (lebih dari ½ dari total 26 poin pada *hemifield* di pemeriksaan 24-2) di luar KI 95% dan *mean deviation* (MD) pada *hemifield* yang lebih baik paling tidak ½ atau lebih daripada MD pada *hemifield* yang lebih buruk
2. Defek altitudinal inferior – defek pada *hemifield* inferior dengan 18 poin titik hitam pada plot deviasi total di luar KI 95% dan luasnya defek pada *hemifield* superior (nilai MD nya) < dari ½ luasnya defek pada *hemifield* inferior
3. Defek altitudinal superior – defek pada *hemifield* superior dengan 18 poin titik hitam pada plot deviasi total di luar KI 95% dan luasnya defek pada *hemifield* inferior (nilai MD nya) < dari ½ luasnya defek pada *hemifield* superior
4. Lain-lain – defek quadranopsia, hemianopsia, arkuata dan sentral skotoma yang tidak memenuhi ke-3 syarat jenis defek di atas

HASIL

Subjek penelitian yang diinklusi pada awal penelitian berjumlah 30. Sebanyak 3 pasien dieksklusi karena juga memiliki optik neuropati glaukoma. Analisis dilakukan pada 27 pasien. Tabel 1 menunjukkan karakteristik demografis dan onset penyakit.

Dari 27 subjek penelitian (54 mata), penelitian membagi berdasarkan gambaran diskus optik pada kunjungan awal dan mendapatkan gambaran edema sebanyak 14 mata (25,9 %), atrofi sebanyak 21 mata (38,9 %), dan normal sebanyak 19 mata (35,2 %). Dari 14 mata yang mengalami edema diskus optik, 11 pasien (78,6 %) datang dengan onset < 6 minggu dan 3

pasien (21,4 %) dengan onset \geq 6 minggu. Dari 21 mata yang mengalami atrofi diskus optik, 5 pasien (29,4 %) datang dengan onset < 6 minggu dan 12 pasien (70,6 %) dengan onset \geq 6 minggu.

Tabel 1. Karakteristik dasar dan onset (n = 27)

Variabel	Jumlah subjek	Persentase
Jenis Kelamin		
Laki-laki	15	55,6 %
Perempuan	12	44,4 %
Usia (tahun)	52,7 \pm 10,2	
Lateralitas		
Unilateral OD	9	33,3 %
Unilateral OS	9	33,3 %
Bilateral	9	33,3 %
Onset		
<6 minggu	17	63 %
\geq 6 minggu	10	37 %
TPDK (desimal)	27	0,4(0-1)

Terdapat 9 parameter yang dinilai pada pemeriksaan *optical coherence tomography* (OCT) papil pada subjek penelitian. Tabel 2 menunjukkan rata-rata hasil pemeriksaan OCT dan dibandingkan antara kondisi diskus optik edema, atrofi dan normal. Ditemukan perbedaan bermakna antara gambaran diskus optik yang edema, atrofi dan normal secara klinis pada parameter *Disk Area* dan *Rim cross sectional area* dalam pemeriksaan OCT papil. Pada kondisi diskus optik edema, parameter *Disk Area* lebih tinggi nilainya dibandingkan dengan atrofi dan normal sedangkan pada parameter *Rim cross sectional area*, kondisi diskus optik atrofi lebih rendah daripada edema dan normal.

Pada pemeriksaan OCT papil menggunakan stratus OCT, dapat juga diperoleh analisis RNFL, yaitu ketebalan lapisan serabut saraf di 4 kuadran : superior, inferior, temporal dan nasal dari papil. Tabel 3 menunjukkan rata-rata hasil pemeriksaan ketebalan RNFL peripapil dan dibandingkan antara kondisi diskus optik edema, atrofi dan normal. Pada kondisi diskus optik edema, parameter lebih tinggi nilainya dibandingkan dengan atrofi dan normal. Begitu pula kondisi diskus optik

atrofi, parameter terlihat jauh lebih rendah nilainya dibandingkan kondisi normal

Tabel 2. Rata-rata parameter pemeriksaan diskus optik pada OCT papil berdasarkan gambaran papil

Variabel	Gambaran Papil			nilai <i>p</i>
	Edema	Atrofi	Normal	
<i>Disk Area</i> (mm ²)	3,52±1,16	2,73±0,55	2,59±0,44	0,01*
<i>Rim Area</i> (mm ²)	1,68(0-4,87)	1,38(0-2,52)	1,71(0-3,1)	0,425**
<i>Rim cross sectional area</i> (mm ²)	2,44±1,34	1,52(0,94-3,02)	1,83±0,34	0,014**
<i>Rim Volume</i> (mm ²)	1,17(0,1-4,42)	0,46(0,08-2,52)	0,44(0,14-2,12)	0,109**
<i>Cup Area</i> (mm ²)	1,55(0,07-6,29)	1,21(0,39-4,13)	0,63(0,01-3,04)	0,282**
<i>Cup Volume</i> (mm ²)	0,00(0,00-0,6)	0,24(0-0,33)	0,28(0-0,53)	0,302**
<i>Cup/Disk Horizontal Ratio</i>	0,7(0,14-1)	0,64(0,39-1)	0,56(0,06-1)	0,591**
<i>Cup/Disk Vertical Ratio</i>	0,68(0,16-1)	0,63(0,38-1)	0,5(0,07-1)	0,253**
<i>Cup/Disk Area Ratio</i>	0,45(0,02-1)	0,45(0,17-1)	0,28(0-1)	0,33**

* uji One way Anova ** uji Kruskal-Wallis

Tabel 3. Rata-rata ketebalan RNFL peripapil pada OCT papil berdasarkan gambaran papil.

Rata-rata ketebalan RNFL peripapil	Gambaran Papil			nilai <i>p</i>
	Edema	Atrofi	Normal	
Superior (µm)	155,8±77,28	72,59±27,17	137,86±21,99	0,000*
Inferior (µm)	189,8±93,19	82,55±34,9	138,09±22,16	0,000*
Temporal (µm)	104,07±67,43	37,5(25-160)	78,77±17,1	0,000**
Nasal (µm)	131,47±87,41	51(26-131)	81,5±20,17	0,001**

* uji One way Anova ** uji Kruskal-Wallis

Tabel 4. Rata-rata parameter pemeriksaan diskus optik pada OCT papil berdasarkan gambaran defek lapang pandang

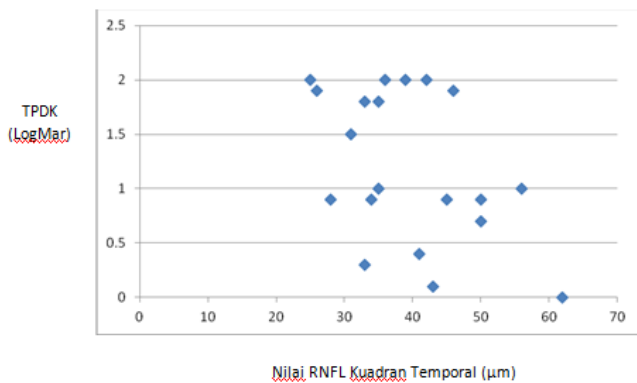
Variabel	Diskus Optik Edema				Nilai <i>p</i>	Diskus Optik Atrofi		
	Jenis Defek Lapang Pandang					Jenis Defek Lapang Pandang		
	Difus	Altitudinal Superior	Altitudinal Inferior	Lain-lain		Difus	Altitudinal Inferior	Nilai <i>p</i>
<i>Disk Area</i> (mm ²)	3,48±1,07	2,75±0,86	4,38±1,58	3,23±0,88	0,486*	2,61±0,49	2,27 (1,94-4,21)	0,387 ⁺⁺
<i>Rim Area</i> (mm ²)	1,15±1,37	1,5±0,53	1,98±2,41	0(0-2,25)	0,472**	1,18±0,87	1,05±0,97	0,395 ⁺
<i>Rim cross sectional area</i> (mm ²)	2,78±1,42	1,6±0,19	2,41±0,68	3,22±0,98	0,414*	1,55±0,54	1,79±0,74	0,733 ⁺
<i>Rim Volume</i> (mm ²)	1,99±1,73	0,29±0,16	1,3±0,2	2,38±1,81	0,341*	0,26 (0,08-1,91)	0,42 (0,17-2,52)	0,734 ⁺⁺
<i>Cup Area</i> (mm ²)	2,33±2,35	1,26±1,34	2,39±2,93	2,48±1,98	0,982*	1,43±1,1	0,49 (0,41-4,13)	0,991 ⁺⁺
<i>Cup Volume</i> (mm ²)	0,01 (0-0,03)	0,23±0,31	0±0,02	0(0-0,003)	0,461**	0,02 (0-0,17)	0±0,01	0,54 ⁺⁺
<i>Cup/Disk Horizontal Ratio</i>	0,72±0,34	0,62±0,27	0,59±0,47	1(0,38-1)	0,61**	0,66±0,25	0,71±0,27	0,869 ⁺
<i>Cup/Disk Vertical Ratio</i>	0,65±0,41	0,56±0,24	0,58 (0,16-1)	1(0,33-1)	0,63**	0,7±0,24	0,43(0,38-1)	0,579 ⁺⁺
<i>Cup/Disk Area Ratio</i>	0,56±0,51	0,39±0,32	0,52 (0,02-1)	1(0,13-1)	0,641**	0,52±0,34	0,25(0,18-1)	0,966 ⁺⁺

* uji One way Anova ** uji Kruskal-Wallis ⁺ uji Independent T-test ⁺⁺ uji Mann-Whitney

Tabel 5. Rata-rata parameter ketebalan RNFL peripapil pada OCT papil berdasarkan gambaran defek lapang pandang

Ketebalan RNFL peripapil	Diskus Optik Edema				Nilai p	Diskus Optik Atrofi		Nilai p
	Jenis Defek Lapang Pandang					Jenis Defek Lapang Pandang		
	Difus	Altitudinal Superior	Altitudinal Inferior	Lain-lain		Difus	Altitudinal Inferior	
Superior (µm)	167,75±71,23	90,33±49,7	204±92,57	170,67±56,86	0,249*	67,5±27,75	85,6±37,98	0,593 ⁺
Inferior (µm)	212,25±120,36	137,67±26,41	212±81,91	230,67±96,11	0,662*	76,38±31,52	96,2±36,2	0,255 ⁺
Temporal (µm)	68±38,86	80,67±6,03	132,25±104,74	153,67±57,1	0,148*	39±8,69	43 (35-160)	0,166 ⁺⁺
Nasal (µm)	181,5±102,91	38(37-72)	179±69,47	123±56,82	0,439**	56(36-131)	67,6±32,22	0,871 ⁺⁺

* uji One way Anova ** uji Kruskal-Wallis ⁺ uji Independent T-test ⁺⁺ uji Mann-Whitney



Gambar 1. Grafik korelasi antara nilai TPDK dan RNFL kuadran temporal pada atrofi papil

DISKUSI

Pada penelitian ini jenis papil yang ditemukan pada pasien NAION dibagi menjadi 3 yaitu gambaran edema papil sebanyak 14 mata (25,9 %), atrofi papil sebanyak 21 mata (38,9 %), dan normal papil sebanyak 19 mata (35,2 %). Pada NAION akut, gambaran edema papil segmental sering ditemukan bersama dengan perdarahan *flame shaped* dan penyempitan arteriolar di atau dekat bagian yang edema pada papil. Empat hingga 6 minggu setelah terjadi penurunan visus, edema papil akan digantikan dengan atrofi papil segmental.¹⁰ Pada penelitian ini 78,6 % pasien yang datang dalam kondisi edema

papil memiliki onset < 6 minggu sedangkan 70,6 % pasien yang datang dalam kondisi atrofi papil memiliki onset ≥6 minggu. Hal ini sesuai dengan pernyataan Knox et al. yang pada studi histopatologisnya menemukan edema papil saat onset NAION akan menjadi atrofi papil segmental atau difus dalam waktu 6 - 11 minggu sejak edema papil terjadi.¹¹

Keadaan struktur *crowded optic disk (disk at risk)* merupakan faktor predisposisi terjadinya NAION. Dengan ukuran lamina kribosa yang lebih sempit dari biasanya, maka akan lebih mudah terjadi sindrom kompartemen jika terjadi iskemi, karena pada saat iskemi, stasis aksoplasmik dan edema akan menekan pembuluh darah kapiler di antara serabut saraf, yang pada akhirnya akan memperparah keadaan iskemi.¹¹ Pada penelitian oleh Aritonang, ditemukan sebesar 35,1 % *disk at risk* di mata sebelahnya pada NAION unilateral.⁸ Menurut penelitian Preechawat et al. 82 % pasien NAION memiliki *disk at risk*.¹² Pada studi yang terdahulu menyebutkan 97 % - 98 % kasus NAION memiliki *disk at risk* pada *optic disknya*.¹³

Penggunaan OCT dalam mendeteksi kelainan patologis di bidang neuro-oftalmologi sudah luas digunakan. Dalam kasus NAION, berbagai penelitian sebelumnya menunjukkan kegunaan OCT sebagai penunjang diagnostik serta monitor

dan evaluasi keberhasilan terapi.^{6,7,8} Pemeriksaan ini bersifat non-invasif, cepat, objektif dan *reproducible*. Pada parameter diskus optik menggunakan Stratus *optical coherence tomography* (OCT), struktur *disc at risk* memiliki arti disk area yang kecil dan atau cup area/volum yang besar dan atau rim area/volum yang sempit. Pada penelitian ini, kami mendapatkan bahwa pada kondisi mata kontralateral dari NAION (normal papil), rata-rata angka disk area yang kami temukan jauh lebih kecil ($2,59 \pm 0,44 \text{ mm}^2$) dibandingkan kondisi edema dan atrofi papil. Kami juga menemukan rata-rata volum cup yang lebih besar yaitu $0,28 (0 - 0,53) \text{ mm}^2$ dan rim volume yang lebih kecil yaitu $0,44 (0,14 - 2,12) \text{ mm}^2$ dibandingkan kondisi edema atau atrofi papil walau tidak bermakna secara statistik ($p 0,302$; $p 0,109$). Hal ini berbeda dengan penelitian Danesh et al. yang sebaliknya menemukan bahwa pada mata yang terkena NAION rim area lebih kecil 6 % ($p 0,13$) dibanding subjek kontrol.¹⁴ Hal ini mungkin disebabkan oleh perbedaan kelompok kontrol di mana pada penelitian ini kami membandingkan antara mata (edem/atrofi papil dan normal papil) pada pasien NAION sedangkan pada penelitian Danesh et al.²² kelompok kontrol adalah subjek dengan mata normal tanpa NAION. Selain itu perbedaan juga mungkin disebabkan oleh variasi ras, di mana penelitian Danesh, et al.²² dilakukan pada ras kaukasian sedangkan penelitian kami pada ras asia.

Kami tidak menemukan peningkatan *cup to disc ratio* (CDR) pada edema papil mata NAION dibandingkan dengan mata sebelahnya (normal papil). Dapat kami amati bahwa kejadian NAION tidak merubah besar dan bentuk neuroretinal rim. Berbeda pada kasus *arteritic anterior ischemic optic neuropathy* (AAION) dan glaukoma di mana terjadi hilangnya neuroretinal rim dan optic cup yang melebar dan semakin cekung / dalam. Masih belum jelas mengapa kejadian iskemi pada NAION tidak berhubungan dengan hilangnya neuroretinal rim seperti pada glaukoma dan AION. Penemuan ini

menempatkan NAION dalam grup neuropati optik non-glaukomatosa seperti kerusakan nervus optikus akibat kompresi / transeksi atau *central retinal artery occlusion* (CRAO) di mana ukuran dan bentuk neuroretinal rim dan diskus optik tidak berubah walau terjadi kerusakan *nerve fibre layer* (NFL) ekstensif.¹⁵

Kami menemukan perbedaan bermakna antara gambaran klinis edema papil, atrofi papil dan normal papil pada parameter *disc area* ($p 0,01$) dan parameter *rim cross sectional area* ($p 0,014$) yang diperiksa menggunakan OCT stratus. Hal ini dapat membantu klinisi secara objektif untuk mengenali kondisi edema, atrofi dan normal papil pada pasien NAION. Kerusakan sel ganglion pada NAION bermanifestasi sesuai dengan peningkatan keputihan papil, yang sulit dinilai secara subjektif. Pemeriksaan OCT sebagai modalitas kuantitatif diperlukan untuk mengukur ketebalan *retina nerve fibre layer* (RNFL) peripapil guna menentukan jumlah kerusakan NFL akibat kejadian iskemik.^{6,16} Pada penelitian kami, rata-rata ketebalan RNFL peripapil di seluruh kuadran berbeda bermakna antara kondisi edema, atrofi dan normal papil. Pada seluruh kuadran, nilai rata-rata ketebalan RNFL peripapil kondisi edema papil lebih besar daripada normal papil, sedangkan pada kondisi atrofi papil lebih kecil daripada normal papil. Hal ini sesuai dengan penelitian oleh Pazderova et al. di mana peneliti menemukan penurunan signifikan ketebalan RNFL. Pada fase akut (edema papil), rata-rata ketebalan RNFL adalah $219.26 \pm 61.02 \mu\text{m}$, dan menurun pada kunjungan lanjut (atrofi papil) 3 bulan setelahnya menjadi $69.44 \pm 20.40 \mu\text{m}$. Nilai ini sesuai dengan atrofi yang terjadi pasca iskemik dan selalu lebih rendah daripada nilai pada mata sebelahnya yang tidak terkena NAION.¹⁷ Studi oleh Kernstock et al. menemukan bahwa terjadi perubahan morfologis yaitu peningkatan ketebalan RNFL area peripapil seiring dengan edema diskus pada fase akut (segera setelah onset). Ketebalan RNFL menurun cepat hingga di bawah normal setelah 2 bulan pada lebih dari 80% pasien, menunjukkan terjadinya

atrofi serabut saraf. Mengingat bahwa edema dapat menutupi terjadinya atrofi serabut saraf, kerusakan morfologi mungkin sudah terjadi pada saat kunjungan pertama pasien. Penipisan progresif RNFL pada bulan ke-2 hingga ke-4 merujuk pada terjadinya atrofi yang progresif di mana setelahnya akan terjadi kestabilan morfologi tanpa perubahan lebih lanjut (atau disebut juga fase *end-stage*).⁸

Keadaan iskemi pada nervus optikus biasanya terjadi sesuai dengan pola defek lapang pandangnya. Luasnya defek lapang pandang (LP) pada pasien NAION merefleksikan jumlah kerusakan aksonal akibat iskemia, dan tergantung dari beratnya derajat iskemia – semakin berat kejadian iskemia, semakin cepat dan berat kerusakan akson.¹⁸ Pada penelitian ini, kondisi edema papil pada subjek penelitian kami menghasilkan jenis defek LP yang berbeda-beda. Kami tidak menemukan adanya kaitan antara ke-9 parameter diskus optik serta ketebalan RNFL dengan jenis defek LP yang dinilai dengan modalitas Humphrey. Namun dapat kami amati adanya kecenderungan hubungan ketebalan RNFL dengan jenis defek LP, sebagai contoh pada kondisi edema papil dan defek LP altitudinal superior maka ketebalan RNFL area inferior lebih besar (lebih edema) dibandingkan area superior, begitu pula pada kondisi edema papil dan defek LP altitudinal inferior maka ketebalan RNFL area superior lebih besar (lebih edema) dibandingkan area inferior. Perbedaan yang tidak bermakna ini mungkin disebabkan oleh keterbatasan jumlah subjek penelitian kami.

Pada kondisi atrofi papil terdapat korelasi derajat sedang antara parameter ketebalan RNFL kuadran temporal dengan nilai TPODK yaitu berbanding terbalik artinya semakin tebal RNFL kuadran temporal maka nilai TPODK semakin baik ($r = -0,433$ $p < 0,05$). Hal ini sesuai dengan studi sebelumnya mengenai ketebalan RNFL pada mata NAION mengindikasikan bahwa ketebalan sisi temporal diskus optik adalah indikator yang baik terhadap kerusakan penglihatan sentral.¹⁹ Horowitz et al.

menunjukkan pada mata NAION dengan penurunan tajam penglihatan dengan rata-rata logMAR 0.43 ± 0.34 , ketebalan RNFL kuadran temporal jauh lebih rendah daripada mata kontrol.¹⁹ Deleón-Ortega et al. melaporkan bahwa ketebalan RNFL di sisi temporal pada mata NAION dengan tajam penglihatan baik sama dengan ketebalan pada mata normal.¹⁶ Pada studi oleh Contreras et al. ditemukan bahwa pada mata NAION unilateral dengan tajam penglihatan lebih buruk, ketebalan RNFL sisi temporal berkurang dibandingkan dengan mata normal.⁶ Pada studi oleh Dotan et al. rata-rata logMar tajam penglihatan pasien NAION (0.46 ± 0.65) lebih rendah daripada mata kontrol (0.05 ± 0.09) dan ketebalan RNFL kuadran temporal pada mata NAION ($42.0 \pm 11.3 \mu\text{m}$) jauh lebih tipis daripada mata sebelahnya ($65.2 \pm 14.6 \mu\text{m}$).⁸ Penemuan kami menguatkan korelasi antara ketebalan RNFL kuadran temporal dengan tajam penglihatan final. Penipisan serat saraf yang sampai di makula adalah hal yang menyebabkan tajam penglihatan akhir.

Sejauh yang peneliti pahami, penelitian ini adalah penelitian pertama di RSCM Kirana yang mencoba menggambarkan parameter diskus optik dan ketebalan RNFL pada pasien NAION serta menghubungkannya dengan defek LP dan TPODK. Penelitian ini juga menimbulkan pertanyaan penelitian baru mengenai perubahan anatomis (parameter diskus optik dan ketebalan RNFL) dan perubahan fisiologis (defek LP dan TPODK) serta menghubungkannya dengan kaitan fase edema dan atrofi papil pada pasien NAION. Kekurangan penelitian yang dicermati oleh peneliti adalah pemeriksaan OCT papil dan Humphrey dilakukan oleh petugas berpengalaman yang berbeda-beda sesuai dengan hari kerja petugas tersebut. Hal ini dapat menimbulkan bias pemeriksa dan memungkinkan adanya faktor inter-reabilitas antar pemeriksa

KESIMPULAN

Parameter diskus optik dan RNFL dengan OCT dapat digunakan untuk membedakan morfologi diskus optik. Ketebalan kuadran temporal RNFL adalah prediktor baik tajam penglihatan sentral pada pasien dengan NAION karena fungsi makula. Oleh karena itu, pemeriksaan OCT perlu dilakukan pada pasien NAION sebagai data dasar dan diulang 6 minggu setelah kunjungan pertama atau pada pasien yang mengalami perubahan klinis seperti dari edema menjadi atrofi papil, perluasan defek LP, dan atau perburukan TPOK serta pada evaluasi terapi.

REFERENCES

- Atkins EJ, Bruce BB, Newman NJ, Biousse V. Treatment of nonarteritic anterior ischemic optic neuropathy. *Survey of ophthalmology*. 2011;55(1):47-63.
- Knox DL, Kerrison JB, Green WR. Histopathologic studies of ischemic optic neuropathy. *Transactions of the American Ophthalmological Society*. 2000;98:203-20.
- Larasati M. Karakteristik pasien nonarteritik anterior iskemik optik neuropati di RSUP dr.Cipto Mangunkusumo periode Juni 2006 – Juni 2011. Jakarta: Universitas Indonesia; 2011.
- Aritonang YS. Karakteristik faktor risiko pasien nonarteritik anterior iskemik optik neuropati di divisi Neuro-Oftalmologi Departemen Mata RSUP dr.Cipto Mangunkusumo periode Januari 2012 – Desember 2014. Jakarta: Universitas Indonesia; 2015.
- Mackay DD, Atkins EJ, Newman NJ, Biousse V. Nonarteritic anterior ischemic optic neuropathy: untreatable at present? *Expert Review of Ophthalmology*. 2014;8(4):363-74.
- Contreras I, Noval S, Rebolleda G, Muñoz-Negrete FJ. Follow-up of nonarteritic anterior ischemic optic neuropathy with optical coherence tomography. *Ophthalmology*. 2012;114:2338-44.
- Kernstock C, Beisse F, Wiethoff S, Mast A, Krapp E, Grund R, et al. Assessment of functional and morphometric endpoints in patients with non-arteritic anterior ischemic optic neuropathy (NAION). *Graefes Arch Clin Exp Ophthalmol*. 2014;252:515-21.
- Dotan G, Goldstein M, Kesler A, Skarf B. Long-term retinal nerve fiber layer changes following nonarteritic anterior ischemic optic neuropathy. *Clin Ophthalmol*. 2013;7:735-40.
- Contreras I, Rebolleda G, Noval S, Muñoz-Negrete FJ. Ischemic optic neuropathy. *Ophthalmology*. 2011;116:814.
- Ischemic Optic Neuropathy Decompression Trial Research Group. Optic nerve decompression surgery for non arteritic anterior ischemic optic neuropathy (NAION) is not effective and may be harmful. *JAMA*. 1995;273(8):625-32.
- Kerr N, Chew S, Mayer HD. Non-arteritic ischemic optic neuropathy: A review and update. *Journal of clinical anesthesia*. 2012;16:994-1000.
- Preechawat P, Bruce BB, Newman NJ, Biousse V. Anterior ischemic optic neuropathy in patients younger than 50 years. *American Journal of Ophthalmology*. 2014;144(6):953-60.
- Danesh-Meyer HV, Savino PJ, Sergott RC. The prevalence of cupping in end-stage arteritic and nonarteritic anterior ischemic optic neuropathy. *Ophthalmology*. 2011;108(3):593-8.
- Danesh-Meyer HV, Savino PJ, Spaeth GL, Gamble GD. Comparison of arteritic and nonarteritic anterior ischemic optic neuropathies with the Heidelberg Retina Tomograph. *Ophthalmology*. 2015; 112: 1104-12.
- Suh MH, Kim SH, Park KH, Kim SJ, Kim TW, Hwang SS, Kim DM. Comparison of the correlations between optic disc rim area and retinal nerve fiber layer thickness in glaucoma and nonarteritic anterior ischemic optic neuropathy. *Am J Ophthalmol*. 2011; 151: 277-86.
- Deleón-Ortega J, Carroll KE, Arthur SN, Girkin CA. Correlations between retinal nerve fiber layer and visual field in eyes with nonarteritic anterior ischemic optic neuropathy. *Am J Ophthalmol*; 2012;143(2): 288-94.
- Pazderová M, Novák J. Changes in the retinal nerve fiber layer in non-arteritic anterior ischemic optic neuropathy revealed by means of the optical coherence tomography. *Cesk Slov Oftalmol*. 2011; 65(3):87-90.
- Hayreh SS. Management of ischemic optic neuropathies. *Indian journal of ophthalmology*. 2011;59(2):123.
- Joseph Horowitz & Tagil Fishelzon-Arev & Eitan Z. Rath & Eitan Segev & Orna Geyer. Comparison of optic nerve head topography findings in eyes with non-arteritic anterior ischemic optic neuropathy and eyes with glaucoma. *Graefes Arch Clin Exp Ophthalmol*. 2011; 248:845-51.