



Kranioplasti untuk Kasus Cedera Kepala

Wayan Niryana,* Dewa Putu Wisnu Wardhana,* Heru Sutanto Koerniawan, Sri Maliawan***

*Konsultan, SMF Bedah Saraf, **Residen, Bagian Bedah

RSUP Sanglah, Fakultas Kedokteran Universitas Udayana, Denpasar, Bali, Indonesia

ABSTRAK

Seiring kemajuan teknik operasi bedah saraf, jumlah pasien cedera kepala yang mampu selamat pasca-kraniektomi dekompresi meningkat signifikan. Pasien-pasien tersebut selanjutnya akan menjalani kranioplasti untuk memperbaiki defek kranium. Keuntungan lain prosedur kranioplasti antara lain: menyediakan proteksi otak, pencegahan, atau eliminasi kolapsnya hemisfer otak atau herniasi serebri yang disebut sindrom pasca-trepanasi. Hingga saat ini belum ada material ideal untuk kranioplasti.

Kata kunci: Cedera kepala, kranioplasti

ABSTRACT

Advances in neurosurgery techniques will increase decompressive craniectomy survivors significantly. These patients will undergo cranioplasty to correct the cranium defects. Cranioplasty has other advantages: to provide brain protection, to prevent, or to eliminate brain hemisphere collapse or cerebral herniation called post trephine syndrome. There is no truly ideal material for cranioplasty until now. **Wayan Niryana, Dewa Putu Wisnu Wardhana, Heru Sutanto Koerniawan, Sri Maliawan. Cranioplasty after Traumatic Brain Injury**

Keywords: Cranioplasty, traumatic brain injury

PENDAHULUAN

Kranioplasti merupakan tindakan intervensi bedah bertujuan memperbaiki defek tulang tengkorak untuk keperluan komestik dan perbaikan fungsi.¹ Kemajuan teknik operasi bedah saraf telah meningkatkan jumlah kranioplasti pada pasien-pasien pasca-kraniektomi dekompresi.^{2,3} Berbagai metode dan material telah diteliti, tetapi belum ada konsensus terbaik, sehingga saat ini belum ada panduan baku prosedur kranioplasti.^{1,6}

SEJARAH KRANIOPLASTI

Kranioplasti telah dilakukan oleh bangsa *Inca* kira-kira pada tahun 7000 SM, sehingga dapat dianggap bahwa kranioplasti adalah prosedur bedah saraf tertua bersama trepanasi.¹ Ahli arkeologi membuktikan penggunaan material anorganik untuk kranioplasti telah dimulai jauh sebelum penggunaan material organik. Beberapa abad kemudian, terdapat laporan tindakan kranioplasti oleh Job Janszoon van Meekeren pada tahun 1668. Laporan menjelaskan detail prosedur kranioplasti oleh ahli bedah yang tidak diketahui namanya menggunakan tulang *allograft* yang

diambil dari tulang tengkorak anjing. Studi penggunaan tulang dari beberapa tempat di tubuh pasien seperti kranium, tulang iga, tulang kering, serta material metal yang semakin populer pada abad ke-19.^{1,6}

DEFEK TULANG KEPALA

Defek tulang dapat disebabkan baik kongenital maupun didapat. Defek tulang didapat disebabkan antara lain: cedera kepala, tumor (primer tulang ataupun sekunder penyebaran tumor di lokasi lain ke tulang tengkorak), dan infeksi tulang. Operasi kranioplasti pasca-kraniektomi dekompresi pada orang dewasa, sebagian besar (47%) disebabkan oleh kasus cedera kepala karena kecelakaan lalu lintas.^{1,6} Defek tulang non-traumatik sebagian besar disebabkan tumor primer tulang tengkorak; dominan tipe sarkoma (fibrosarkoma, osteosarkoma, kondrosarkoma), osteoma, dan kondroma serta eosinofilik granuloma dan tumor tulang kistik.² Tumor di tempat lain yang dapat menyebabkan defek karena penyebarannya pada tulang tengkorak adalah tipe dermoid, epidermoid, hemangioma, retikulum sarkoma, dan *Ewing's Sarcoma*.²

KRANIEKTOMI DEKOMPRESI

Pasien dengan defek kranial luas pasca-kraniektomi dekompresi sering menderita komplikasi sindrom *sinking flap* atau sindrom trepanasi.^{3,10} Sindrom *sinking flap* atau trepanasi adalah gabungan gejala yang meliputi perubahan bentuk dan letak komponen otak, deformitas ventrikel, dan pada tahap akhir kolaps otak yang biasanya terjadi beberapa minggu atau bulan setelah operasi kraniektomi luas. Gejala-gejalanya termasuk nyeri kepala berat, pusing berputar, kelelahan terus-menerus, ingatan buruk, iritabel, epilepsi, dan kelainan psikiatri.^{2,3,7} Hipotesis penyebab defisit neurologis ini adalah: perbedaan tekanan intrakranial dengan tekanan atmosfer, perubahan sirkulasi cairan serebrospinal, dan aliran pembuluh darah serebral.^{3,9} Beberapa studi menunjukkan kranioplasti dapat memperbaiki perbaikan neurologis penderita secara bermakna.^{3,9}

Kraniektomi dekompresi sering dikerjakan sebagai prosedur penyelamatan nyawa pada pasien yang menderita peningkatan tekanan intrakranial, edema otak berat yang disebabkan oleh cedera kepala, infark



serebral, dan perdarahan intrakranial.⁴ Sekitar 10-15% kasus hipertensi intrakranial disebabkan oleh cedera kepala berat (CKB) yang tidak berespons terhadap pengobatan konvensional atau medikal.¹⁰ Operasi kraniektomi dekompresi menawarkan kemampuan *life-saving* pengurangan tekanan intrakranial. Kraniektomi dekompresi, menyediakan perkecualian hukum *Monro-Kellie* karena tindakan ini mengubah kompartemen ruang intrakranial yang tertutup dengan volume relatif konstan, menjadi sistem terbuka yang mampu mengakomodasi volume otak yang mengembang karena lesi intrakranial atau edema, sehingga herniasi dapat dihindari.^{2,10} Setelah tulang tengkorak diangkat, kemampuan pengembangan otak di dalam rongga tengkorak jadi meningkat.^{2,3} Pelaksanaan kraniektomi dekompresi tepat sebelum terjadinya kerusakan otak ireversibel, adalah kunci untuk hasil yang positif.^{3,4}

KRANIOPLASTI

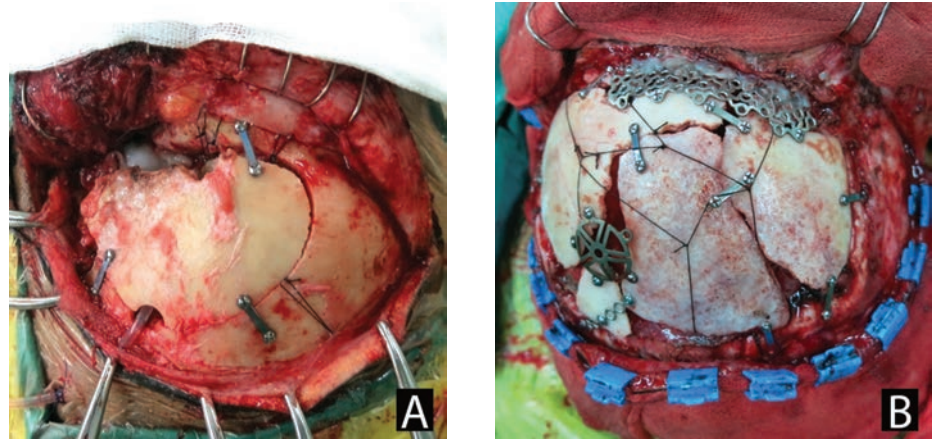
Indikasi kranioplasti pada kasus cedera kepala antara lain: pencegahan atau eliminasi kolapsnya hemisfer otak atau herniasi serebri, penanganan lesi desak ruang, perlindungan gangguan mekanik dari luar, serta perbaikan kosmetik dan estetis kranium eksterna.^{1,2,9} Kontraindikasi kranioplasti antara lain: keadaan peningkatan akut tekanan intrakranial, hidrosefalus, prolaps serebri, nekrosis kulit pada defek, infeksi sistemik dan lokal pada kepala, defek kranial disertai hubungan ke sinus paranasalis, dan defek tulang kecil (kurang dari 2 cm) yang dilapisi lapisan otot tebal.²

Prinsip-prinsip material yang ideal untuk menutup defek kranial antara lain: sesuai ukuran defek yang akan ditutup, tahan infeksi, konduksi panas rendah, non-magnetik, radiolusen, dapat diterima oleh jaringan (inert), kuat, dapat dibentuk dengan mudah, dan tidak mahal.^{1,6} Sayangnya material ideal yang memenuhi seluruh syarat tersebut belum dapat diciptakan.¹

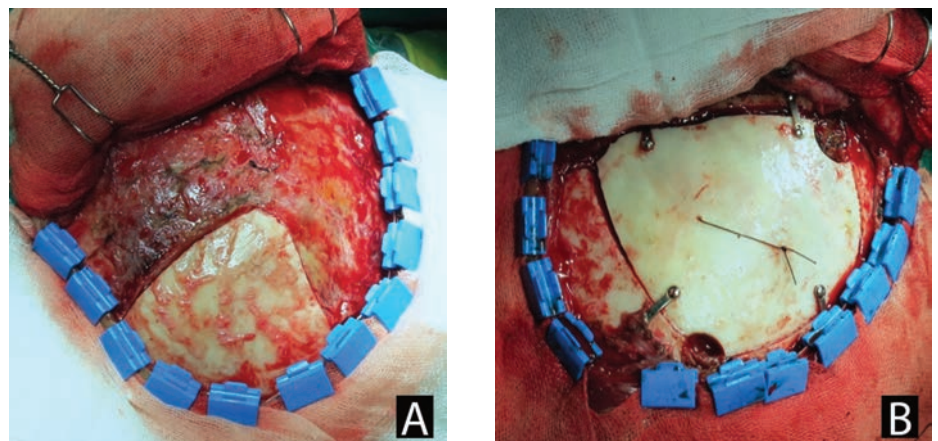
Pemilihan material kranioplasti pasca-cedera kepala dibagi dua, yaitu organik dan non-organik. Material kranioplasti organik terutama *autologous/autograft* (kranium utuh atau *split-thickness*, tibia, kosta, skapula, fasia, sternum, ileum), sedangkan *allograft*, *graft* homolog, ataupun xenolog kini ditinggalkan (**Gambar 1A,B**). Material *autograft* yang

umum digunakan adalah kranium penderita (**Gambar 2A,B**) yang telah melalui salah satu cara penyimpanan seperti: subgaleal, lemak abdominal atau "bank jaringan" dengan teknik *dry freeze* hingga -70°C .¹ Material kranioplasti non-organik yang pernah diterapkan

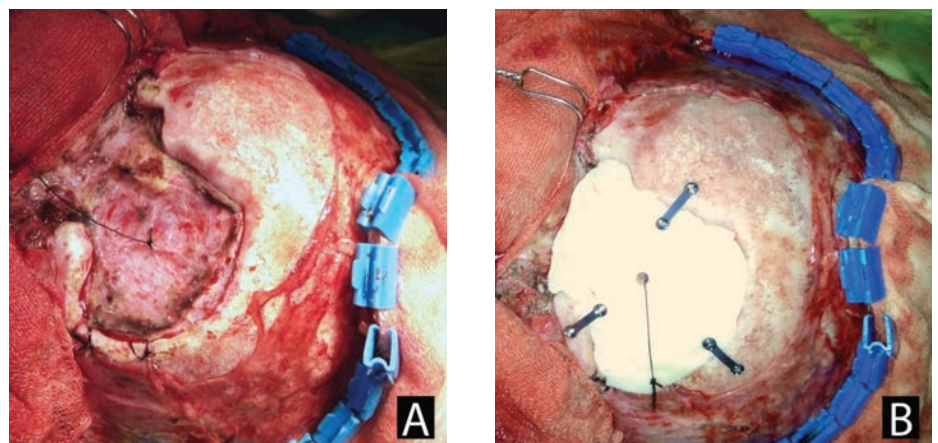
pada manusia dapat dibagi menjadi metal (aluminium, emas, perak, tantalum, timbal, platinum, vitalium, *stainless steel*, titanium), dan non-metal (metil-metakrilat/akrilik, selluloid, hidroksiapatit, silikon, koral, keramik).⁶ Konduksi, panas, kesulitan dibentuk serta



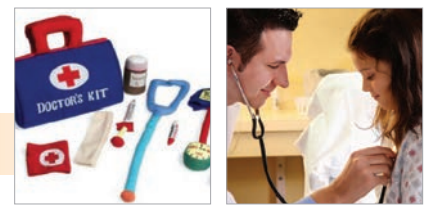Gambar 1. A. Kranioplasti *autograft* dengan fiksasi *miniplate*, B. Kombinasi kranioplasti *autograft* dengan *titanium mesh*.



Gambar 2. Kranioplasti *autograft*, tulang disimpan pada subgaleal: A. Sebelum dan b. Setelah penempatan tulang.



Gambar 3. Defek kranium frontal sisi kiri pasca cedera kepala: A. Sebelum, dan B. Setelah penempatan akrilik. Tampak akrilik mampu memperbaiki defek kranium dengan baik.



sifat radioopasitas membuat metal jarang digunakan sebagai material kranioplasti.^{1,6}

Akrilik merupakan material kranioplasti yang cukup banyak digunakan di seluruh dunia.¹⁸⁻¹⁹ Material ini memiliki kelebihan dibanding material metal karena mudah dibentuk, ringan, dan bukan penghantar panas yang baik (**Gambar 3A,B**).^{18,19} Pada hewan coba, akrilik mampu berhimpitan dengan duramater tanpa menimbulkan reaksi ke lapisan di bawahnya. Seiring waktu, untuk mencegah pecahnya material *graft*, dicoba memberikan dukungan struktural dengan titanium. Pendinginan dengan air dingin perlu untuk mencegah cedera panas pada jaringan otak yang berdekatan.^{1,6} *Hard tissue replacement-patient matched implants* merupakan suatu teknik terbaru menggunakan material kranioplasti (akrilik, *poly-ether-ether-ketone/PEEK*, titanium) yang diproduksi berdasarkan *CT Scan* 3 dimensi pasien bersangkutan.⁶ Teknik ini terbukti memiliki keunggulan durasi operasi yang lebih cepat dan hasil kosmetik sangat baik.^{2,6}

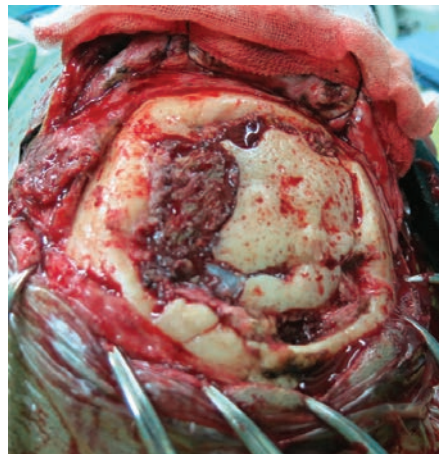Sebelum mencapai penutupan defek, batas tulang harus jelas, kulit kepala (*scalp*) dan otot harus dipisahkan dari duramater. Robekan duramater harus segera ditutup secara tidak tembus air (*water tight*). Tulang dan material kranioplasti harus menempel satu sama lain secara maksimal. Untuk mencegah bergesernya *graft*, material tersebut harus difiksasi pada tulang dengan *miniplate* yang sesuai.^{1,6,14}

Sebagian besar ahli bedah saraf masih memilih kranioplasti lambat (*late*) dibandingkan kranioplasti dini (*early*); tetapi pada dekade terakhir mulai banyak ahli yang berpendapat bahwa dengan pemilihan pasien yang benar dan teknik yang benar, komplikasi kranioplasti dapat dihindari meskipun dilakukan pada fase awal kurang dari 6 minggu.^{5,11} Kranioplasti lebih awal dapat memudahkan diseksi jaringan selama operasi, menurunkan risiko higroma subdural dan kerusakan parenkim otak.^{6,12}

Kranioplasti dini pasca-kraniektomi dekompresi aman untuk perbaikan fungsi neurologis pasien cedera kepala tanpa komplikasi.^{5,7} Keuntungannya adalah meningkatkan perbaikan aliran cairan serebrospinal dan perfusi regional,

mengurangi komplikasi, lama perawatan lebih singkat, dan biaya perawatan lebih kecil.¹¹ Alasan utama menunda prosedur kranioplasti adalah mengurangi kemungkinan intervensi pada luka yang masih terkontaminasi.^{5,9,11-15} Waktu tunggu kranioplasti dapat memanjang minimal 6 bulan pada kasus luka terbuka, infeksi luka operasi, atau pada tulang yang berhubungan dengan sinus paranasal.^{1,2,9,12}

Komplikasi kranioplasti berkisar 7% hingga 39% termasuk perdarahan intrakranial, infeksi, kejang pasca-kranioplasti, hidrosefalus, dan penumpukan cairan subgaleal (**Gambar 4**). Komplikasi utama *graft* homolog adalah resorpsi tulang.^{7,11,13} Resorpsi tulang terjadi pada kurun waktu 12 bulan pada lebih dari separuh kranioplasti menggunakan tulang homolog.³ Komplikasi-komplikasi tersebut dapat dicegah dengan pengaturan saat kranioplasti disertai evaluasi ketat mengenai kesiapan pasien dan perhitungan kemungkinan komplikasi pasca-operasi, teknik yang benar seperti penjahitan dura dengan kedap air, serta pemilihan material *graft* yang tepat dan sesuai.^{7,13,15}



Gambar 4. Komplikasi kranioplasti berupa infeksi tulang (osteomyelitis).

Evaluasi rekonstruksi kranium dan fusi pasca-kranioplasti dapat dengan pemeriksaan foto polos atau *CT scan* kepala pada tampilan tulang. Salah satu metode evaluasi perubahan struktur, proses penyembuhan, inflamasi, ataupun iritasi (komplikasi) pasca-kranioplasti adalah dengan *scintigraphy*.¹⁸

Scintigraphy adalah suatu pemeriksaan menggunakan radioisotop. *Scintigraphy* menunjukkan luasnya pembentukan granulasi dari *graft* dan *flap* serta reaksi

jaringan sekitar yang dapat digunakan sebagai penanda potensi iritasi dan inflamasi akibat material kranioplasti. Pemeriksaan ini dapat dilaksanakan 4 bulan hingga 7 tahun pasca-operasi. Pemeriksaan MRI fungsional juga bermanfaat untuk menilai struktur otak dan korelasinya dengan pemulihan defisit neurologis pasca-kranioplasti.⁸

Teknik endoskopi memungkinkan ahli bedah memasukkan material kranioplasti melalui insisi kecil, namun keunggulan teknik ini masih belum terbukti. Penelitian *stem cell* dan pengembangan riset sel morfogenik memberikan harapan metode kranioplasti terbaru, menyediakan proteksi yang adekuat, sekaligus memiliki kemampuan baik osteokonduktif maupun osteoinduktif di masa mendatang.^{1,6}

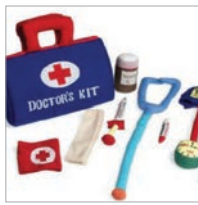SIMPULAN

Kranioplasti merupakan prosedur pembedahan untuk memperbaiki defek luas pada tulang kepala. Indikasi kranioplasti dapat dikelompokkan menjadi empat kelompok, yaitu:

- Pencegahan/eliminasi kolaps hemisfer otak atau *midline displacement*
- Penanganan lesi desak ruang (cairan serebrospinal ataupun kista)
- Perlindungan terhadap gangguan mekanik dari luar
- Perbaikan kosmetik dan estetik

Mayoritas klinisi masih memilih kranioplasti lambat dibandingkan kranioplasti dini, tetapi pada dekade terakhir mulai banyak peneliti yang berpendapat bahwa dengan pemilihan pasien yang benar dan teknik yang benar, komplikasi kranioplasti dapat dihindari meskipun dilakukan pada fase awal < 6 minggu.^{11,17}

Pemilihan material dibagi menjadi organik dan non-organik, material organik dapat diambil secara homolog, autolog, ataupun xenolog (mulai ditinggalkan), sedangkan non-organik dapat dibagi menjadi metal dan non-metal. Komplikasi kranioplasti termasuk infeksi, kejang pasca-kranioplasti, dan penumpukan cairan subgaleal. Hal ini dapat dicegah dengan pengaturan saat kranioplasti disertai evaluasi ketat kesiapan pasien dan perhitungan kemungkinan komplikasi pasca-operasi, teknik yang benar seperti penjahitan dura secara kedap air, serta pemilihan material *graft* yang tepat dan sesuai.



DAFTAR PUSTAKA

1. Aydin S, Kucukyuruk B, Abuzayed B, Aydin S, Sanus GZ. Cranioplasty: Review of material and techniques. *J Neurosci Rural Pract.* 2011;2(2):162-7
2. Greenberg MS. Cranioplasty. In: Greenberg MS, editor. *Handbook of neurosurgery.* 8th Ed. New York: Thieme; 2016. p. 1436-43
3. Margules A, Jallo J. Complications of decompressive craniectomy. *JHN Journal.* 2010;5(1):9-12.
4. Yao Y, Mao Y, Zhou L. Decompressive craniectomy for massive cerebral infarction with enlarged cruciate duraplasty. *Acta Neurochir (Wien).* 2007;149:1219-21.
5. Cho KC, Park SC, Choe IS, Seo DH. Safety and efficacy of early cranioplasty after decompressive craniectomy in traumatic brain injury patients. *J Korean Neurotraumatol Soc.* 2011;7:74-7.
6. Shah AM, Jung H, Skirboll S. Material used in cranioplasty: A history and analysis. *Neurosurg Focus.* 2014;36(4):19.
7. Schuss P, Vatter H, Marquadt G, Imohl L, Ulrich CT, Seifert V, et al. Cranioplasty after decompressive craniectomy: The effect of timing on postoperative complications. *J Neurotrauma.* 2012;29:1090-5.
8. Voss HU, Heier LA, Schiff ND. Multimodal imaging of recovery of functional network associated with reversal of paradoxical herniation after cranioplasty. *Clin Imaging.* 2011;35(4):235-58.
9. Winkler PA, Stummer W, Linke R, Krishnan KG, Tatsch K. Influence of cranioplasty on postural blood flow regulation, cerebrovascular reserve capacity, and cerebral glucose metabolism. *J Neurosurg.* 2000;93:53-61.
10. Stiver SI. Complications of decompressive craniectomy for trauma brain injury. *Neurosurg Focus.* 2009;26(6):7.
11. Tasiou A, Vagkopoulos K, Georgiadis I, Brotis AG, Gatos H, Fountas KN. Cranioplasty optimal timing in cases of decompressive craniectomy after severe head injury: A systemic literature review. *Interdiscip Neurosurg.* 2014;1:107-11.
12. Thavarajah D, De Lacy P, Hussein A, Sugar A. The minimum time for cranioplasty insertion from craniectomy is six months to reduce risk of infection-a case series of 82 patients. *Br J Neurosurg.* 2012;26(1):78-80.
13. Walcott BP, Kwon CS, Sheth SA, Fehnel CR, Koffie RM, Asaad WF, et al. Predictors of cranioplasty complications in stroke and trauma patients. *J Neurosurg.* 2013;118:757-62
14. Le C, Guppy KH, Axelrod YV, Hawk MW, Silverthorn J, Inacio MC, et al. Lower complication rates for cranioplasty with peri-operative bundle. *Clin Neurol Neurosurg.* 2014;120:41-4. doi: 10.1016/j.clineuro.2014.02.009.
15. Kim H, Seng OS, Sung JK, Kim SR, Park IS, Jo KW. Analysis of the factors affecting graft infection after cranioplasty. *Acta Neurochir.* 2013;155:2171-6.
16. Faleiro RM, Faleiro LCM, Caetano E, Gomide I, Pita C, Coelho G, et al. Decompressive craniotomy: Prognostic factors and complications in 89 patients. *Arq Neuropsiquiatr.* 2008;66(2-B):369-73
17. Shah A, Jung H, Skirboll S, Material used in cranioplasty: A history and analysis. *Neurosurg Focus* 2014;36(4):19
18. Stula D. *Cranioplasty indication techniques, and result.* Springer Verlag, Wien; 1984
19. Khader BA, Towler MR. Materials and techniques used in cranioplasty fixation: A review. *Materials Science & Engineering C* 2016. doi:10.1016/j.msec.2016.04.101