

## Studi Kasus: *Babesiosis* (Piroplasmosis) disertai Infestasi Caplak yang Berat pada Anjing Gembala Jerman

(Case Study: *Babesiosis* (Piroplasmosis) with Severe Ticks Infestation in German Shepherd Dog)

Amar Wira<sup>1</sup>, I Wayan Batan<sup>2</sup>, Sri Kayati Widyastuti<sup>2</sup>, Hendro Sukoco<sup>3\*</sup>

<sup>1</sup>Mahasiswa Pendidikan Profesi Dokter Hewan, Fakultas Kedokteran Hewan, Universitas Udayana, Jl. P.B. Sudirman, Denpasar Bali 80234

<sup>2</sup>Laboratorium Ilmu Penyakit Dalam Veteriner, Fakultas Kedokteran Hewan, Universitas Udayana, Jl. P.B. Sudirman, Denpasar Bali 80234

<sup>3</sup>Prodi Peternakan, Fakultas Peternakan dan Perikanan, Universitas Sulawesi Barat, Jl. Prof. Dr. Baharuddin Lopa, S.H., Baurung, Banggae Timur, Majene, Sulawesi Barat 91412

### ARTICLE INFO

Received: 15 Jan 2020

Accepted: 22 Mei 2020

\*Corresponding author

[hendrosukoco@unsulbar.ac.id](mailto:hendrosukoco@unsulbar.ac.id)

#### Keywords:

Anemia,

Babesia

*Clindamycin*

Dog german-shepherd

### ABSTRACT

Babesiosis is a parasitic disease in red blood cells due to protozoan infection of the genus *Babesia* which is transmitted through tick vectors. A 5-years-old male German shepherd had decreased appetite, weakness and infestation of ticks throughout his body. Clinical examination showed Capillary Refill Time (CRT) <2 seconds, pale mouth mucosa, erythema throughout the body, philtrum was dry, and slow skin turgor. The results of a complete blood examination of the dog had hyperchromic microcytic anemia and lymphocytopenia, while the results of blood smear showed the existence of intraerythrocyte inclusion bodies. The dog was diagnosed with Babesiosis and treated with Ringer Lactate fluid therapy, administration of Clindamycin (25mg/kg BW; PO), Oxytetracycline (15mg/kg BW;PO), Anti-inflammatory Dexamethasone (0.5-1mg/kg BW;PO) and Hematodine (1ml/5kg BB; IV) given for seven days. After treatment the dog has increased appetite and after 14 days shows improvement in clinical signs.

### ABSTRAK

Babesiosis merupakan suatu penyakit parasit di dalam sel darah merah akibat infeksi protozoa dari genus *Babesia* yang ditularkan melalui vektor caplak. Anjing gembala jerman jantan berumur 5 tahun mengalami penurunan nafsu makan, lemas dan ditemukan infestasi caplak diseluruh tubuhnya. Pemeriksaan klinis menunjukkan *Capillary Refill Time* (CRT) <2 detik, mukosa mulut pucat, eritema di seluruh tubuh dan cermin hidung kering, serta turgor kulit lambat. Hasil pemeriksaan darah lengkap anjing mengalami anemia mikrositik hiperkromik dan limfositosis, sedangkan hasil ulas darah menunjukkan adanya *intraerythrocyte inclusion bodies*. Anjing didiagnosa mengalami *Babesiosis* dan ditangani dengan terapi cairan *Ringer Lactate*, pemberian antibiotik *Clindamycin* (25 mg/kg BB; PO), antibiotik *Oxytetracycline* (15 mg/kg BB; PO), antiinflamasi *Dexamethasone* (0.5-1 mg/kg BB; PO) serta *Hematodine* (1 ml/5 kg BB; IV) yang diberikan selama 7 hari. Pascapenanganan terapi anjing mengalami peningkatan nafsu makan dan setelah 14 hari menunjukkan perbaikan tanda-tanda klinis.

#### Kata Kunci:

Anemia

Anjing gembala-Jerman

Babesia

*Clindamycin*

## 1. Pendahuluan

Babesiosis atau piroplasmosis merupakan suatu penyakit parasit di dalam sel darah merah akibat infeksi protozoa dari genus *Babesia* (Wahyuni *et al.*, 2018) dan tersebar luas di seluruh dunia (Schoeman, 2009). Babesiosis adalah penyakit yang sangat penting karena dapat menyerang baik hewan ternak, hewan kesayangan maupun hewan liar (Setiyani, 2009) serta menyebabkan morbiditas dan mortalitas yang tinggi pada hewan tersebut. Kasus babesiosis di Indoensia telah dilaporkan sejak tahun 1986 dan sampai sekarang belum dapat diberantas (Astyawati *et al.*, 2010).

Babesiosis atau piroplasmosis pada anjing disebabkan *Babesia canis* dan *Babesia gibsoni*. Protozoa *B. canis* pertama kali diidentifikasi oleh Pinna dan Galli Valerio tahun 1895 di Italia (Astyawati *et al.*, 2010). Sebagian besar kasus babesiosis pada anjing terjadi pada musim-musim kemarau, bersamaan dengan terjadinya peningkatan jumlah populasi caplak yang sangat banyak. Hal ini karena pathogenesis dari penyakit babesiosis adalah melalui gigitan caplak *Rhipicephalus sanguineus* sebagai vektor utama (Cahuvin *et al.*, 2009). Siklus hidup *Babesia* pada inang anjing dimulai pada saat caplak yang mengandung *Babesia* mulai menghisap darah anjing. Saliva caplak menularkan *sporozoid* yang masuk ke peredaran darah inang dan menginfeksi eritrosit, kemudian akan berkembang menjadi tropozoid, setelah itu menginfeksi eritrosit lain dan berubah menjadi *merozoid* serta *pregametosit*. Stadium *pregametosit* dapat masuk ke dalam tubuh caplak, jika caplak tersebut menghisap darah anjing yang telah terinfeksi babesia dan berada di epitel usus caplak. Pada usus caplak ini terjadi *gametogoni* (diferensiasi gamet dan pembentukan zigot). Kemudian menjadi *kinete* yang dapat ditransmisi secara transstadial maupun transovarial. Pembentukan stadium infeksi babesia ini terjadi di glandula saliva caplak sebagai *sporozoid* (Cahuvin *et al.*, 2009).

Infeksi *babesia* pada anjing menunjukkan gejala klinis seperti lemas, tidak nafsu makan, demam, anemia, *splenomegaly*, *lymphadenopathy*, *icterus*, diare, muntah, melena, dan gagal ginjal (Wijaya, 2018). Parasit babesia menyerang eritrosit sehingga akan memicu respons imun dari inang seperti peningkatan sitokin yang menimbulkan demam. Jika sitokin tersebut berlebih, dapat menyebabkan eritrosit menjadi pecah dan terjadi anemia. Gejala klinis utama akibat infeksi parasit ini adalah anemia (anemia makrositik, hipokromik, regeneratif) (Wahyuni *et al.*, 2018). Menurut Benavides dan Sacco (2007)

dalam Darma (2015), Babesiosis merupakan penyakit yang dapat menimbulkan demam dan anemia hemolitik. Anemia hemolitik terjadi karena siklus hidup dari parasit ini berada di dalam eritrosit sehingga terjadi kerusakan darah secara intravaskuler dan ekstrasvaskuler, seperti destruksi sel darah merah dan rusaknya endotel pembuluh darah karena aktivitas agen dan sistem imun tubuh yang mengelemir agen (Darma, 2015). Selain itu, Menurut Astyawati *et al.* (2010) gejala klinis yang dapat timbul akibat penyakit babesiosis antara lain demam, anoreksia, malaise, hemoglobinuria, *splenomegaly*, dan hemolisis darah yang seringkali dapat menyebabkan kematian. Berdasarkan uraian tersebut, maka kajian ilmiah pada anjing dibutuhkan untuk menentukan strategi pengendaliannya. Artikel ini membahas tentang Babesiosis (Piroplasmosis) pada anjing gembala jerman.

## 2. Materi dan Metode

### 2.1. Sinyalemen dan Anamnesa

Anjing ras gembala jerman bernama Jaka. Anjing tersebut memiliki rambut berwarna hitam dan cokelat, umur 5 tahun dan berjenis kelamin jantan. Memiliki berat badan 23,45 kg. Anjing dibawa ke klinik dengan keluhan lemas dan nafsu makan menurun sejak lima hari yang lalu, dan feses terdapat darah. Pada seluruh tubuhnya terdapat infestasi ektoparasit adalah caplak yang cukup banyak. Infestasi caplak tersebut sudah sekitar 3 minggu yang lalu.

### 2.2. Pemeriksaan Fisik

Pemeriksaan fisik dilakukan untuk mengidentifikasi tanda-tanda klinis. Pemeriksaan fisik dilakukan berdasarkan metode dari widodo *et al* (2011).

### 2.3. Pemeriksaan Laboratorium

#### 2.3.1. Pemeriksaan Darah

Sampel darah diambil dari anjing melalui *Vena Cephalica Antebrachii* dengan syringe 3 mL kemudian ditempatkan pada tabung vacuum yang telah berisi *Asam Etilen Diamin Tetraasetat* (EDTA). Kemudian diperiksa dengan menggunakan alat *cell counter blood analyzer* Hmavet®. Pembuatan preparat ulas darah dengan cara meneteskan 1 tetes kecil darah segar pada satu sisi gelas obyek. Kemudian salah satu sisi gelas obyek yang lain ditempatkan pada ujung gelas dengan membentuk sudut 30°- 45°. Gelas obyek kedua ditarik sampai menyentuh tetes darah dan dibiarkan menyebar sepanjang

tepi gelas obyek kedua. Gelas obyek kedua didorong ke sepanjang permukaan gelas obyek pertama sehingga terbentuk lapisan darah tipis dan merata.

Preparat ulas yang kering, kemudian difiksasi ke dalam metanol selama 5 menit. Kemudian preparat dibiarkan mengering di udara sebelum proses pewarnaan. Setelah kering, dilakukan pewarnaan menggunakan larutan Giemsa 10 % selama 45-60 menit. Kemudian preparat tersebut yang sudah diwarnai, dicuci dengan air mengalir dan dikeringkan di udara. Preparat ulas darah dapat dibaca di bawah mikroskop dengan pembesaran  $40 \times 10$ , dan diidentifikasi morfologi eritrosit serta eritroparasit *Babesia sp.*

2.4. *Diagnosa dan Prognosa*

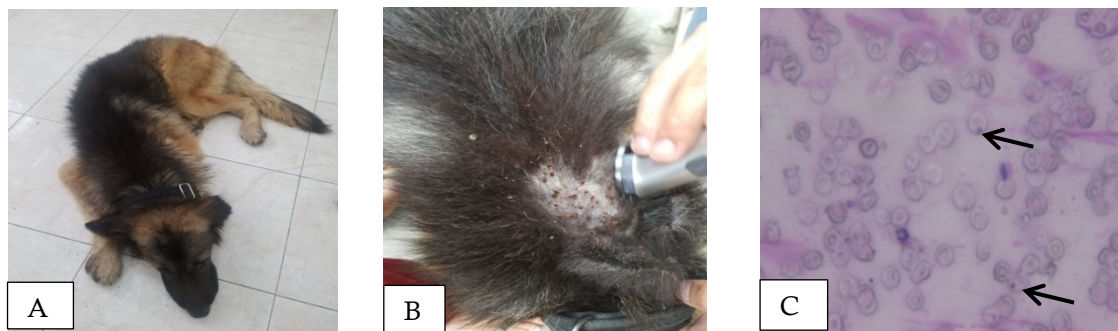
Pemeriksaan anamnesa, pemeriksaan fisik, dan pemeriksaan laboratorium melalui pemeriksaan ulas darah, anjing positif menderita babesiosis dengan prognosa dubius.

2.5. *Penanganan*

Pengobatan yang diberikan adalah terapi cairan ringer laktat, Clindamycin 25 mg/kg BB sebagai anti parasit. Antibiotik *Oxytetracycline* 15 mg/kg BB, antiinflamasi *dexamethasone* 0.5-1 mg/kg BB, hematodine 1 ml/5 kg BB diberikan selama 7 hari untuk mengatasi anemia

3. Hasil dan Pembahasan

Hasil pemeriksaan fisik (Tabel 1), klinis (Table 2), pemeriksaan darah lengkap (Tabel 3) dan ulas darah (Gambar 1C) menunjukkan anjing kasus mengalami penyakit babesiosis (Gambar 1A dan 1B). Babesiosis adalah penyakit hemoprotozoa darah, spesies yang sering ditemukan pada anjing adalah *B. canis*, *B. rossi* dan *B. vogeli* (Ayoob et al., 2010; Solano-Gallego et al., 2016; Paramita dan Widyastuti, 2019).



Gambar 1. Anjing mengalami kelesuan karena sudah 5 (lima) hari tidak mau makan (A), terdapat infestasi caplak di rambut anjing dengan jumlah yang banyak (B). Ulas darah anjing kasus ditemukan adanya eritoparasit *Babesia sp.* yang ditunjukkan oleh tanda panah (Pembesaran  $40 \times 10$ ) (C).

Tabel 1. Hasil Pemeriksaan Status Praesens Anjing Kasus

No	Jenis pemeriksaan	Hasil	Nilai normal	Keterangan
1.	Jantung (x/menit)	148	65-90	Tidak Normal
2.	Pulsus (x/menit)	140	65-90	Tidak Normal
3.	Capillary Refill Time (CRT) (detik)	>2	< 2	Tidak Normal
4.	Respirasi	36	20-30	Tidak Normal
5.	Suhu (°C)	39,1	38,0-38,5	Tidak Normal

Tabel 2. Hasil Pemeriksaan Klinis Anjing Kasus

No.	Jenis pemeriksaan	Keterangan
1.	Kulit dan kuku	Tidak Normal
2.	Anggota gerak	Normal
3.	Muskuloskeletal	Normal
4.	Syaraf	Normal
5.	Sirkulasi	Tidak Normal
6.	Respirasi	Normal
7.	Urogenital	Normal
8.	Pencernaan	Normal
9.	Mukosa	Tridak Normal
10.	Limfonodus	Normal

Hasil pemeriksaan fisik (Tabel 1) menunjukkan anjing tidak mau makan, mukosa mulut pucat, serta ditemukan infestasi caplak *Rhipicephalus sanguineus* yang banyak diseluruh tubuhnya, yang menyebabkan gangguan pada kulit dan kukunya. *Babesiosis* ditularkan melalui vektor caplak (Irwin, 2010). Berdasarkan data genetik, caplak yang menjadi vektor, diantaranya, *Dermacentor reticulatus* (di Eropa), *Rhipicephalus sanguineus* daerah tropis dan subtropis), dan *Haemaphysalis elliptica* (Afrika Selatan) (Kjemtrup dan Conrad, 2006).

Pada hasil pemeriksaan status praesens yang meliputi suhu tubuh, frekuensi detak jantung, frekuensi pulsus, dan frekuensi respirasi mengalami peningkatan yang menunjukkan bahwa anjing mengalami gejala demam. *Babesiosis* pada anjing menunjukkan gejala klinis seperti lemas, tidak nafsu makan, demam, anemia (Astyawati et al., 2010), anoreksia, pucat pada membran mukosa mulut dan pembengkakan limfonodus, serta ditemukan infestasi caplak *R. sanguineus* (Ubah et al., 2019). Gonde et al. (2016) juga melaporkan bahwa pada *babesiosis* pada anjing pada pemeriksaan klinis menunjukkan peningkatan suhu badan, frekuensi pernafasan dan jantung, serta ditemukannya caplak.

Lebih lanjut, babesia yang merupakan parasit intraeritrosit dengan penularan masuk melalui gigitan caplak ke tubuh anjing sehingga dapat memicu respon imun pada hospes (anjing) yang sifatnya sistemik. Saliva dari caplak maupun babesia akan memicu sel makrofag sebagai salah satu sistem pertahanan tubuh dan juga sebagai *antigen presenting cell* (APC) yang akan menangkap serta memproses antigen untuk disampaikan ke sel limfosit T. Sitokin akan dikeluarkan oleh sel Th2 untuk mengaktifkan sel-sel lain, termasuk sel B yang berfungsi untuk menghasilkan antibodi terhadap babesia (Mathlubi., 2015). Sitokin yang dihasilkan oleh

sel Th2 akan melawan parasite babesia dengan menimbulkan efek sebagai pirogen. Pirogen merupakan suatu zat yang dapat menyebabkan demam yang bertujuan untuk menciptakan kondisi lingkungan yang tidak sesuai bagi perkembangan mikroorganisme sehingga dapat membantu efektifitas kerja respon imun seluler dalam mengeleminasi babesia.

Hasil pemeriksaan darah lengkap (Tabel 3) menunjukkan penurunan, hemoglobin, limfositosis, eritrositopenia dan trombositopenia. Pemeriksaan darah lengkap terhadap kasus babesiosis pada anjing kerap menunjukkan leukositosis (Gonde et al., 2016), limfositosis (Dwi et al., 2018) penurunan hemoglobin, eritrositopenia (Bilwal et al., 2017; Dwi et al., 2018), trombositopenia (Schetters et al., 2009). Pada anjing kasus mengalami anemia mikrositik hiperkromik. Hal ini berbeda dengan yang dilaporkan oleh Dwi et al. (2018), anemia anemia normositik hipokromik, serta laporan Ubah et al. (2019) normositik normokromik. Hal tersebut menunjukkan, infeksi babesiosis menyebabkan anemia yang berbeda-beda. Anemia yang terjadi dikaitkan dengan hemolisis karena agen parasit intraeritrosit. Mekanisme destruksi eritrosit meliputi peningkatan kerapuhan osmotik, masa hidup eritrosit yang lebih pendek, dan eritrofagositosis. Destruksi yang dimediasi kekebalan sekunder terjadi karena antigen parasit pada permukaan eritrosit, kerusakan membran yang diinduksi parasit (Paramita dan Widyastuti, 2019). Selain itu semakin banyak infeksi babesia pada eritrosit dapat menyebabkan peningkatan ekspresi molekul adhesi yang memicu penempelan eritrosit di pembuluh darah dan dapat menyebabkan obstruksi yang menimbulkan gejala klinis seperti anemia, peningkatan tekanan darah, kerusakan organ vital, hewan menjadi depresi, dan akhirnya menyebabkan kematian (Irawan, 2015).

Table 3. Hasil Hematologi Anjing Kasus

Hematologi Rutin	Hasil	Nilai Rujukan	Satuan	Keterangan
WBC	24.9	6.0-15.0	$\times 10^9/L$	Meningkat
RBC	1.22	5.0-8.50	$\times 10^{12}/L$	Menurun
HGB	2.6	12.0 – 18.0	g/dL	Menurun
HCT	5.5	37.0 - 55.0	%	Menurun
Lymphocytes	93.6	10 - 30	%	Meningkat
Trombosit	131	200 – 500	$\times 10^3/\mu L$	Menurun
MCV	45.4	60.0 – 77.0	fL	Menurun
MCH	21.6	14.0 – 25.0	pg	Normal
MCHC	47.5	31.0 – 35.0	g/dL	Meningkat

Keterangan: WBC: *White Blood Cells*, RBC: *Red Blood Cells*, HGB: Hemoglobin, HCT: Hematokrit, MCV: *Mean Corpuscular Volume*, MCH: *Mean Corpuscular Haemoglobin*, MCHC: *Mean Corpuscular Haemoglobin Concentration*.

Babesiosis pada anjing dapat terjadi secara ringan, sedang, dan berat. Babesiosis yang bersifat ringan akan menunjukkan adanya penurunan HCT kurang dari 10 % dan gejala anemia yg muncul adalah bersifat regeneratif. Keadaan trombositopenia dapat terjadi pada kasus babesiosis yang bersifat sedang hingga berat, dan dapat terjadi tanpa menimbulkan adanya anemia (Wijaya, 2018).

Hasil pemeriksaan mikroskopik preparat ulas menunjukkan pada sel darah merah terdapat *inclusion body* atau intraeritrositik berbentuk titik atau bulat dengan warna yang lebih gelap dibandingkan dengan area sitoplasma dari eritrosit. *Babesia spp.* pada ulas darah terlihat adanya intraeritrosit berbentuk titik atau tropozoit berbentuk lingkaran pada eritrosit (Dwi *et al.*, 2018; Gonde *et al.* 2016). Karakteristik *B. canis* pada apusan darah yang menunjukkan adanya bentukan seperti pir pada sel darah pada bagian ujung eritrosit (Wahyuni *et al.*, 2018). Pada pengamatan ulas darah, sangat sulit bahkan tidak mungkin untuk mengidentifikasi jenis spesies dari parasit *Babesia spp.* Maka dari itu, perlu periksa lebih lanjut dengan PCR (*Polymerase Chain Reaction*) yang memiliki sensitifitas dan akurasi atau spesifitasnya (Dwi *et al.*, 2018). Namun dalam studi ini PCR tidak dilakukan.

Mengobati kondisi anemia pada pasien dengan diberikan obat-obatan yang merangsang proses hemopoitik. Salah satunya adalah hematodin 1 ml/5 kg BB selama 6 hari, sedangkan untuk menurunkan atau memberantas parasit darah diberikan *Clindamycin* 25 mg/kg BB (PO; q12) selama 7 hari. Pada studi kasus babesiosis pada anjing ras Doberman, Wijaya (2018) menyatakan bahwa untuk menurunkan atau memberantas parasit darah diberikan *Clindamycin* 25 mg/kg BB (PO; q12) selama 14 hari menunjukkan adanya perbaikan kondisi kesehatan hewan baik secara klinis maupun hematologis. Menurut Wulansari *et al.* (2003) dalam Agus Wijaya (2018), pengobatan babesiosis pada anjing dengan menggunakan *Clindamycin* 25 mg/kg BB, (PO) dua kali per hari selama 14 hari, secara bertahap dapat menurunkan tingkat parasitemia dan menyebabkan perubahan morfologi yang diindikasikan adanya degenerasi parasit misalnya, segmentasi, penurunan ukuran, kerusakan inti atau nukleus sel, penurunan atau tidak terihatnya sitoplasma.

Antibiotik diberikan juga untuk menghindari infeksi sekunder oleh bakteri adalah Oxytetracycline 15 mg/kg BB (PO; q12) selama 7 hari. Dexametason diberikan 0.5-1 mg/kg BB (IM) 3-5 hari selama 7 hari dengan tujuan

mengurangi permeabilitas kapiler dan menginduksi vasokonstriksi, meningkatkan jumlah trombosit, neutrofil dan RBC yang bersirkulasi.

#### 4. Kesimpulan

Hasil pemeriksaan fisik, klinis, pemeriksaan darah lengkap dan ulas darah menunjukkan anjing kasus mengalami penyakit babesiosis yang disebabkan oleh *Babesia spp.* Pengobatan penyakit babesiosis tidak dapat dilakukan hanya sekali tetapi harus periodik dengan uji laboratorium berulang kali setiap setelah pengobatan. Kebersihan tubuh hewan diperhatikan agar terhindar dari kutu dan caplak yang dapat menyebabkan penyakit babesiosis.

#### 5. Saran

Perlu dilakukan uji PCR untuk mengetahui spesies *Babesia* yang menginfeksi anjing kasus.

#### Daftar Pustaka

- Astyawati T, Wulansari R, Cahyono , Ardiansyah F, Rumecko A, Dhetty. 2010. Konsentrasi Serum Anjing yang Optimum untuk Menumbuhkan dan Memelihara *Babesia canis* dalam Biakan. *J Veteriner* 11(4): 238-243.
- Ayoob AL, Hackner SG, Prittie J. 2010. Clinical management of canine babesiosis. *J Vet Emerg Crit Care* 20(1):77-8.
- Bilwal AK, Mandali GC, Tandel FB. 2017. Clinicopathological alterations in naturally occurring *Babesia gibsoni* infection in dogs of Middle-South Gujarat, India. *Vet World* 10(10): 1227–1232.
- Cahuvin A, Moreau E, Bonnet S, Plantard O, Malandrin L. 2009. *Babesia* and its hosts: adaptation to long-lasting interactions as a way to achieve efficient. *Vet Res* 40(37):1-18.
- Darma. 2015. Deteksi Parasit darah *Babesia* sp. Pada Sapi Bali di Kelurahan Lalabata Rilau Kecamatan Lalabata Kabupaten Soppeng [Skripsi]. Makassar: Program Studi Kedokteran Hewan, Fakultas Kedokteran, Universitas Hasanuddin.
- Dwi P, Nugraheni YR, Rohayati ES, Prastowo J. 2018. Babesiosis in a Local Dog in Yogyakarta, Indonesia, a Case Report. *Res J Parasitol* 13(1):14-18.

- Gonde S, Chhabra S, Uppal SK, Singla LD, Randhawa SS. 2016. A unique case of Babesia gibsoni infected dog with paraplegia. *J Parasit Dis* 40(4):1605-1608.
- Irawan, V. 2015. Mekanisme patogenesis pada *Babesia Canis*. [https://www.researchgate.net/profile/Vidya\\_Irawan/publication/278026268\\_MEKANISME\\_PATOGENESIS\\_PADA\\_BABESIA\\_CANIS/links/5579af5308aeb6d8c0205619/MEKANISME-PATOGENESIS-PADA-BABESIA-CANIS.pdf](https://www.researchgate.net/profile/Vidya_Irawan/publication/278026268_MEKANISME_PATOGENESIS_PADA_BABESIA_CANIS/links/5579af5308aeb6d8c0205619/MEKANISME-PATOGENESIS-PADA-BABESIA-CANIS.pdf) [8 April 2020].
- Irwin PJ. 2010. Canine Babesiosis. *Vet Clin North Am Small Anim Pract* 40(6):1141-56.
- Kjemtrup AM dan Conrad PA. 2006. A review of the small canine piroplasms from California: Babesia conradae in the literature. *Vet Parasitol* 138(1-2):112-7
- Mathlubi VC. 2015. Canine Babesiosis. Laporan Kegiatan PPDH. Malang: Pendidikan Profesi Dokter Hewan Universitas Brawijaya.
- Paramita NMDP, Widyastuti SK. 2019. Studi Kasus: Babesiosis pada anjing persilangan. Indonesia. *Indon Medicus Vet* 8(1): 79-89.
- Schettters TP, Moubri K, Cooke BM. 2009. Comparison of Babesia rossi and Babesia canis isolates with emphasis on effects of vaccination with soluble parasite antigens: a review. *J S Afr Vet Assoc* 80:75-8.
- Schoeman JP. 2009. Canine babesiosis. *Onderstepoort J Vet Res* 76:59-66.
- Setiyani E. 2009. Babesia sp.. *BALABA* 5(2):24-25.
- Solano-Gallego L, Sainz Á, Roura X, Estrada-Peña A, Miró G. 2016. A review of canine babesiosis: The European perspective. *Parasites & Vectors* 9(336):1-18.
- Ubah AS, Abalaka SE, Idoko SI, Obeta SS, Ejiofor CE, Mshelbwala PP, Omeje JN, Ajayi IE. 2019. Canine babesiosis in a male Boerboel: Hematobiochemical and anatomic pathological changes in the cardiorespiratory and reproductive organs. *Vet Animal Sci* 7(100049):1-6.
- Wahyuni, Wirawan HP, Pitriani. 2018. Kasus Babesiosis pada anjing. *Diagnosa Vet* 17(2): 4-9.
- Widodo S, Sajuthi D, Choliq C, Wijaya A, Wulansari R, dan Lelana RPA. 2011. *Diagnostik Klinik Hewan kecil*. Bogor: IPB Press.
- Wijaya A. 2018. Studi Kasus: Babesiosis pada anjing Doberman (Borna). *Proceedings of the 20<sup>th</sup> FAVA & The 15<sup>th</sup> KIVNAS PDHI*, Nusa Dua Convention Centre, Bali: Indonesia Veterinary Medical Association. hlm. 595-597.