

**PREVALENSI KOLIBASILOSIS PADA AYAM BROILER YANG
DIINFEKSI *Escherichia coli* DENGAN PEMBERIAN BIOADITIF,
PROBIOTIK, DAN ANTIBIOTIK**

***COLIBACILLOSIS PREVALENCE IN BROILER CHICKEN
INFECTED BY *Escherichia coli* WITH ADMINISTRATION OF BIO-
ADDITIVE, PROBIOTIC, AND ANTIBIOTIC***

Ade Erma Suryani*, Mohammad Faiz Karimy*, Lusty Istiqomah*,
Ahmad Sofyan*, Hendra Herdian*, dan Michael Haryadi Wibowo**

*Bagian Pakan dan Nutrisi Ternak,
Balai Pengembangan Proses dan Teknologi Kimia (BPPTK) – LIPI
Jln. Jogja-Wonosari Km. 31,5, Gading, Playen, Gunung Kidul, Yogyakarta 55861
Pos-el :deyan02@gmail.com

**Laboratorium Mikrobiologi, Fakultas Kedokteran Hewan, Universitas Gadjah Mada,
Jln. Agro Karangmalang, Yogyakarta 55281.

ABSTRACT

The purpose of this research was to study the efficacy of bio-additive (a mixture of Lumbricus rubellus meal extract, Morinda citrifolia leaf extract and lactic acid bacteria), probiotics, and antibiotics on the prevalence colibacillosis and healthy status of broiler that infected by E. coli strain Avian Pathogenic Escherichia coli (APEC). A total of 140 DOC were distribute randomly into 20 units of cage, each filled with 7 chickens were arranged in a completely randomized desig. Twenty cages were divided into 5 group, each treatment consisted of 4 replicates. The treatment group consisted of treatment A = infection of E. coli positive control, B = infection of E. coli + bio-additiv, C = infection of E. coli + probiotic, D = infection of E. coli + antibiotic, E = no E. coli infection_ negative contro). Feed base on corn- soybean is formulated as a basal fee. The experiments were conducted for 35 days, on day 21 chickens infected E. coli. ND vaccination is given at the age of four days and 15 days. The observed parameters were changes of macroscopic, isolation and identification of E. coli, changes in histopathology, blood profiles and antibody titer against ND. Results showed the prevalence colibasillois on treatment B resulted in the lowest rate (33.3), results in the isolation and identification of chicken with positive clinical symptoms kolibasillois infected APEC, and microscopic observations showed histopathological changes in the organs pancreas, heart, liver, and exchanges fabrisius lung. The results of the blood profile analysis showed the presence of the body's defense mechanism against bacterial infectio, which is evident from the number of leukocytes in treatment A and C are higher tha treatment E ($P > 0.0$), red cell count treatment D higher than E treatment ($P > 0.0$), and total of Hb treatment A higher than treatment E $P > 0.0$). Based on the overall health status, it can be concluded that the administration of bioaditif decrease the prevalence o colibasillois 67.7%.

Keywords: Bio-additive, Probiotic, Antibiotic, E. coli, Colibacillosis

ABSTRAK

Tujuan penelitian ini untuk mempelajari pengaruh bioaditif (campuran ekstrak tepung cacing tanah *Lumbricus rubellus*, ekstrak daun mengkudu *Morinda citrifolia*, dan bakteri asam laktat), probiotik, dan antibiotik terhadap prevalensi kolibasillois dan status kesehatan ayam broiler yang diinfeksi *E. coli* strain *Avian Pathogenic Escherichia coli* (APEC). Sebanyak 140 ekor DOC didistribusikan secara acak ke dalam 20 unit kandang, masing-masing diisi dengan tujuh ekor ayam yang disusun dalam rancangan acak lengkap. 20 kandang dibagi ke dalam

lima kelompok perlakuan, tiap perlakuan terdiri atas empat ulangan. Kelompok perlakuan terdiri atas perlakuan A= infeksi *E. coli* (kontrol positif), B= infeksi *E. coli* + bioaditif, C= infeksi *E. coli* + probiotik, D= infeksi *E. coli* + antibiotik, E= tanpa infeksi *E. coli* (kontrol negatif). Pakan berbasis jagung-kedelai diformulasikan sebagai pakan basal. Percobaan dilakukan selama 35 hari, pada hari ke-21, ayam diinfeksi *E. coli*. Vaksinasi ND diberikan pada umur empat hari dan 15 hari. Parameter yang diamati adalah perubahan makroskopis, isolasi, dan identifikasi *E. coli*, perubahan histopatologi, profil darah dan titer antibodi terhadap ND. Hasil penelitian menunjukkan prevalensi kolibasilosis pada perlakuan B menghasilkan angka terendah (33,3%), hasil isolasi dan identifikasi pada ayam dengan gejala klinik kolibasilosis positif terinfeksi APEC, dan hasil pengamatan mikroskopis menunjukkan perubahan histopatologi pada organ pankreas, jantung, hati, bursa fabrisius, dan paru. Hasil analisis profil darah menunjukkan adanya mekanisme pertahanan tubuh terhadap infeksi bakteri, yang terlihat dari jumlah leukosit pada perlakuan A dan C yang lebih tinggi dari perlakuan E ($P < 0.05$), jumlah eritrosit perlakuan D lebih tinggi dari perlakuan E ($P < 0.05$), dan jumlah Hb perlakuan A lebih tinggi dibandingkan perlakuan E ($P < 0.05$). Berdasarkan status kesehatan secara keseluruhan, dapat disimpulkan bahwa pemberian bioaditif menurunkan prevalensi kolibasilosis sebesar 67.7%.

Kata kunci: Bioaditif, Probiotik, Antibiotik, *E. coli*, Kolibasilosis

PENDAHULUAN

Peternakan unggas mengalami peningkatan yang signifikan dari tahun ke tahun, baik dari segi produksi maupun konsumsi produk unggas. Akan tetapi perkembangannya mengalami berbagai kendala, salah satunya akibat penyakit kolibasilosis yang disebabkan bakteri patogen *Escherichia coli*. Penurunan produksi yang disebabkan kolibasilosis cukup mengkhawatirkan. Hal itu ditunjukkan dengan tingginya angka morbiditas dan mortalitas.¹ Mayoritas strain *E. coli* adalah non patogenik yang merupakan mikroflora normal pada usus hewan, tetapi beberapa galur bersifat patogenik.² Sementara strain *E. coli* patogenik yang dikenal dengan *Avian Pathogenic Escherichia coli* (APEC) dapat menginfeksi unggas yang bersifat sistemik dan menimbulkan bakteremia. APEC mempunyai kemampuan menyebar melalui sirkulasi darah dan masuk ke target organ jantung, menyebabkan terbentuknya jaringan fibrin, dan dapat menyebar ke organ lain seperti hati.³ Kemampuan tumbuh APEC pada organ tubuh ayam broiler dan kemampuan berkolonisasi (menempel) menyebabkan kerusakan organ berupa perikarditis, perihepatitis, airsakulitis, mesenteritis, dan sebagainya. Ayam yang terinfeksi APEC mampu menularkan ke ayam sehat dengan cepat melalui beberapa rute: 1) kontak langsung dengan hewan yang terinfeksi, 2) air minum yang tercemar, 3) lalat dan serangga lainnya, 4) litter yang tercemar kotoran (feces), dan strain *E. coli* virulen tersebut dapat bertahan hidup selama beberapa bulan di kotoran ayam.²

Berbagai upaya dilakukan untuk membantu menghilangkan *E. coli* patogenik dengan pemberian antibiotik sintetis. Akan tetapi pemakaian obat-obatan tersebut menyebabkan residu antibiotik pada organ dan resistensi bakteri sehingga kemampuan obat untuk mengatasi penyakit menjadi rendah. APEC memiliki kemampuan adaptasi yang baik terhadap obat-obatan sehingga penggunaan antibiotik secara terus-menerus, seperti *enrofloxacin*, *oxytetracycline*, dan *sulfadimethoxine* meskipun berdasarkan dosis yang ditentukan tidak berpengaruh terhadap patogenisitas APEC. Hal itu terjadi karena ada penurunan kemampuan antibiotik tersebut sehingga menyebabkan resistensi.⁴

Banyak penelitian dilakukan untuk mencari pengobatan alternatif yang mampu menghambat pertumbuhan bakteri patogen penyebab kolibasilosis dengan pemberian bahan alami yang bersifat antibakteri. Cacing tanah *Lumbricus rubellus* mengandung senyawa bioaktif 'lumbricin I' yang memiliki struktur peptida dengan panjang molekul 76AA dan berat molekul 8849Da bersifat antibakteri dalam spektrum luas terhadap bakteri patogen Gram negatif maupun Gram positif.⁵ Cairan selom cacing tanah diketahui mengandung berbagai senyawa bioaktif yang berkhasiat melawan patogen potensial yang dapat bermigrasi ke dalam tubuh.⁶ Tepung cacing tanah secara *in vitro* pada level optimum 50% (b/v) mampu menghambat pertumbuhan *E. coli*⁷ dan ekstrak cacing tanah dengan pelarut etanol memiliki aktivitas antimikroba.⁸ Daun mengkudu (*Morinda citrifolia*) bersifat fitobiotik karena mengandung

senyawa polisakarida, ekstrak hidro alkoholik, *alkaloid*, dan antrakuinon yang mampu meningkatkan aktivitas fagosit neutrofil secara *in vitro* melawan *Staphylococcus*, *Bacillus subtilis*, dan *E. coli*.⁹ Bakteri asam laktat terbukti meningkatkan jumlah bakteri usus yang menguntungkan sehingga mencegah kolonisasi dan infeksi APEC serta memodulasi sistem kekebalan,¹⁰ meningkatkan respons sistemik terhadap beberapa antigen pada ayam,¹¹ dan menurunkan jumlah koliform pada usus halus ayam.¹²

Penelitian ini difokuskan untuk mempelajari pengaruh pemberian bioaditif (campuran ekstrak tepung cacing tanah *Lumbricus rubellus*, ekstrak daun mengkudu *Morinda citrifolia*, dan bakteri asam laktat), probiotik, antibiotik terhadap prevalensi kolibasilosis, dan status kesehatan ayam broiler (perubahan makroskopis, isolasi, identifikasi *E. Coli*, perubahan histopatologis, dan profil darah serta titer antibodi terhadap ND) yang diinfeksi *Avian Pathogenic Escherichia coli* (APEC).

METODE PENELITIAN

Bioaditif

Bioaditif mengandung ekstrak tepung cacing tanah (*L. rubellus*), ekstrak daun mengkudu (*M. citrifolia*), dan kultur kering bakteri asam laktat.

Preparasi dan Ekstraksi Tepung Cacing Tanah

Preparasi tepung cacing tanah mengacu pada metode Edward¹³ dan Mihara,¹⁴ yang dimodifikasi. Cacing tanah dipisahkan dari media dan kemudian dicuci dengan air untuk menghilangkan kotoran dan debu pada saluran pencernaan dan kulit luar cacing. Kemudian cacing direndam dalam air dingin 4°C selama 24 jam. Asam format 80% ditambahkan sebanyak 3% dari berat cacing, lalu cacing digiling menggunakan blender hingga menjadi pasta. Pasta dikeringkan dalam oven pada suhu 50°C selama 12 jam, kemudian digiling menggunakan blender kembali setelah kering. Setelah digiling, tepung cacing tanah yang diperoleh diayak untuk mendapatkan ukuran partikel yang homogen ± 40 mesh. Ekstrak tepung cacing tanah dibuat dengan metode dekokta.¹⁵

Sebanyak satu bagian tepung cacing tanah (TCT) ditambahkan air pH netral sebanyak sepuluh bagian dan ditambah lagi air ekstra sebanyak dua bagian ke dalam panci. Panci yang berisi campuran air dan TCT dipanaskan di atas penagas air selama 30 menit dihitung sejak suhu air dalam panci 90°C. Filtrat didapatkan dari hasil penyaringan air rebusan TCT menggunakan kain saring. Filtrat kemudian dipekatkan dengan cara diuapkan yang disertai dengan penurunan tekanan permukaan hingga didapatkan konsistensi yang kental. Ekstrak TCT disimpan dalam pendingin pada suhu -20°C sebelum digunakan.

Persiapan dan Ekstraksi Tepung Daun Mengkudu

Daun tanaman mengkudu yang telah cukup tua diambil dari wilayah Playen, Gunungkidul, lalu dicuci dan dikeringkan dalam oven bersuhu 50–60°C, digiling, dan diayak untuk mendapatkan ukuran 30 mesh. Ekstraksi tepung daun mengkudu dilakukan dengan metode evaporasi.¹⁵ Tepung daun mengkudu direndam dalam etanol 40% (v/v) selama tiga hari dengan sesekali diaduk, lalu ditempatkan di tempat yang sejuk dan kering serta terlindung dari cahaya. Selanjutnya dilakukan penyaringan untuk mendapatkan filtrat bebas dari residu. Filtrat dipekatkan dengan evaporasi hingga diperoleh konsistensi yang kental.

Granulasi Ekstrak Daun Mengkudu dan Cacing Tanah

Granulasi ekstrak daun mengkudu dan tepung cacing tanah dengan metode granulasi basah. Ekstrak kental kasar dari tepung cacing tanah dicampur dengan senyawa pengering, pati manihot. Selanjutnya, bahan aktif kedua (ekstrak daun mengkudu) ditambahkan. Sukrosa dicampur ke dalam campuran sebagai senyawa pengisi (*filler*). Bahan terakhir yang ditambahkan ke campuran yaitu carboxy methyl cellulose (CMC-Na) sebagai senyawa pengental. Granul basah lalu diayak untuk mendapatkan ukuran 20 mesh dan dikeringkan dalam oven bersuhu 40–60°C selama 24–48 jam. Granul kering tersebut kemudian diayak kembali untuk mendapatkan ukuran 20 mesh.

Persiapan Kultur Kering Bakteri Asam Laktat

Probiotik disiapkan dengan metode mikroenkapsulasi menggunakan *spray dryer* (Lab Plant SD-Basic).¹⁶ Isolat BAL terpilih (*Pediococcus acidilactici* RO1) ditumbuhkan dalam media agar dan kaldu lalu disebar ke *de Mann Rogossa Sharpe* (MRS) pada suhu 37°C selama 18 jam. Kultur disentrifugasi pada 4500 rpm selama 10 menit, lalu biomass/pellet dicampur dengan larutan skim (20% w/v) dan gom arab (1% w/v) ditambahkan. Campuran dihomogenisasi menggunakan homogenizer 8000 rpm selama lima menit sebelum proses mikroenkapsulasi. Kondisi pengoperasian *spray dryer* sebagai berikut: suhu udara inlet 110°C, suhu udara outlet 68°C, dan kecepatan pompa 3. Kultur kering yang diperoleh dari *spray dryer* kemudian ditambah skim sebagai bahan pengisi (*filler*) untuk memperoleh kepadatan sel 1×10^9 cfu/g.

Formulasi Bioaditif

Komposisi campuran untuk granulasi adalah: ekstrak tepung cacing tanah, ekstrak daun mengkudu, pati, sukrosa, dan CMC-Na (200: 200: 200: 2.836: 564 mg/kg BB). Semua bahan yang diformulasi dicampur secara homogen kemudian dicampur dengan kultur kering bakteri asam laktat (1×10^9 cfu/g) untuk mendapatkan granul yang disebut bioaditif. Dosis bioaditif yang digunakan 4g/kg BB. Antibiotik oxytetracycline yang digunakan dalam penelitian ini merupakan bentuk campuran dengan vitamin (vitamin A, D3, E, K3, B1, B2, B6, B12, dan C), asam nikotinat, dan calcium-D-pantothenate. Dosis antibiotik yang digunakan 0,71 g/liter konsumsi air minum. Probiotik yang diberikan mengandung 1×10^{12} cfu/g *Lactobacillus acidophilus*, *Bacillus subtilis*, *Bacillus megaterium*, *L. bulgaricus*, *Candida pin-tolopesii*, *Saccharomyces cerevisiae*, *Aspergillus oryzae*, dan *Streptococcus thermophilus*. Dosis yang diberikan 0,5 ml/liter konsumsi air minum.

Pakan

Pakan basal mengandung dedak padi, pollard, tepung ikan, *crude palm oil*, calcium carbonate (CaCO_3), di calcium phosphate (DCP), lisin, DL-metionin, premiks komersial, dan diformulasi

untuk menyediakan kebutuhan nutrisi ayam broiler seperti rekomendasi NRC.¹⁷ Tingkat protein dari pakan adalah sekitar 22–23%. Kandungan nutrisi pakan didasarkan analisis laboratorium.

Penentuan Dosis *E. coli*

Untuk menentukan dosis infeksi-50 (DI_{50}), sebanyak 102 ekor DOC broiler dipelihara, isolat *E. coli* sebelum digunakan dipasasekan (dilintaskan) terlebih dulu pada ayam untuk membangkitkan patogenisitasnya. Pada umur ayam 21 hari, sepuluh ekor diinfeksi secara per oral dengan empat dosis berbeda, yaitu 10^6 , 10^7 , 10^8 , 10^9 cfu/ml, kemudian dipelihara kembali selama 14 hari dan diamati gejala klinis serta kematian ayam. Ayam mati atau yang menunjukkan gejala klinis kolibasilosis dinekropsi dan bakteri *E. coli* diisolasi sebagai konfirmasi penyebab penyakit pada ayam tersebut.¹⁸ Deskripsi hasil nekropsi pada ayam dengan gejala klinis meliputi pericarditis, perihepatitis, hepar rapuh, bengkak dan berwarna pucat, ginjal bengkak, *airsack* keruh, paru-paru rusak. Dosis infeksi (DI_{50}) ditentukan berdasarkan metode Reed dan Muench.¹⁸

Penelitian *In Vivo*

Sebanyak 140 ekor DOC Jumbo 747 dengan rataan berat awal 42–43 g dialokasikan secara acak ke dalam lima perlakuan. Semua ayam ditempatkan dalam kondisi manajemen yang sama selama 35 hari periode penelitian. Suhu *brooding* awal 33°C pada minggu pertama dan berkurang secara bertahap 2°C sehingga dipertahankan pada suhu 24°C. Pakan dan air minum diberikan *ad libitum* selama periode pengamatan. Penelitian dirancang dalam rancangan acak lengkap dengan lima perlakuan dan empat ulangan dan setiap ulangan sebanyak tujuh ekor ayam broiler. Perlakuan yang diuji pada ayam broiler meliputi: A=infeksi *E. coli* (kontrol positif), B=infeksi *E. coli*+bioaditif, C= infeksi *E. coli* + probiotik, D= infeksi *E. coli* + antibiotik, E=tanpa infeksi *E. coli* (kontrol negatif). Bioaditif, probiotik, dan antibiotik diberikan setiap hari melalui air minum. Pada umur ke-21 hari (enam hari post-vaksinasi ND Lasota), ayam diinfeksi *E. coli* secara per oral dengan dosis 10^8 cfu/ml/ekor (berdasarkan DI_{50}).

Nekropsi dan Pengamatan Makroskopis

Pengamatan gejala klinis dilakukan mulai hari pertama setelah infeksi. Ayam yang menunjukkan gejala sakit, disembelih. Selanjutnya, dinekropsi untuk mengetahui perubahan patologis yang tampak pada organ pankreas, kantung udara, perikardium dan jantung, hepar, bursa fabrisius dan paru. Perubahan patologis yang tampak pada organ ayam yang mengalami infeksi APEC adalah perikarditis, perihepatitis, dan air saculitis. Nekropsi dan pemeriksaan makroskopis ini untuk menentukan organ yang akan diisolasi dan identifikasi secara mikrobiologi.

Isolasi dan Identifikasi *Escherichia coli*

Sampel organ ayam yang sakit dengan gejala kolibasilosis diisolasi secara aseptis dan diinokulasikan secara strik ke dalam media EMBA (*Eosin Methylen Blue Agar*). Media yang telah diinokulasi diinkubasi selama 24 jam pada suhu 37°C. Koloni yang tumbuh dan diduga sebagai *E. coli* kemudian dilakukan tes IMVIC (*Indol (SIM), Methyl Red, Voges Proskauer, Citrate*) dengan menggunakan media *Tryptone Broth* untuk Uji Indol, MR-VP Medium untuk uji *Methyl Red* dan *Voges Proskauer*, *Simon Citrate Medium* untuk uji penggunaan sitrat sebagai satu-satunya sumber karbon,²⁰ dilanjutkan dengan uji pewarnaan Gram. Bakteri positif *E. coli* pada tes IMVIC ditandai dengan perubahan warna SIM (*Sulfit* = (-), *Indol* = merah/(+), *Motility* = warna putih bentuk seperti paku payung /(+), *Methyl Red* = merah/(+) dan *Voges Proskauer* = putih/(-), *Simon citrate* = hijau/(-)) dan dari hasil pewarnaan Gram, tampak berupa Gram negative (merah).²¹

Analisis histopatologi

Sampel organ yang digunakan untuk pembuatan sediaan histopatologis meliputi organ usus halus, pankreas, kantung udara, jantung, hati, bursa fabrisius, dan paru-paru dari ayam percobaan. Pembuatan sediaan histopatologis²² ini dilakukan di laboratorium patologi fakultas kedokteran hewan, Universitas Gadjah Mada, Yogyakarta.

Analisis profil darah

Pengambilan sampel darah dilakukan pada ayam umur 35 hari, dan diambil sebanyak dua ekor dari setiap kandang. Sampel darah diambil menggunakan spuit 3 ml dengan ukuran jarum 25 G, darah diambil dari pertemuan vena (*bifurcatio vena axillaris*). Darah diambil secara perlahan sebanyak 1 ml dan dimasukkan 0,5 ml ke *microtube* yang sudah diberi antikoagulan *Ethylene Diamine Tetra Acetic (EDTA)* sebanyak 10% dari volume darah untuk analisis profil darah dan 0,5 ml darah yang tersisa dispuat digunakan untuk analisis serologis. Pemeriksaan darah meliputi perhitungan darah lengkap (eritrosit, leukosit, limfosit, monosit, eosinofil, neutrofil segmen, haemoglobin/Hb, Packed Cell Volume/PCV, dan Total Protein Plasma/TPP).

Vaksinasi dan analisis titer antibodi

Vaksinasi dilakukan pada umur empat hari (vaksin ND-IB, *Newcastle Disease, Infectious Bronchitis-tetes mata*), umur sepuluh hari (vaksin IBD, *Infectious Bursal Disease*), dan umur 15 hari (vaksin ND Lasota, *Newcastle Disease-oral*). Pada umur pemeliharaan 21 hari (enam hari pascavaksinasi ND Lasota) dan pada akhir pemeliharaan dilakukan pengambilan sampel darah melalui *vena axillaris* untuk pengukuran titer antibodi terhadap ND dengan metode penghambatan haemaglutinasi.²³

Analisis statistik

Pengaruh perlakuan terhadap profil darah lengkap dan titer antibodi ND pada ayam sakit dievaluasi menggunakan analisis variansi dengan rancangan acak lengkap dan perbedaan antara perlakuan dianalisis dengan Uji Jarak Bergada Duncan (*Duncan's Multiple Range Test*).²⁴

HASIL DAN PEMBAHASAN

Perubahan Makroskopis

Hasil pemeriksaan makroskopi (nekropsi/bedah bangkai) dari beberapa sampel ayam sakit selama pemeliharaan dapat dilihat pada Tabel 1. Pengamatan makroskopis di Tabel 1 menunjukkan bahwa ayam yang sakit pada perlakuan

dengan infeksi (A, B, C, dan D) sebagian besar disebabkan oleh infeksi *E. coli* (kolibasilosis) kecuali pada perlakuan E. Pemberian bioaditif (perlakuan B) yang mengandung granul ekstrak daun mengkudu, cacing tanah, dan probiotik berpengaruh positif pada penurunan kejadian kolibasilosis dari beberapa sampel ayam yang sakit. Hal ini disebabkan adanya efek dari bahan-bahan aktif yang terkandung dalam komponen bioaditif. Tepung cacing tanah dan daun mengkudu masing-masing memiliki senyawa bioaktif yang mempunyai efek antibakteri melalui aktivitas fagositosisnya. Senyawa aktif yang terkandung dalam *L. rubellus* adalah lumbricin yang merupakan golongan peptida/protein antimikroba spektrum luas.⁵ Peptida antimikroba bekerja dengan cara memengaruhi permeabilitas membran dinding sel mikroba sehingga menghambat proses sintesis protein dan DNA.²⁵ Peptida antimikroba lumbricin bermuatan positif⁵ dan peptida bermuatan positif diketahui dapat secara langsung memengaruhi sintesa makromolekul yang disebabkan kerusakan depolarisasi dinding sel.³⁶ Selain itu, probiotik berupa strain bakteri asam laktat, terbukti meningkatkan jumlah bakteri usus yang menguntungkan sehingga mencegah kolonisasi dan infeksi *E. coli* patogenik (APEC) serta memodulasi sistem kekebalan tubuh,¹⁰ meningkatkan respons sistemik terhadap beberapa antigen pada ayam,¹¹ dan menurunkan jumlah bakteri *E. coli* patogen pada usus halus ayam.¹² Beberapa isolat bakteri asam laktat yang tergolong bakteri gram positif dan berbentuk bulat seperti *Lactococcus*, *Streptococcus*, *Lauconostoc*, *En-*

terococcus dan *Pediococcus* serta yang berbentuk basil seperti *Lactobacillus*, mampu menghambat pertumbuhan bakteri *Escherichia coli* dan *Staphylococcus*.²⁷ Penyakit IBD (Gumboro) juga terjadi pada ayam sampel. Hal itu disebabkan pemberian vaksinasi IBD yang dilakukan hanya satu kali, dan tidak dilakukannya vaksinasi ulang (*booster*) yang dapat meningkatkan kekebalan ayam terhadap infeksi IBD.

Isolasi dan Identifikasi

Berdasarkan hasil isolasi dan identifikasi *Escherichia coli* dari sampel ayam yang sakit dan menunjukkan gejala kolibasilosis melalui tes IMVIC dan pewarnaan gram, diperoleh hasil sampel A3, B2, C1, D4, dan D2 positif terdapat bakteri *Escherichia coli*. Isolasi dan identifikasi *E. coli* terhadap sampel ayam sakit dengan gejala kolibasilosis merupakan uji pelengkap yang menguatkan diagnosis adanya infeksi *E. coli* pada ayam sakit dengan gejala kolibasilosis tersebut

Perubahan Histopatologi

Perubahan histopatologi ayam sakit dengan gejala kolibasilosis ditunjukkan dalam Tabel 2 dan Gambar 1. Berdasarkan pengamatan histopatologi, diketahui perubahan yang diakibatkan bakteri *E. coli* (APEC) yang diinfeksi berupa adanya infiltrasi limfosit, heterofil, makrofag, pericarditis, dan adanya *multi focal necrotic* pada beberapa organ pencernaan. Selain itu, terlihat pula adanya gejala penyakit lain khususnya IBD (Gumboro)

Tabel 1. Kejadian Kolibasilosis pada Ayam Broiler yang Diberikan Perlakuan Aditif Selama 35 hari Pemeliharaan

Perlakuan	Ayam sampel				Keterangan	Prevalensi kolibasilosis (%)
	1	2	3	4		
A	nd	c	c	c	Terdiagnosis kolibasilosis dari semua sampel ayam sakit	100
B	g	c	nd	g	Diagnosis dari 2 ekor adalah gumboro/IBD dan 1 ekor kolibasilosis	33,3
C	cg	cg	cg	cg	Terdiagnosis menderita gabungan dari 2 penyakit yaitu gumboro dan kolibasilosis	100
D	g	c	g	cg	Terdiagnosis 1 ekor menderita kolibasilosis dan 2 ekor terkena gumboro dan 1 ekor gabungan keduanya	50
E	nd	g	g	nd	Terdiagnosis gumboro/IBD	0

Sumber: Data yang Diolah

Keterangan: nd : tidak ada yang sakit, c: kolibasilosis, g: gumboro, cg: kolibasilosis + gumboro. A = infeksi *E. coli*; B = infeksi *E. coli* + bioaditif; C = infeksi *E. coli* + probiotik; D = infeksi *E. coli* + antibiotik; E = tanpa infeksi *E. coli*

yang ditandai dengan *oedema* pada bursa fabrius. Munculnya perubahan histopatologi akibat penyakit IBD ini dimungkinkan karena vaksinasi IBD yang hanya dilakukan satu kali dan tidak dilakukan vaksinasi ulang (*booster*). Infiltrasi limfosit, heterofil, dan makrofag pada beberapa organ juga terjadi pada ayam yang diinfeksi *E.coli*.²⁸ Organ-organ yang mengalami infiltrasi limfosit terdapat pada saluran pencernaan, hepar, pericardium, dan paru-paru. Infiltrasi limfosit terjadi karena saluran pencernaan, hati, dan pankreas merupakan organ yang awal kontak dengan agen infeksi (bakteri *E.coli*) sehingga sebagai bentuk respons pertahanan tubuh sel-sel limfosit, heterofil, dan makrofag melakukan infiltrasi ke dalam jaringan organ-organ pencernaan.²⁹ *Oedema* pada bursa fabrius yang terjadi pada perlakuan B, menunjukkan bahwa probiotik yang diberikan dapat meningkatkan jumlah makrofag serta panjang dan lebar folikel limfoid; menyebabkan lesi ringan berupa *oedema*, nekrosa sel dan deplesi bursa fabrius.³⁰

Profil darah

Pengaruh pemberian bioaditif mengandung probiotik, granul ekstrak daun mengkudu, dan tepung cacing tanah terhadap profil darah ayam yang diinfeksi APEC disajikan pada Tabel 3.

Analisis profil darah merupakan pelengkap dalam menentukan diagnosis atau status kesehatan ternak. Hasil pemeriksaan darah menunjukkan adanya beberapa komponen darah yang berbeda nyata antarperlakuan ($P < 0,05$). Komponen tersebut meliputi jumlah eritrosit, leukosit, dan Hb. Jumlah eritrosit berbeda nyata pada perlakuan D dan E dapat disebabkan adanya pemberian antibiotik dalam air minum ayam yang mendapat perlakuan D. Antibiotik oxytetracycline digunakan dalam penelitian ini merupakan bentuk campuran dengan vitamin (vitamin A, D3, E, K3, B1, B2, B6, B12, dan C), asam nikotinat, dan calcium-D-pantothenate. Salah satu fungsi vitamin B kompleks untuk pembentukan sel darah merah (eritrosit) sehingga suplementasi vitamin B kompleks dapat meningkatkan jumlah eritrosit

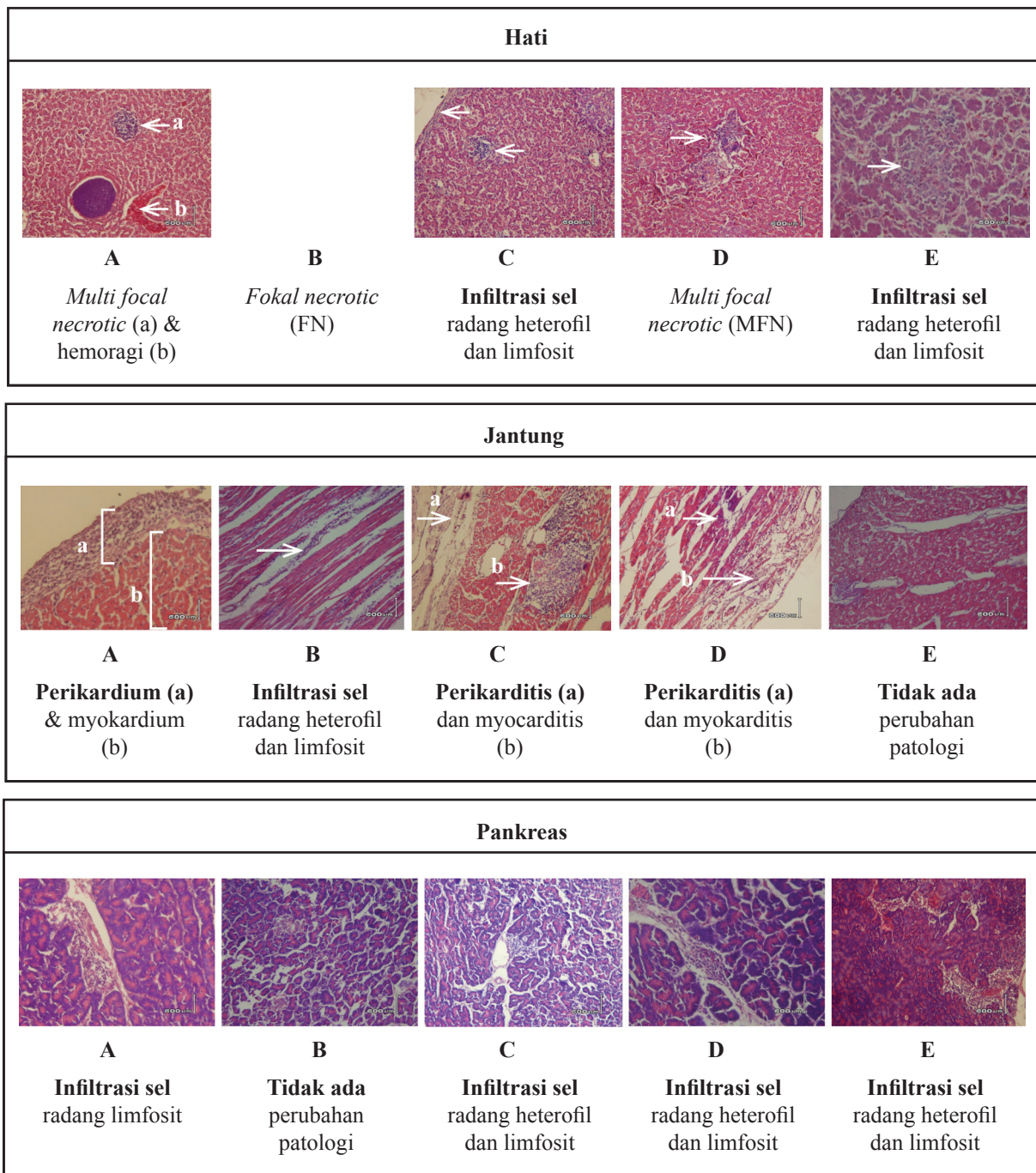
Tabel 2. Data Perubahan Histopatologi

Perlakuan	Sampel	Organ Pencernaan						
		Usus halus	Pankreas	Kantung udara	Jantung	Hati	Bursa fabrius	Paru
A	2	-	-	IHL	-	IL		
	3	-	IL		P	IHL, MFN		
	4	-	-		-	IHL		
B	1	-	-		IHL	FN		
	2	-	IHL		P	IHL		
	4	-		IHL	P	PH	O	IHLM
C	1	-	-	-	-	-	-	-
	2	-	IHL		P	IHL		
	3	-	IHL	IHL	P	IHL		
	4	-	-		P	PH, MFN		
D	1	-	IHL		IHL	IHL, MFN		
	2	-	IHL	IHL	P	MFN		
	3	-	IHL		P	IHL, MFN	-	
E	4	-	IHL		-	IHL, MFN	-	

Sumber: Data yang Diolah

Keterangan: IL : infiltrasi sel radang limfosit, IHL, infiltrasi sel radang heterofil dan limfosit, IHLM: infiltrasi sel radang heterofil, limfosit dan makrofag, P: pericarditis, DH: degenerasi hidropik, PH: perihepatitis, MFN: multi focal necrotic, FN: focal necrotic, O: *oedema*, - : tidak ada perubahan patologi yang spesifik

A = infeksi *E. coli*; B = infeksi *E. coli* + bioaditif; C = infeksi *E. coli* + probiotik; D = infeksi *E. coli* + antibiotik; E = tanpa infeksi *E. coli*



Gambar 1. Profil Histopatologi (M: 200X) dari Organ dalam Broiler yang Diberi Perlakuan Aditif dan Infeksi *E. coli* A =infeksi *E. coli*; B =infeksi *E. coli*+bioaditif; C = infeksi *E. coli*+ probiotik; D = infeksi *E. coli*+ antibiotik; E =tanpa infeksi *E. coli*

dalam darah.³¹ Jumlah eritrosit yang rendah pada perlakuan E menunjukkan bahwa tanpa bioaditif dan tanpa diinfeksi *E.coli*, tidak ada peningkatan aktivitas metabolisme yang memacu peningkatan jumlah eritrosit dalam tubuh ayam.³²

Selain eritrosit, jumlah leukosit juga berbeda nyata ($P < 0,05$) antara perlakuan A dan E. Perlakuan A adalah perlakuan tanpa pemberian

bioaditif dan diinfeksi *E.coli* sehingga agen infeksi tersebut merangsang pembentukan leukosit yang berfungsi menghancurkan agen infeksi dan membentuk antibodi. Jumlah leukosit akan meningkat pada infeksi yang disebabkan bakteri.³³ Akibat infeksi *E.coli* pada perlakuan A, tampak reaksi perlawanan tubuh dengan meningkatkan produksi leukosit. Sedang pada perlakuan E

yang tidak diinfeksi *E. coli*, tidak ada peningkatan aktivitas fagositosis oleh komponen sel darah putih (leukosit).³³

Hasil pengukuran jumlah hemoglobin antarperlakuan berbeda nyata ($P < 0,05$) antara perlakuan A dan E. Jumlah hemoglobin yang cukup tinggi pada perlakuan A disebabkan adanya infeksi *E. coli*. Akibatnya ada kerusakan pada beberapa organ dan jaringan tubuh. Tubuh pun berusaha meningkatkan suplai oksigen dan nutrisi ke jaringan dengan pembentukan hemoglobin yang akan membawa suplai oksigen ke jaringan dan membawa karbondioksida dari jaringan ke paru.³⁴ Kondisi berlawanan terjadi pada perlakuan E yang tidak diinfeksi *E. coli* sehingga tubuh tidak mendapatkan rangsangan untuk meningkatkan pembentukan hemoglobin yang akan membawa suplai oksigen ke jaringan.³⁴

Hasil pemeriksaan komponen darah yang lain, meliputi PCV, TPP, neutrofil segmen, eosinofil, limfosit, dan monosit tidak berbeda nyata antara perlakuan darah ($P > 0,05$). Akan tetapi jika dibandingkan dengan jumlah standar, terdapat satu komponen yang jumlahnya di atas standar. Komponen darah yang jumlahnya di atas standar terlihat pada neutrofil segmen (heterofil), terutama pada perlakuan B. Fungsi utama neutrofil adalah menghancurkan bahan asing melalui proses fagositosis.³⁵ Neutrofil mencari, memakan, dan membunuh bakteri; sebagai garis pertahanan tubuh pertama terhadap bakteri,³⁶ dan menunjuk-

kan aktivitas amuboid dan aktif dalam memfagosit untuk mempertahankan tubuh dari infeksi bahan asing dengan menyerang bakteri dan partikel kecil lainnya.³⁷ Neutrofil akan muncul dalam jumlah besar pada saat peradangan. Peningkatan neutrofil segmen pada perlakuan B menunjukkan adanya aktivitas fagositosis terhadap agen infeksi (bakteri *E. coli*) karena daun mengkudu (*Morinda citrifolia*) yang terdapat dalam bioaditif bersifat fitobiotik dan mengandung senyawa polisakarida, ekstrak hidroalkoholik, alkaloid serta antrakuinon yang mampu meningkatkan aktivitas fagositosis neutrofil secara in vitro melawan *Staphylococcus*, *Bacillus subtilis*, dan *E. coli*.⁹ Selain itu, kandungan tepung cacing tanah dalam bioaditif (perlakuan B) juga bersifat antibakteri dan mengandung banyak protein, yang berperan dalam pembentukan komponen darah (mencakup neutrofil).³⁸ Aktivitas dari beberapa bahan yang terkandung dalam bioaditif memberikan efek sinergi dalam menghambat pertumbuhan bakteri. Caranya melalui aktivitas fagositosis terhadap agen infeksi.

Jumlah komponen darah yang lain tidak menunjukkan adanya perbedaan antarperlakuan ($P > 0,05$) dan masih berada dalam kisaran jumlah standar. Hal ini menunjukkan bahwa perbedaan beberapa perlakuan tidak memberikan perubahan yang signifikan terhadap jumlah beberapa komponen darah (PCV, TPP, eosinofil, limfosit dan monosit).

Tabel 3. Profil Darah Lengkap dari Ayam Broiler yang Diberikan Perlakuan Aditif Selama 35 Hari Pemeliharaan

Profil darah	Standar	Perlakuan				
		A	B	C	D	E
Eritrosit ($\times 10^6/\mu\text{l}$)	2,5–3,5	2,51 ^{ab}	2,49 ^{ab}	2,57 ^{ab}	2,66 ^a	2,26 ^b
Leukosit ($\times 10^4/\mu\text{l}$)	1,2–3,0	1,26 ^a	1,18 ^{ab}	1,22 ^a	1,03 ^{ab}	0,87 ^b
Hb (g/dl)	7–13	8,41 ^a	7,33 ^b	7,59 ^b	7,69 ^{ab}	6,92 ^b
PCV (%)	22–35	24,50 ^a	23,96 ^a	25,79 ^a	26,75 ^a	22,92 ^a
TPP (g/dl)	4,5–5,5	5,22 ^a	4,32 ^a	4,47 ^a	4,24 ^a	4,20 ^a
Neutrofil segmen (%)	15–40	48,12 ^a	55,67 ^a	47,42 ^a	47,00 ^a	48,08 ^a
Eosinofil (%)	1,5–6	2,33 ^a	1,71 ^a	2,79 ^a	0,75 ^a	2,50 ^a
Limfosit (%)	45–70	43,17 ^a	36,46 ^a	42,04 ^a	46,25 ^a	43,75 ^a
Monosit (%)	5–10	6,37 ^a	6,17 ^a	7,75 ^a	6,00 ^a	5,67 ^a

Keterangan: ^{a,b} menunjukkan berbeda nyata ($P < 0,05$)

A = infeksi *E. coli*; B = infeksi *E. coli* + bioaditif; C = infeksi *E. coli* + probiotik; D = infeksi *E. coli* + antibiotik; E = tanpa infeksi *E. coli*

Titer Antibodi

Titer antibodi terhadap *Newcastle Disease* (ND) ayam yang mendapatkan pemberian bioaditif mengandung tepung cacing tanah, granul ekstrak daun mengkudu, dan probiotik, dapat dilihat pada Gambar 2. Hasil pemeriksaan serologis dari dua kali pengambilan sampel darah menunjukkan tidak ada perbedaan yang nyata ($P>0,05$) pada titer antibodi ND antarperlakuan. Akan tetapi antara perbedaan waktu pemeriksaan serologis yang pertama dan kedua terdapat perbedaan yang nyata ($P<0,05$). Hasil titer antibodi ND pemeriksaan serologis pertama yang dilakukan pada hari ke 6 pascavaksinasi, *ND Lasota* terlihat lebih tinggi dibandingkan titer antibodi ND kedua yang dilakukan pada akhir pemeliharaan (20 hari pascavaksinasi *ND Lasota*). Hal tersebut dapat terjadi karena titer antibodi ayam terhadap ND mulai terbentuk pada hari ke-6 pascavaksinasi dan mencapai puncak pada hari ke-14 pascavaksinasi.³⁹ Jadi pada saat uji serologis pertama, titer antibodi terhadap ND sudah mulai naik, sedangkan pada uji serologis kedua titer antibodi terhadap ND telah mulai turun. Selain itu, menurunnya titer antibodi ND pada uji serologis kedua juga dapat disebabkan jarak waktu vaksinasi ND kedua (*ND Lasota*) yang terlalu dekat dengan waktu vaksinasi IBD. Pemberian waktu antara pelaksanaan vaksinasi IBD dan vaksinasi ND dimaksudkan untuk memberikan kesempatan *Bursa Fabricius* sebagai organ limfoid yang

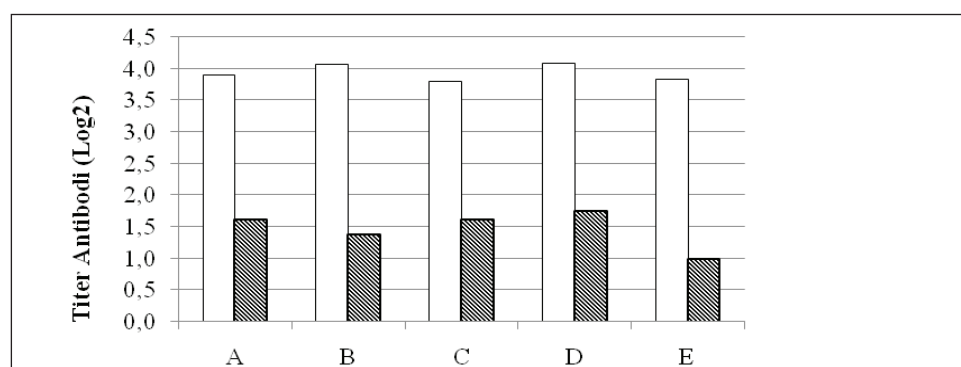
menghasilkan kekebalan agar “menyembuhkan diri” akibat pengaruh vaksinasi IBD. Jarak waktu antara vaksinasi IBD dan vaksinasi ND yang optimal adalah delapan hari sehingga titer antibodi terhadap ND akan terbentuk secara optimal.³⁹ Pemberian probiotik mampu memodulasi sistem kekebalan tubuh inang; memengaruhi mikroorganisme lain secara langsung; atau berkontribusi terhadap produk mikrobia, produk inang, maupun komponen pakan.⁴⁰

KESIMPULAN

Pemberian bioaditif yang mengandung campuran ekstrak tepung cacing tanah *Lumbricus rubellus*, ekstrak daun mengkudu *Morinda citrifolia*, dan bakteri asam laktat dapat menurunkan prevalensi kolibasilosis (APEC) sebesar 67,7 %.

UCAPAN TERIMA KASIH

Penulis mengucapkan terima kasih untuk sumber pendanaan penelitian ini, yaitu DIPA TEMATIK UPT BPPTK LIPI melalui program penelitian Tematik Imbuhan Pakan tahun 2012. Penulis juga mengucapkan terimakasih kepada Teknisi Laboratorium Pakan dan Nutrisi Ternak atas bantuan teknisnya; kepada drh. Luhur dan Ema Damayanti, M. Biotech atas bantuannya dalam penelitian dan penulisan karya tulis ilmiah ini; serta kepada Prof. Dr. Rochadi atas bimbingannya dalam penulisan karya tulis ilmiah ini.



Gambar 2. Titer Antibodi Broiler pada Enam Hari (□) dan 20 Hari (▨) Setelah Vaksinasi ND A =infeksi *E. coli*; B =infeksi *E. coli*+bio aditif; C = infeksi *E. coli*+ probiotik; D = infeksi *E. coli*+ antibiotik; E =tanpa infeksi *E. coli*

DAFTAR PUSTAKA

- ¹Huff, G.R., W. E. Huff, N. C. Rath, and G. Tellez. 2006. Limited treatment with β -1,3/1,6-glucan improves production values of broiler chickens challenged with *Escherichia coli*. *Poult. Sci.* 85:613–618.
- ²Teplitski, M. 2006. *Escherichia coli* and *Salmonella* on animal farms: sources, survival and management. UF/IFAS EDIS Fact Sheet SL-239. <http://edis.ifas.ufl.edu/pdffiles/SS/SS45800.pdf>. 4 November 2012.
- ³Wibowo, M.H., dan A.E.T. Wahyuni. 2008. Pathogenicity study of *Escherichia coli* isolated from poultry on broiler chickens at 15-days of age. *J. Vet.* 9(2): 87–93.
- ⁴Glisson, J.R., C. L. Hofacre, and G.F. Mathis. 2004. Comparative efficacy of enrofloxacin, oxytetracycline, and sulfadimethoxine for the control of morbidity and mortality caused by *Escherichia coli* in broiler chickens. *Avian Dis.* 48(3): 658–662.
- ⁵Cho, J.H., C.B. Park, Y.G. Yoon, and S.C. Kim. 1998. Lumbricin I, a novel proline-rich antimicrobial peptide from the earthworm: purification, cDNA cloning and molecular characterization. *Biochim. Biophys. Acta* 1408: 67–76.
- ⁶Cooper, E.L. and P. Roch. 2003. Earthworm immunity: a model of immune competence. *Pedobiologia* 47: 676–688.
- ⁷Julendra, H. dan A. Sofyan. 2007. In vitro inhibitory activity of *Escherichia coli* with earthworm meal *Lumbricus rubellus*. *Med. Pet* 30: 41–47.
- ⁸Mathur, A., S.K. Verma, R. Bhat, S.K. Singh, A. Prakash, GBKS.Prasad, and V.K. Dua. Antimicrobial activity of earthworm extracts. *J. Chem. Pharm. Res.* 2(4): 364–370.
- ⁹Lohani, M. 2010. Immunomodulatory properties of noni (*Morinda citrifolia*). Thesis. Graduate School of Clemson University, USA.
- ¹⁰Crittenden, R., A. R. Bird, P. Gopal, A. Henriksson, Y.K. Lee, and M.J. Playne. 2005. Probiotic research in Australia, New Zealand and the Asia-Pacific region. *Curr. Pharm. Des.* 11(37): 37–53.
- ¹¹Haghigi, H.R., J. Gong, C.L. Gyles, M.A. Hayes, B. Sanei, P. Parvizi, H. Gisavi, J.R. Chambers, and S. Sahrif. 2005. Modulation of antibody-mediated immune response by probiotics in chickens. *Clin.Diagn. Lab. Immunol* 12(12): 1387.
- ¹²Taheri, H.R., H. Moravej, A. Malakzadegan, F. Tabandeh, M. Zaghari, M. Shivazad, and M. Adibmoradi. 2010. Efficacy of *Pediococcus acidilactici*-based probiotic on intestinal coliforms and villus height, serum cholesterol level and performance of broiler chickens. *Afr. J. Biotechnol* 9(44): 7564–7567.
- ¹³Edwards, C. A. 1985. Production of feed protein from animal waste by earthworms. *Phil. Trans. R. Soc. Lond. B* 310: 299-307. <http://dx.doi.org/10.1098/rstb.1985.0120>.
- ¹⁴Mihara, H., dkk. 1991. A novel fibrinolytic enzyme from the earthworm, *Lumbricus rubellus*. *Japan. J. Physiol* 41:461–472.
- ¹⁵Dep. Kes. RI. 2000. *Acuan Sediaan Herbal*. Jakarta: Departemen Kesehatan Republik Indonesia.
- ¹⁶Barbosa-Canovas, G. V., E. Ortega-Rivas, P. Juliano, and H. Yan. 2005. *Food Powders: Physical Properties, Processing, and Functionality*. New York: Kluwer Academic/Plenum Publishers.
- ¹⁷National Research Council. 1994. *Nutrients Requirements of Poultry*. 9th rev ed. Washington DC: National Academy Press.
- ¹⁸Radji, MA, J.O. Adekeye, J.K.P. Kwaga, and J.O.O. Bale. 2003. *In vitro* and *in vivo* patogenicity studies of *Escherichia coli* isolated from poultry in Nigeria. *Isr. J. Vet. Med.*58(1)
- ¹⁹Reed, L.J., and H. Muench. 1938. A simple method of estimating fifty percent endpoints. *Am. J. Hyg.* 27(3): 493–497.
- ²⁰Suardana, I.W., B. Sumiarto, dan D.W. Lukman. 2007. Isolation and identification *Escherichia coli* O157: H7 on Beef at Bandung Regency Province of Bali. *J.Vet.* 8(1): 16–23.
- ²¹Hendrayana, M.A, J.P.P Komang, dan A. Yelly. 2012. Detection of bacteria *Escherichia coli* serotype O157 on pork from pork trader in Denpasar City. *Medicina* 43: 3–8.
- ²²Lamella, A. 1971. *Introduction to Medical Laboratory Method* 1st ed. New York: Medical Department Herper and Row Publisher.
- ²³Rezaeianzadeh, G., H. Dadras, A. Safar, M. Ali, and M.H. Nazemshirazi. 2011. Serological and molecular study of Newcastle disease virus circulating in village chickens of Fars Province. *Iran. J. Vet. Med. Anim. Health.* 3: 105–111.
- ²⁴Gomez, K.A., and A.A. Gomez. 2007. *Statistical Procedures for Agricultural Research*. 2nded. Translation Sjamsudin, E., and Baharsjah, J.S. Jakarta: UI Press.

- ²⁵Tasiemski A., dkk. 2006. Hestidin: A novel antimicrobial peptide containing bromotryptophan constitutively expressed in the NK cells-like of the marine annelid, nereis diversicolor. *Dev. Comp. Immunol* 31: 749–762.
- ²⁶Hancock R.E.W., and A. Rozek. 2002. Mini review role of membranes in the activities of antimicrobial cationic peptides. *FEMS Microbial. Letters* 206: 143–149.
- ²⁷Surono, I.S. 2004. *Probiotik Susu Fermentasi dan Kesehatan*. Jakarta: Tri Cipta Karya.
- ²⁸Kumar, A. dkk. 2010. Pathological changes in broiler chickens fed ochatoxin A and inoculated with *Escherichia coli*. *Avian Pathology* 33(4) 413–417.
- ²⁹Agustina, L., M. Hatta, dan S. Purwanti. 2010. Penggunaan ramuan herbal untuk meningkatkan produktivitas dan kualitas broiler (penggunaan ramuan herbal untuk meningkatkan performa dan gambaran histopatologi organ dalam broiler). Seminar Nasional Teknologi Peternakan dan veteriner.
- ³⁰Rohayati E. 2002. Pengaruh pemberian probiotik B-mix dan infeksi *Salmonella enteridis* terhadap gambaran mikroskopis bursa fabrisius pada ayam broiler. Thesis. IPB.
- ³¹Triana, V. 2006. Macam-macam vitamin dan fungsinya dalam tubuh manusia. *Jurnal Kesehatan Masyarakat* Vol 1:1.
- ³²Mugi, H.M. 2003. Jumlah eritrosit, kadar hemoglobin, dan nilai hematokrit ayam broiler yang diberi probiotik B.mix”. *Skripsi*, Fakultas Kedokteran Hewan. Bogor: Institut Pertanian Bogor.
- ³³Unandar, T. 2003. Kegagalan respons pada ayam. pp4. <http://www.Ciptapangan.com/epbuletin/0106.htm> diakses 2 Desember 2003.
- ³⁴Smith, F.M, N.H. West, and D.R. Jones. 2000. The cardiovascular system. In. Sturkie’s avian physiology 5th Edition. Whittow GC, ed. USA: Academic Press.
- ³⁵Tizzard, I. 1987. *Immunology Veteriner* Ed ke-3. Terj. Surabaya: Airlangga University Press.
- ³⁶Ganong, W.F. 1995. *Buku Ajar Fisiologi Kedokteran* Ed ke-14 (terj). Jakarta: Penerbit Buku Kedokteran EGC.
- ³⁷Swenson, M.J. 1997. *Physiology of Domestic Animal* Ed ke-9. Itacha: Comstock Publishing Associates, Cornell University
- ³⁸Julendra, H., Zuprizal, dan Supamo. 2010. Penggunaan tepung cacing tanah (*Lumbricus rubellus*) sebagai aditif pakan terhadap penampilan produksi ayam pedaging, profil darah, dan pencernaan protein. *Bul. Peter*. 34(1): 21–29.
- ³⁹Yuwono, E. dan S.J.A. Setyawati. 2001. Respons imunitas hasil vaksinasi Gumboro dan ND yang diberikan dengan jarak waktu berbeda pada ayam broiler. *Anim. Prod* 3(2): 67–73.
- ⁴⁰Sekhon, B. S., and S. Jairath. 2010. Prebiotics, probiotics and syn-biotics: an overview. *J. Pharm. Educ. Res* 1: 13–36.

ACUAN YANG LAIN

Departemen Kesehatan RI. 2000. *Rereferensi Pembuatan Herbal*. Jakarta: Departemen Kesehatan Republik Indonesia.