

## Laporan Kasus: *Multiple Myeloma Non Sekretorik*

### Case Report: *Non Secretory Multiple Myeloma*

Eviana Norahmawati, Ihda Dian K

Laboratorium Patologi Anatomi Fakultas Kedokteran Universitas Brawijaya Malang

#### ABSTRAK

*Multiple Myeloma (MM)* adalah keganasan sel plasma yang termasuk golongan *Malignant Small Round Cell Tumor* ditandai oleh ekspansi *immunoglobulin monoklonal* dan akumulasi abnormal sel plasma di dalam kompartemen sum-sum tulang. Kami laporkan kasus MM non sekretorik yang jarang ditemui yaitu pasien laki-laki 54 tahun yang datang dengan keluhan benjolan pada paha kiri dan benjolan pada bahu kanan dengan *hipogammaglobulinemia* dan protein Bence Jones negatif. Hasil pemeriksaan klinis, radiologi, dan biopsi menunjukkan hasil sesuai MM dengan diagnosis banding metastase karsinoma dan *Non Hodgkin's Lymphoma*. Hasil pulasan imunohistokimia CD 20 (-), sitokeratin (-) dan LCA (-) menyingkirkan diagnosis banding dan dikonfirmasi dengan hasil biopsi sumsum tulang yaitu suatu plasmositomatos. Pasien didiagnosis dengan *multiple myeloma* non sekretorik. Dari kasus ini dapat disimpulkan bahwa pemeriksaan klinis dan penunjang sangat diperlukan untuk menegakkan diagnosis MM non sekretorik dengan tepat dan kombinasi beberapa pemeriksaan imunohistokimia dapat membantu penegakan diagnosa.

**Kata Kunci:** *Hipogammaglobulinemia, Multiple Myeloma non sekretorik*

#### ABSTRACT

*Multiple Myeloma (MM)* is malignancies of plasma cells that belong to *Malignant Small Round Cell Tumor* characterized by *immunoglobulin monoclonal expansion* and accumulation of abnormal plasma cells in the bone marrow compartment. A rare case of non-secretory MM was found on a 54 year male patient who came with a bone tumor in the left thigh and on the right shoulder with *hypogammaglobulinemia* and negative Bence Jones protein. The results of clinical examination, radiology, and biopsy showed the results matched to MM with differential diagnosis of carcinoma metastase and *Non Hodgkin's Lymphoma*. The results of immunohistochemical CD 20 (-), cytokeatin (-) and LCA (-) staining rid the differential diagnosis and were confirmed by the results of a bone marrow biopsy which was a plasmositomatos. The patient was diagnosed with non-secretory multiple myeloma. From this case, it can be concluded that the clinical examination and investigations are needed to establish the exact diagnosis of non-secretory MM and combination of immunohistochemical examination can assist in making a proper diagnosis

**Keywords:** *Hypogammaglobulinemia, non secretory Multiple Myeloma*

---

Jurnal Kedokteran Brawijaya, Vol. 28, No. 2, Agustus 2014; Korespondensi: Ihda Dian K. Laboratorium Patologi Anatomi Fakultas Kedokteran Universitas Brawijaya Malang, Jl. Veteran Malang Tel. (0341) 566117 Email: ihdadk.pa.fkub@ub.ac.id

## PENDAHULUAN

*Plasmacytoma* adalah keganasan sel plasma yang memiliki karakteristik proliferasi otonom dari sel plasma (1). Keganasan ini dapat bermanifestasi sebagai *myeloma diffus* dengan keikutsertaan sistemik (*plasma cell myeloma* atau *multiple myeloma*), *monoclonal gammopathy of undetermined significance* (MGUS), atau sebagai varian dari *plasma cell myeloma* seperti *indolent myeloma*, *smoldering myeloma*, *osteosclerotic myeloma*, *plasma cell leukaemia* dan *non-secretory myeloma* (1,2).

*Multiple myeloma* (MM) adalah tumor ganas sel plasma yang mensekresikan paraprotein monoklonal. Angka kejadian MM sebesar 10 % dari keganasan hematologi, dengan insiden 5,5 kasus per 100.000 populasi. Usia median diagnosis pada usia 70 tahun dan hanya 3,4% dari kasus didiagnosis antara usia 35-44 tahun (1).

*Non-secretory multiple myeloma* (NSMM) berjumlah 1-5 % dari seluruh kasus myeloma (3). Neoplasma ini adalah varian dari bentuk klasik *multiple myeloma* yang memiliki karakteristik tidak didapatkan protein monoklonal di serum atau urine (4,5). Berikut ini adalah kasus yang jarang yaitu *non-secretory multiple myeloma* pada laki-laki usia 54 tahun. Tidak didapatkan *monoclonal gammopathy* di urin maupun di serum; survei tulang menunjukkan lesi osteolitik; biopsi sumsum tulang menandakan *plasmacytosis*. Kasus ini kami laporkan mengingat kasus ini jarang dan sulit dalam proses diagnosis.

## KASUS

Laki-laki usia 54 tahun dirawat di bagian Bedah Rumah Sakit Saiful Anwar Malang (RSSA) pada tanggal 18 Februari 2013. Pasien dirujuk dari Rumah Sakit Umum Daerah (RSUD) Banyuwangi dengan diagnosis *Ewing Sarcoma*. Pasien datang dengan keluhan utama benjolan di pangkal paha kiri sejak 9 bulan yang lalu. Benjolan dirasakan mulai membesar sejak tiga bulan setelah jatuh. Pasien telah berobat ke pengobatan tradisional tetapi benjolan tetap membesar dan terasa nyeri hingga tidak bisa berjalan selama 3 bulan sebelum dirawat di RSSA. Keluhan tersebut diikuti dengan timbulnya benjolan di bahu kanan sejak 2 minggu sebelum dirawat di RSSA. Hasil pemeriksaan fisik pasien didapatkan pasien tampak kurus dan pucat, nadi 88 kali/menit, tekanan darah 110/70 mmHg, laju nafas 20 kali/menit, suhu aksila 36,8°C.

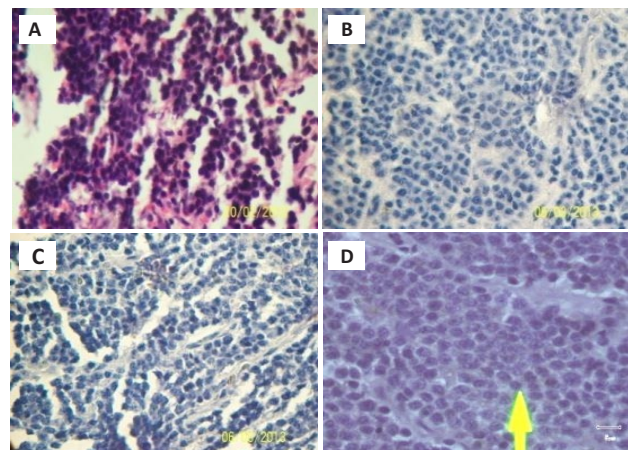
Pemeriksaan ekstremitas bawah didapatkan tumor di pangkal paha kiri dengan ukuran panjang 20 cm, lebar 10 cm, dan kedalaman 10 cm. Konsistensi tumor padat keras, nyeri saat ditekan, dan melekat pada jaringan di bawahnya, serta didapatkan bekas luka operasi biopsi terbuka di permukaan tumor. *Range of Motion* (ROM) pangkal paha kiri terbatas. Pemeriksaan ekstremitas atas didapatkan tumor dengan ukuran panjang 3 cm, lebar 2 cm. Konsistensi tumor padat keras dan melekat dengan jaringan di bawahnya.

Hasil pemeriksaan laboratorium darah tanggal 25 Februari 2013 menunjukkan pasien anemia, hiperurisemia dan peningkatan kreatinin serta peningkatan kadar *lactat dehidrogenase* (LDH), kadar *alkaline phosphatase* (ALP) dan kadar CEA <20 ng/mL (Tabel 1).

Tabel 1. Hasil pemeriksaan laboratorium

Komponen	Hasil
Hemoglobin	7,4 g/dL
Hematokrit	23,5 vol%
Leukosit	6240 / $\mu$ L
Trombosit	294000 / $\mu$ L
Ureum	54,7 mg/dL
Kreatinin	1,61 mg/dL
SGOT	12 U/L
SGPT	8 U/L
LDH	330 IU/L
ALP	132 U/L
CEA	3,07 ng/mL
PSA	0,139 ng/mL

Hasil pemeriksaan radiologis hampir keseluruhan tulang menunjukkan gambaran lesi litik multipel disertai fraktur patologis multipel yang disimpulkan sesuai dengan proses metastase di tulang. Berdasarkan *review* hasil pemeriksaan histopatologi dari RSUD Banyuwangi dan pemeriksaan radiologis di RSSA, pasien didiagnosis *multiple myeloma* dengan diagnosis banding *Non Hodgkin's Lymphoma* dan proses metastase karsinoma. Gambaran histopatologi didapatkan sel-sel ganas bentuk bulat uniform tersebar padat dengan sedikit jaringan ikat dan jaringan tulang (Gambar 1 A). Pemeriksaan elektroforesis serum protein negatif, *Bence Jones protein* negatif, pengecatan imunohistokimia untuk CD 20 negatif (Gambar 1 B), LCA negatif (Gambar 1 C), dan sitokeratin negatif (Gambar 1 D), dengan peningkatan kadar NSE sebesar 31,3 ng/mL (N: 15,7-17,0 ng/mL).



Gambar 1. Hasil biopsi histopatologi tumor di pangkal paha kiri

### Keterangan:

- dengan pewarnaan Hematoksilin Eosin menunjukkan sel-sel ganas bentuk bulat uniform tersebar padat
- dengan pewarnaan imunohistokimia CD20 menunjukkan CD20 negatif
- dengan pewarnaan imunohistokimia LCA menunjukkan LCA negative
- dengan pewarnaan imunohistokimia sitokeratin menunjukkan sitokeratin negatif

Pasien dicurigai mengalami proses metastasis karsinoma paru. Pemeriksaan radiologi thoraks menunjukkan efusi

pleura, lesi litik *multiple* dan infiltrat retikuler di paru. Hasil *Fiber Optic Bronchoscopy* (FOB) didapatkan proses peradangan akut tanpa didapatkan massa di bronkus. Hasil biopsi sum-sum tulang menunjukkan hiperseuleritas dengan ratio *myeloid* dan eritroid 4:1, aktivitas eritropoiesis menurun, granulopoiesis yang baik dan penurunan aktivitas megakariopoiesis, dengan cadangan *Fe* yang positif serta didapatkan infiltrasi sel plasma 55%. Hasil ini dikompilasi dengan hasil pemeriksaan sebelumnya sesuai dengan suatu *non secretory multiple myeloma*.

## DISKUSI

*Multiple myeloma* adalah keganasan sel plasma yang ditandai oleh proliferasi sel plasma yang bersifat ganas di dalam sum-sum tulang (6). Tumor *multiple myeloma* merupakan tumor ganas yang paling umum ditemukan primer pada tulang (sekitar 27 % dari hasil biopsi tumor tulang) (6).

Pengukuran immunoglobulin monoklonal dalam sirkulasi merupakan standard untuk diagnosis, prognosis dan manajemen *multiple myeloma*. 1-5 persen pada kasus *multiple myeloma* tidak dapat dideteksi adanya protein seperti pada kasus ini, pasien didiagnosis *nonsecretory multiple myeloma* (7,8). Alasan ketidakaadaan protein yang bisa dideteksi pada *nonsecretory multiple myeloma* masih menjadi perdebatan (9). Pada kasus ini diagnose sulit ditegakkan karena ketiadaan immunoglobulin monoklonal yang dapat dideteksi pada serum maupun urin dengan metoda elektroforesis, dan kurangnya bukti klon sel plasma di sumsum tulang (10). Kurang tepatnya diagnosis pasien *myeloma* simptomatik berakibat penundaan terapi sistemik. Oleh karena itu, studi komprehensif dari pemeriksaan radiologis, deteksi *free light chain*, dan konfirmasi histopatologi dari beberapa tempat dan waktu sangat diperlukan (10).

Pasien pada kasus ini adalah contoh kasus klasik dari *nonsecretory myeloma* yang memenuhi kriteria dari *international myeloma working group*. Ketiadaan protein abnormal di darah maupun urin tidak mengeksklusikan

diagnosis *multiple myeloma* (6). Pemeriksaan histopatologi diperlukan untuk membantu penegakan diagnosis *multiple myeloma*. Pasien ini diperiksa pemeriksaan immunohistokimia CD20, sitokeratin, dan *Leucocyte Common Antigen* (LCA). CD20 diekspresikan oleh semua sel B pada semua tahapan perkembangan kecuali tahap awal dan akhir. CD20 adalah penanda sel permukaan yaitu suatu antigen spesifik diferensiasi sel B yang diekspresikan oleh sel B matur dan pada kebanyakan *lymphoma* non-Hodgkin sel B tapi tidak diekspresikan pada sel B progenitor awal atau sel plasma matur (11). Pada kasus ini pemeriksaan CD20 negatif sehingga dapat menyingkirkan diagnosis banding yaitu *lymphoma*. Pemeriksaan sitokeratin dilakukan untuk mengkonfirmasi keterlibatan epitel jaringan, tumor atau komponen tumor. Selain itu juga untuk mengidentifikasi metastase karsinoma di limfonodi, sumsum tulang atau pada potong beku dengan immunohistokimia (12). Pada kasus ini pemeriksaan sitokeratin negatif sehingga dapat menyingkirkan diagnosis banding metastasis karsinoma. Dugaan semula tumor merupakan metastasis karsinoma paru dapat disingkirkan, didukung pula dengan hasil foto polos thorak dan hasil FOB yang menunjukkan tidak didapatkan massa di paru.

Pemeriksaan immunohistokimia lain yang dilakukan adalah pemeriksaan *leukocyte common antigen* (LCA). *Marker* ini didapatkan di membran leukosit. Pada jaringan nonneoplastik, LCA dapat diidentifikasi di limfosit B dan T, namun juga immunoreaktif untuk sel plasma dan histiosit. Pada kasus *multiple myeloma*, hanya populasi minor yang menunjukkan sel plasma dengan LCA positif (13). Pada kasus ini didapatkan LCA negatif. Hal ini memperkuat kesimpulan bahwa tumor yang ada bukan berasal dari keganasan limfosit. Ketiga pemeriksaan marker immunohistokimia tersebut dapat digunakan sebagai alternatif pemeriksaan jika di sentra kesehatan tidak tersedia pemeriksaan CD138. CD 138 adalah marker yang paling baik menentukan diferensiasi sel plasma dan tidak menandai epitel (14). Untuk memperkuat penegakan diagnosis pada kasus ini direkomendasikan dilakukan pengecatan CD138 untuk memastikan sel asal adalah sel plasma.

## DAFTAR PUSTAKA

- Sharma A, Kaushal M, Chaturvedi NK, and Yadav R. *Cytodiagnosis of Multiple Myeloma Presenting as Orbital Involvement: A Case Report*. *Cytojournal*. 2006; 3(19): 1-5.
- Wei A and Juneja S. *Bone Marrow Immunohistology of Plasma Cell Neoplasms*. *Journal of Clinical Pathology*. 2003; 56(6): 406-411.
- Ludwig H, Bolejack V, Crowley J, et al. *Survival and Years of Life Lost in Different Age Cohorts of Patients with Multiple Myeloma*. *Journal of Clinical Oncology*. 2010; 28(9): 1599-1605.
- Shaw GR. *Nonsecretory Plasma Cell Myeloma—becoming even more rare with Serum Free Light-Chain Assay: A Brief Review*. *Archives of Pathology & Laboratory Medicine*. 2006; 130(8): 1212–1215.
- Whicher JT, Davies JD, and Grayburn JA. *Intact and Fragmented Intracellular Immunoglobulin in a Case of Non-Secretory Myeloma*. *Journal of Clinical Pathology*. 1975; 28(1): 54-59.
- Middela S and Kanse P. *Non Secretory Multiple Myeloma*. *Indian Journal of Orthopaedics*. 2009; 43(4): 408–411.
- Prasad R, Yadav RR, Singh A, Mathur SP, Mangal Y, and Singh M. *Case Report. Non-Secretory Multiple Myeloma Presenting with Diffuse Sclerosis of Affected Bones Interspersed with Osteolytic Lesions*. *The British Journal of Radiology*. 2009; 82(974): 29-31.
- Palumbo A and Anderson K. *Multiple Myeloma*. *The New England Journal of Medicine*. 2011; 364: 1046-1060.
- Hariadi KWT, Purwanto I, Kurnianda J, Mangunsudirjo S, Harijadi A, and Puntodewo. *Non Secretory Multiple Myeloma-A Case Report*. *Medical Journal of Indonesia*. 2007; 16(4): 257-260.
- Chen LP, Sun TH, Hsieh PP, Yen LJ, Lin SJ, and YU MS. *Case Report Diagnostic Pitfalls of Nonsecretory Myeloma Manifesting as Multiple Foci of Periosteal Plasmacytomas*. *Journal of the Chinese Medical Association*. 2011; 74(10): 464-468.

11. Maloney DG. *Anti-CD20 Antibody Therapy for B-Cell Lymphomas*. The New England Journal of Medicine. 2012; 366: 2008-2016.
12. Pernick N. *Stains Cytokeratin AE1/AE3*. (Online) 2013. <http://www.pathologyoutlines.com/topic/stainsae1ae3.html> [diakses tanggal 15 Mei 2014].
13. Kurtin PJ and Pinkus GS. *Leukocyte Common Antigen-A Diagnostic Discriminant between Hematopoietic and Non Hematopoietic Neoplasms in Paraffin Sections Using Monoclonal Antibodies: Correlation with Immunologic Studies and Ultrastructural Localization*. Human Pathology. 1985; 16(4): 353-365.
14. O'Connell FP, Pinkus JL, and Pinkus GS. *CD138 (Syndecan-1), a Plasma Cell Marker Immunohistochemical Profile in Hematopoietic and Non Hematopoietic Neoplasms*. American Journal of Clinical Pathology. 2004; 121(2): 254-263.