

PENGARUH RANITIDIN TERHADAP DEGENERASI AKSON AKIBAT NEUROPATI NERVUS OPTIK (STUDI PADA TIKUS WISTAR DENGAN INTOKSIKASI METANOL AKUT)

Ersananda Arlisa Putri¹, Dwi Pudjonarko²

¹Mahasiswa Program Pendidikan S-1 Kedokteran Umum, Fakultas Kedokteran, Universitas Diponegoro

²Staf Pengajar Ilmu Neurologi, Fakultas Kedokteran, Universitas Diponegoro
Jl. Prof. H. Soedarto, SH., Tembalang-Semarang 50275, Telp. 02476928010

ABSTRAK

Latar Belakang: Insidensi keracunan alkohol di Indonesia terbilang cukup tinggi. Hal ini disebabkan oleh karena penggunaan metanol sebagai bahan campuran pembuatan alkohol oplosan. Diketahui bahwa metabolisme metanol bersifat toksik bagi tubuh manusia. Salah satu implikasinya adalah kerusakan saraf optik yang dapat menyebabkan kebutaan. Penggunaan ranitidin sebagai Antidotum untuk mengurangi efek toksisitas metanol telah dipelajari sebelumnya. Namun, belum ada penelitian lebih lanjut tentang efek pemberian ranitidin dosis bertingkat terhadap degenerasi akson akibat neuropati optik toksik pada tikus wistar yang diintoksikasi metanol akut. **Tujuan:** Mengetahui pengaruh pemberian ranitidin dosis bertingkat terhadap degenerasi akson akibat neuropati optik toksik pada tikus Wistar dengan intoksikasi metanol akut. **Metode:** Penelitian eksperimental dengan rancangan posttest only control group design. Penelitian ini dibagi menjadi empat kelompok, yaitu terdiri dari: 2 kelompok perlakuan, 1 kelompok kontrol positif, dan 1 kelompok kontrol negatif dengan 6 tikus di masing-masing kelompok. Kelompok perlakuan pertama diberi metanol 14 g / kgbb, dan setelah 30 menit diberikan ranitidin 30mg / kgBB. Kelompok perlakuan kedua diberi metanol 14 g / kgbb, dan setelah 30 menit diberikan ranitidin 60 mg/kgbb . Kelompok kontrol negatif diberi aquades oral saja, sedangkan kontrol positif diberikan metanol per oral 14g / kgBB tanpa pemberian ranitidin. **Hasil:** Terdapat perbedaan bermakna antara kelompok yang diberikan intoksikasi metanol saja (kelompok kontrol positif) dengan kelompok yang diberikan ranitidin 60 mg/kgBB setelah 30 menit intoksikasi metanol (kelompok perlakuan 2) ($p = 0,02$), dan tidak terdapat perbedaan bermakna antara kelompok yang diberikan intoksikasi metanol saja (kelompok kontrol positif) dengan kelompok yang diberikan diberikan ranitidin 30 mg/kgBB setelah 30 menit intoksikasi metanol (kelompok perlakuan 1) ($p = 0,452$). **Kesimpulan:** Ranitidin dosis 60 mg/kgbb yang diberikan 30 menit setelah intoksikasi metanol akut memiliki pengaruh yang signifikan terhadap penurunan kejadian degenerasi akson akibat neuropati optik toksik pada tikus wistar yang diintoksikasi metanol akut.

Kata Kunci: Metanol, Ranitidin, Tikus Wistar, Nervus Optik, Degenerasi Akson

ABSTRACT

THE EFFECT OF RANITIDINE ADMINISTRATION IN GRADED DOSAGE TO AXON DEGENERATION DUE TO TOXIC OPTIC NEUROPATHY (STUDY ON WISTAR RATS WITH ACUTE METHANOL INTOXICATION)

Introduction: The incidence of alcoholic poisoning in Indonesia is fairly high. It is triggered by the use of methanol as a mixture of basic ingredients of the manufacture of homemade alcoholic beverages. It is known that methanol metabolism is toxic to the human body. One of

the implications is the damage of the optical nerve which can cause blindness. The use of ranitidine as an Antidote to reduce the effect of methanol toxicity has been studied. However, there has been no study on the effect of ranitidine administration graded dosage on the degeneration of axon optic nerve in the incidence of acute methanol intoxication. **Aim:** To know The Effect of Ranitidine Administration in Graded Dosage to Axon Degeneration due to Optic Nerve Neuropathy (Study on Wistar Rats with Acute Methanol Intoxication) **Method:** This experimental research of posttest only group design. This study used four group consisting of: 2 treatment group, 1 positive control group, and 1 negative control group with 6 mice in each group. The treatment group was given methanol 14 g/kgBW, the first treatment group was given ranitidine 30mg/kgBW after 30 minutes methanol administratif and second group was given ranitidine 60 mb/kgBW after 30 minutes methanol administratif. The negative control group was given oral aquades, while the positive control administered methanol per oral 14g/ kgBW without ranitidine administration. **Results:** There was a significant difference between the methanol intoxicated group (positive control group) and the methanol intoxicated which administrated with ranitidine 60 mg /kgBW (2nd experimental group) 30 minutes after intoxication ($p = 0.02$). And there was no significant difference between the methanol intoxicated group (positive control group) and the methanol intoxicated which administrated with ranitidine 30 mg /kgBW (1st experimental group) 30 minutes after intoxication ($p = 0.452$). **Conclusion:** Ranitidine 60 mg/kgBW have significant effect to reduce the optic nerve axonal degeneration due to optic nerve neuropathy in Wistar rats which werw in acute intoxicated condition by methanol.

Keywords: Methanol, Ranitidine, Wistar Rats, Optic Nerve, Axonal Degeneratio

PENDAHULUAN

Kejadian keracunan Minuman Keras (miras) oplosan marak terjadi di Indonesia. Diketahui bahwa miras oplosan sangat berbahaya bagi kesehatan dan banyak menelan korban jiwa. Pada awalnya miras oplosan sendiri merupakan minuman beralkohol tradisional dengan kadar alkohol yang rendah.¹ Namun belakangan ini diketahui banyak oknum yang mengkombinasikan miras tradisional dengan bahan campuran berbahaya, salah satunya adalah metanol yang merupakan produk denaturasi alkohol sehingga berbahaya jika dikonsumsi.² Insidensi

keracunan metanol paling tinggi di Indonesia melalui oral.³

Berdasarkan data *World Health Organization* (WHO), setiap harinya sekitar 225 juta liter metanol dikonsumsi, dan hal tersebut menimbulkan *outbreak* di beberapa negara termasuk Indonesia dengan jumlah korban lebih dari 800 orang dan angka kematian mencapai 30%.⁴ Kandungan minuman beralkohol yang biasa dikonsumsi adalah etanol. Jika dibandingkan dengan etanol, harga metanol relatif lebih murah sehingga masyarakat sering menggunakan metanol sebagai bahan campuran miras oplosan.

Metanol merupakan bentuk sederhana dari alkohol dengan rumus kimia CH_3OH . Metanol mudah diabsorpsi oleh tubuh, baik secara ingesti, inhalasi, maupun kontak langsung. Sebenarnya metanol bukan merupakan zat yang berbahaya, namun hasil metabolismenya di dalam tubuh menghasilkan zat yang dapat mengakibatkan gangguan pada tubuh manusia, salah satunya adalah asam format bebas yang bersifat sangat toksik dengan organ sasaran: Sistem pernapasan, paru-paru, kulit, ginjal, hati, mata, sistem saraf pusat.⁵

Asam format berperan sebagai inhibitor *cytochrome-c oxidase* yang dapat menyebabkan jaringan tidak dapat menggunakan oksigen dengan maksimal. Selain itu, asam format dapat menembus sawar darah otak (*blood brain barrier*) sehingga dapat menyebabkan toksisitas sistem saraf pusat.⁶ Toksisitas yang ditimbulkan dapat menyebabkan terjadinya disfungsi retinal dan gangguan pada nervus optik yang pada akhirnya menyebabkan gejala gangguan penglihatan salah satunya berupa neuropati optik toksik yang dapat berdampak pada terjadinya degenerasi akson.⁷

Penanganan medis secara cepat diketahui dapat mencegah komplikasi dari keracunan metanol. Kejadian metabolik

asidosis pada keracunan metanol dapat diminimalisir dengan penambahan bikarbonat. Selain itu, antidotum (penawar racun) sering juga digunakan untuk meredakan reaksi intoksikasi karena metanol. Pada kasus intoksikasi metanol antidotum yang sering digunakan adalah Ethanol atau fomepizole. Antidotum bekerja langsung menunda metabolisme metanol menjadi asam format sampai metanol dieliminasi dari tubuh manusia baik secara natural maupun dengan bantuan dialisis.⁸

Selain obat yang tersebut diatas, ranitidin yang awalnya hanya digunakan sebagai terapi pendamping ternyata memiliki efek penurunan kadar asam format cukup besar dengan cara menghambat aktivitas enzim Alkohol Dehidrogenase yang ada di hepar maupun gaster hingga mendekati nilai asam format pada kondisi normal.⁹ Penelitian sebelumnya menunjukkan bahwa ranitidin lebih efektif dalam menurunkan terjadinya metabolisme asam format dibandingkan etanol dan memiliki efek yang hampir sama dengan 4-Methyl Pyrazole (Fomepizole).⁷ Pada tahun 1995 juga telah dilakukan penelitian mengenai pengaruh pemberian ranitidin dosis bertingkat yaitu dua kali lipat dari dosis efektif dan didapatkan hasil bahwa peningkatan dosis

ranitidin dua kali lipat dari dosis efektif dapat mempercepat laju penyembuhan secara signifikan.¹⁰ Diduga terdapat hubungan antara efek pemberian ranitidin dosis bertingkat yaitu dua kali lipat dari dosis efektif dalam menghambat aktifitas alkohol dehydrogenase terhadap kejadian degenerasi akson akibat neuropati optik toksik yang merupakan salah satu dampak dari intoksikasi metanol.

Berdasarkan latar belakang tersebut, maka dilakukan penelitian untuk menilai pengaruh pemberian ranitidin dosis bertingkat terhadap degenerasi akson akibat neuropati optik toksik menggunakan subjek penelitian tikus Wistar dengan intoksikasi metanol akut.

METODE

Jenis penelitian yang digunakan adalah penelitian eksperimental dengan rancangan penelitian *post test only group design*. Penelitian ini menggunakan 4 (empat) yang terdiri atas 6 tikus tiap kelompoknya, yaitu: Kelompok kontrol negatif (merupakan kelompok yang tidak diintoksikasi dengan metanol maupun diberikan ranitidin), kelompok kontrol positif (merupakan kelompok yang hanya diintoksikasi dengan metanol), kelompok perlakuan 1 (merupakan kelompok yang diberikan intoksikasi metanol dan setelah

30 menit kemudian diberikan ranitidin 30 mg/kgbb), dan kelompok perlakuan 2 (merupakan kelompok yang diberikan intoksikasi metanol dan setelah 30 menit kemudian diberikan ranitidin 60 mg/kgbb). Pengamatan hanya dilakukan saat *post test* dengan membandingkan antar kelompok. Kriteria inklusi dari penelitian ini adalah tikus wistar jantan, usia 2-3 bulan, berat badan 150-250 gram, tikus aktif, tidak ada kelainan anatomi.

Untuk menghindari bias karena faktor variasi umur dan berat badan maka pengambilan sampel dilakukan dengan *allocation random sampling*. Randomisasi langsung dilakukan karena sampel diambil dari tikus Wistar yang sudah memenuhi kriteria inklusi sehingga dianggap cukup homogen.

Variabel bebas pada penelitian ini adalah dosis ranitidin (30mg/kgbb dan 60 mg/kgbb), sedangkan variabel tergantungan yang digunakan adalah degenerasi akson pada kejadian neuropati optik toksik pada tikus wistar dengan intoksikasi metanol akut.

Uji normalitas distribusi data dilakukan dengan Uji Saphiro-wilk karena jumlah sampel kurang dari 50 atau sampel kecil. Dari hasil perhitungan statistik didapatkan nilai $p > 0.05$ hal tersebut menunjukkan bawa data terdistribusi

normal. Pada penelitian ini digunakan lebih dari 2 kelompok coba dengan 1 kali perlakuan, oleh karena itu setelah didapatkan hasil bahwa data terdistribusi normal, maka dilakukan uji varian dengan Levene's test. Hasil uji varian menghasilkan nilai $p > 0.05$ maka varian adalah sama, sehingga uji hipotesis yang dilakukan adalah One Way Anova dan Post Hoc Benferroni.

HASIL

Penelitian ini dilakukan bulan April-Mei 2018 di Laboratorium Biologi Universitas Negeri Semarang dan Laboratorium Patologi Anatomi Rumah Sakit Nasional Diponegoro (RSND). Penelitian ini menggunakan sampel preparat nervus optik tikus wistar yang dikelompokkan menjadi 4 kelompok, masing-masing kelompok terdiri atas 5 ekor tikus wistar yang memenuhi kriteria inklusi.

Untuk analisis statistik dari berat badan didapatkan bahwa tikus wistar telah memenuhi uji normalitas Saphiro-Wilk dengan nilai $p = 0,707$ dan kriteria homogenitas berdasarkan uji Levene's dengan nilai $p = 0,117$.

Derajat dari degenerasi akson nervus optik didapatkan dengan cara melihat preparat histopatologi. Dikatakan terdegenerasi bila ditemukan adanya perubahan bentuk akson, pembengkakan atau penciutan akson, kekacauan struktur aksoplasma atau hilangnya akson, pembentukan ovoid (debris akson). Perhitungan dilakukan dengan menggunakan mikroskop dengan perbesaran 100x untuk melihat lapangan pandang besar dan 400x untuk melihat lapangan pandang kecil. Penilaian derajat degenerasi akson dilakukan pada 4 lapangan pandang yang kemudian hasilnya akan dijumlahkan.

Tabel 1. Perbandingan Derajat Degenerasi Akson antar Kelompok

Variabel	Kelompok	N	Rerata \pm SD	dF	F	Nilai p
DDAT	Kontrol Positif	6	10.50 \pm 4,806	3	6,469	0.003
	Kontrol Negatif	6	18,67 \pm 4.502			
	Perlakuan 1	6	13.67 \pm 2,338			
	Perlakuan 2	6	10.33 \pm 3.448			

Uji One Way Anova, p : nilai kebermaknaan

DDAT : Derajat Degenerasi Akson Tikus

Berdasarkan data pada tabel perbandingan derajat degenerasi akson antar kelompok percobaan maka diketahui bahwa semua kelompok perlakuan berdistribusi normal dan homogen dengan rerata kejadian degenerasi akson seperti di dalam tabel, sedangkan untuk Nilai F hitung yang terdapat pada tabel

menunjukkan bahwa hipotesis nol tidak terbukti, yang artinya terdapat hubungan antara variabel bebas dan variabel tergantung. Nilai p pada One Way Anova menunjukkan $p < 0,05$ yang menandakan bahwa rata rata degenerasi akson nervus optik antar kelompok adalah berbeda.

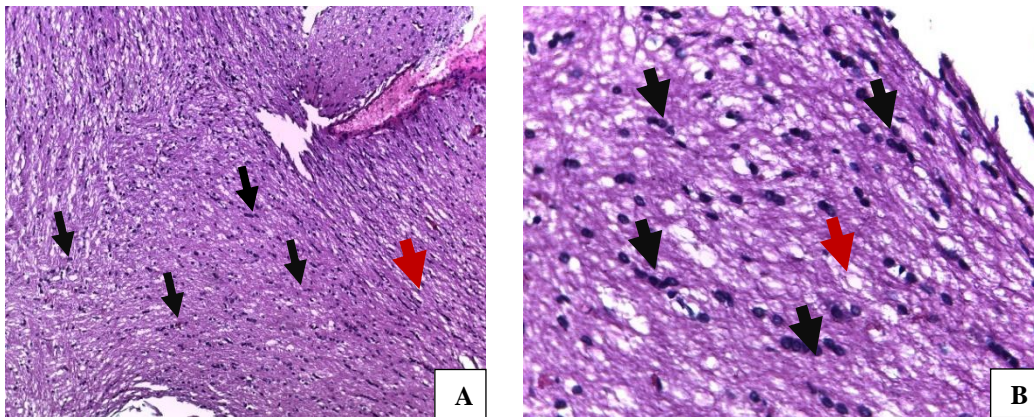
Tabel 2. Analisis Perbandingan Derajat Degenerasi Akson Antar Kelompok

Kelompok	Perbedaan Rerata	KI 95 %		Nilai P
		Minimum	Maksimum	
Kontrol negatif dengan kontrol Positif	8,167	-13,15	-3,18	0,003*
Kontrol negatif dengan Perlakuan 1	6,333	-11,32	-1,35	0,015*
Kontrol negatif dengan Perlakuan 2	0,167	-4,82	5,15	0,945
Kontrol positif dengan Perlakuan 1	1,833	-3,15	6,82	0,452
Kontrol positif dengan Perlakuan 2	8,333	3,35	13,32	0,002*

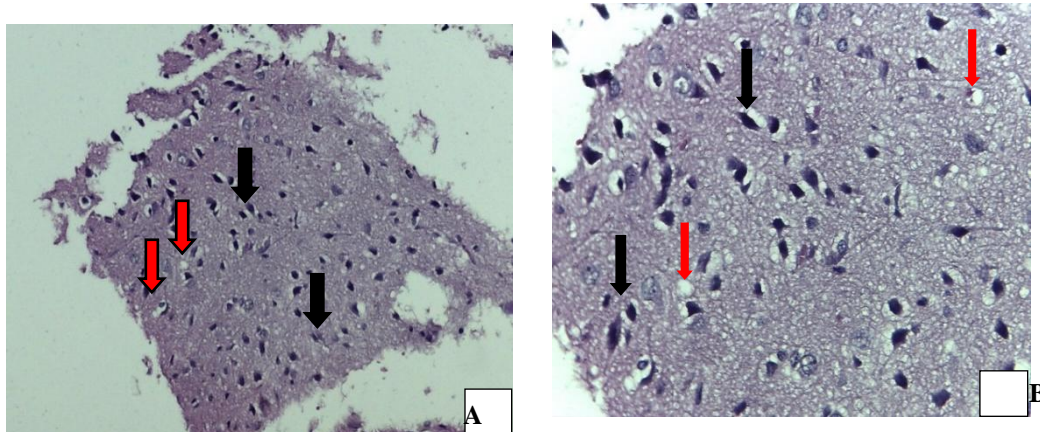
p = nilai kebermaknaan (bermakna bila $p < 0,05$)

Tabel 2 menunjukkan adanya perbedaan bermakna antara kelompok kontrol negatif (K) dengan kelompok kontrol positif (P1), kelompok kontrol negatif (K) dengan perlakuan 1 (P2) dan kelompok positif (P1) dengan kelompok perlakuan 2 (P4). Namun, tidak didapatkan

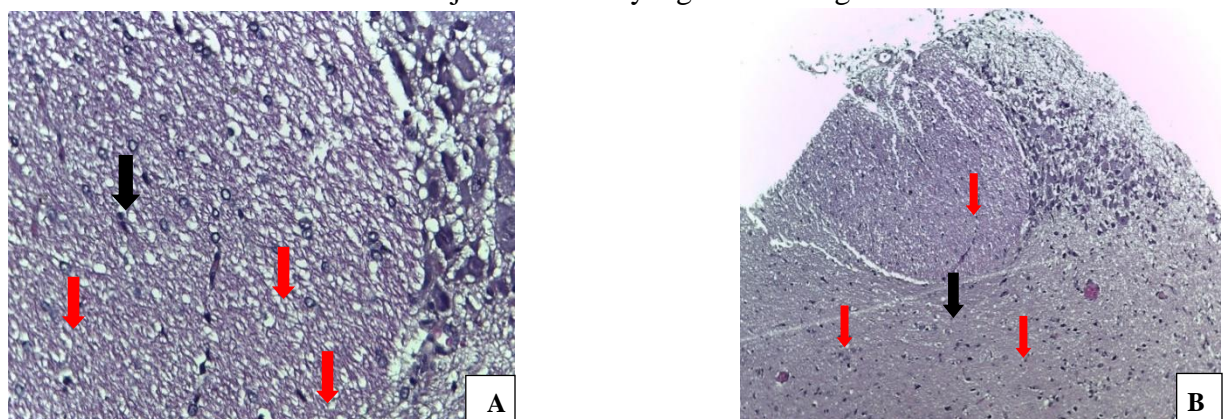
perbedaan bermakna antara kelompok kontrol negatif (K) dengan kelompok perlakuan 2 (P4) dan kontrol positif (P1) dengan kelompok perlakuan 1 (P2).



Gambar 1. Gambar Histopatologi Nervus Optik Tikus Wistar Kelompok Kontrol Negatif. Perbesaran: (A) 100X dan (B) 400X (HE). Panah hitam menunjukkan gambaran akson yang masih baik (berwarna hitam, berbentuk bulat atau seperti layangan) dan panah merah menunjukkan akson yang telah terdegenerasi.

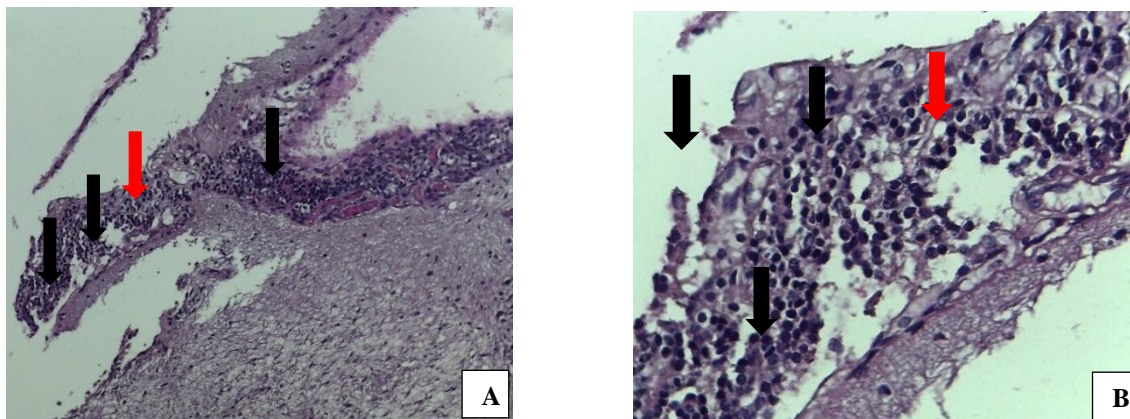


Gambar 2. Gambaran Histopatologi Nervus Optik Tikus Wistar pada Kelompok Kontrol Positif. Perbesaran: (A) 100X dan (B) 400X (HE). Panah hitam menunjukkan gambaran akson yang masih baik (berwarna hitam, berbentuk bulat atau seperti layangan) dan panah merah menunjukkan akson yang telah terdegenerasi.



Gambar 3. Gambaran Histopatologi Nervus Optik Tikus Wistar pada Kelompok Perlakuan. Perbesaran: (A) 100X dan (B) 400X (HE). Panah hitam menunjukkan gambaran akson yang

masih baik (berwarna hitam, berbentuk bulat atau seperti layangan) dan panah merah menunjukkan akson yang telah terdegenerasi.



Gambar 4. Gambaran Histopatologi Nervus Optik Tikus Wistar pada Kelompok Perlakuan 2. Perbesaran: (A) 100X dan (B) 400X (HE). Panah hitam menunjukkan gambaran akson yang masih baik (berwarna hitam, berbentuk bulat atau seperti layangan dan panah merah menunjukkan akson yang telah terdegenerasi.

PEMBAHASAN

Metanol merupakan zat yang mudah diabsorpsi dan metabolismenya sangat bersifat toksik bagi tubuh manusia. Dalam darah kadar puncak metanol akan dicapai dalam waktu 30-90 menit. Pada pasien dengan intoksikasi metanol manifestasi klinis yang muncul pertama kali adalah timbulnya gangguan penglihatan, gangguan kesadaran, dan gangguan pencernaan. Berdasarkan manifestasi klinis yang ditimbulkan, dapat disimpulkan bahwa metanol dapat mengakibatkan rusak pada fungsi saraf, salah satunya adalah saraf optik.⁴⁴

Metanol berbahaya bagi tubuh dikarenakan hasil metabolismenya yaitu asam format bersifat toksik. Metabolisme

Asam format dalam *hepar* dan *gaster* akan berlangsung secara cepat yaitu sekitar 1-2 menit dengan bantuan enzim formaldehid-dehidrogenase. Asam format dieksresikan keluar dari tubuh dalam bentuk karbondioksida dan air, namun proses ini berlangsung cukup lama. Sehingga asam format akan terakumulasi pada plasma darah dan dapat menyebabkan timbulnya kerusakan pada mitokondria sehingga sel akan kekurangan produksi ATP, apabila hal tersebut terjadi pada nervus optik maka akan menimbulkan terjadinya stasis aliran aksoplasma dan menyebabkan edema pada akson, edema pada *optic disk*, sampai hilangnya fungsi penglihatan akibat akson yang terdegenerasi.^{16,28}

Ranitidin sebagai anti histamine (H₂) inhibitor juga memiliki efek farmakodinamik yaitu sebagai inhibitor enzim alkohol dehydrogenase yang dapat mencegah metabolisme metanol menjadi formaldehid sehingga asam format tidak terbentuk dan degenerasi akson pada nervus optik dapat diturunkan. Ranitidin dapat mencapai kadar maksimum dalam waktu 1-3 jam dengan efek yang akan menetap selama 8-12 jam.³²

Berdasarkan rentang waktu metanol untuk mencapai kadar maksimum dalam darah, maka ranitidin diberikan 30 menit setelah intoksikasi metanol sehingga diharapkan dalam rentang waktu tersebut ranitidin sudah dapat menghambat proses metabolisme metanol menjadi asam format. Sedangkan, proses terminasi dilakukan 8 jam setelah intoksikasi metanol agar efek toksik sudah dapat terlihat pada kelompok yang diberikan intoksikasi metanol saja maupun kelompok yang diberikan intoksikasi metanol dan setelah 30 menit diberikan ranitidin (30 mg/kgbb dan 60 mg/kgbb).

Berdasarkan hasil penelitian dan perhitungan statistik, ditemukan bahwa derajat degenerasi akson antara kelompok kontrol positif (tikus yang diberikan perlakuan berupa intoksikasi metanol akut) dan kelompok perlakuan 2 (tikus yang

diberikan perlakuan berupa intoksikasi metanol akut beserta pemberian ranitidin 60 mg/kgbb setelah 30 menit) terdapat perbedaan yang bermakna.

Hal tersebut didukung oleh penelitian M.T. Silver yang mengatakan bahwa pemberian ranitidin 2 kali lipat dari dosis efektif akan mempercepat laju penyembuhan.¹⁰ Selain itu, berdasarkan penelitian yang dilakukan oleh Dag Jacobsen menyebutkan bahwa waktu metabolisme metanol pada tikus lebih cepat jika dibandingkan dengan manusia sehingga saat dosis ranitidin ditingkatkan 2 kali lipat dari dosis efektif (60mg/kgbb) kadar metanol yang sudah dimetabolisme menjadi zat toksik dapat diminimalisir sehingga degenerasi akson dapat dicegah.⁴¹

Sedangkan pada kelompok kontrol positif (tikus yang diberikan perlakuan berupa intoksikasi metanol akut) dan kelompok perlakuan 1 (tikus yang diberikan perlakuan berupa intoksikasi metanol akut beserta pemberian ranitidin setelah 30 menit) tidak terdapat perbedaan yang bermakna.

Hasil tersebut didukung oleh penelitian Korabathina K. (2015), metanol yang diabsorpsi sepanjang traktus gastrointestinal didistribusikan secara luas dalam cairan tubuh dengan volume distribusi 0,6L/kg yang mencapai kadar

puncaknya dalam darah dalam waktu 30-90 menit setelah paparan, sedangkan kadar puncak ranitidin dalam plasma dicapai dalam 1-3 jam. Sehingga saat dilakukan pemberian ranitidin pada menit ke-30 setelah intoksikasi metanol, metanol sudah mencapai kadar puncaknya dalam darah yang ternyata tidak dapat dicegah perubahannya menjadi zat toksik oleh ranitidin, sehingga pemberian ranitidin dengan dosis 30 mg/kgBB tidak memberikan dampak yang besar dalam mencegah degenerasi akson nervus optik.¹⁸ Keterbatasan dari penelitian ini berupa keterbatasan variasi waktu pemberian ranitidin, sehingga ranitidin dosis 30 mg/kgBB yang diberikan 30 menit setelah intoksikasi metanol akut diketahui tidak memiliki pengaruh yang signifikan terhadap derajat degenerasi akson. Selain itu, diperlukan juga penelitian mengenai pengaruh ranitidine dosis bertingkat terhadap degenerasi akson akibat neuropati optik toksik dengan dosis terapeutik yang lebih bervariasi dan penelitian lebih lanjut mengenai mekanisme kerja ranitidin dalam melindungi otak, nervus kranial, maupun perifer.

SIMPULAN

Pemberian ranitidin 60 mg/kgbb setelah 30 menit intoksikasi metanol

menekan tingkat degenerasi akson akibat neuropati nervus optik lebih baik daripada pemberian ranitidin 30 mg/kgbb setelah 30 menit intoksikasi metanol, dimana didapatkan hasil bermakna pada pemberian ranitidin 60 mg/kgbb setelah 30 menit intoksikasi metanol dan hasil tidak bermakna pada pemberian ranitidin 30 mg/kgbb setelah 30 menit intoksikasi metanol.

DAFTAR PUSTAKA

1. Mulyadi M. Info Singkat Kesejahteraan Sosial. Vol. VI, Darurat Miras Oplosan(Internet). 2014.
2. WHO. Global status report on alcohol and health. World Heal Organ. 2014;
3. Triningrat AMP, Rahayu NMK, Manuaba IP. Visual Acuity of Methanol Intoxicated Patiens Before and After Hemodialysis, Methylprednisolone and Prednisone Therapy. *J Oftalmol Indones.* 2010;7(4):18–21.
4. WHO. Methanol Poisoning Outbreak [Internet]. 2014. Available from: http://www.who.int/environmental_health_emergencies/poisoning/methanol_information.pdf

5. SIKer Nas. Asam Format (Formic Acid). Badan POM RI; 2011.
6. Daniel, M Fein ; Jin Sue Y. Methanol Ingestion. *Pediatric In Review*. 2011;32.
7. El-Bakary A a, El-Dakrory S a, Attalla SM, Hasanein N a, Malek H a. Ranitidine as an alcohol dehydrogenase inhibitor in acute methanol toxicity in rats. *Hum Exp Toxicol*. 2010;29(2):93–101.
8. Sharma R, Marasini S, Sharma AK, Shrestha JK, Nepal BP. Methanol poisoning: ocular and neurological manifestations. *Optom Vis Sci*. 2012;89(2):178–82.
9. Halisa S, Prayitnaningsih S, Way O. Perbandingan Efek Ranitidin , Dexametason dan Kombinasinya terhadap Kadar Asam Format Darah dan Pelepasan Sitokrom C Retina pada Model Tikus Intoksikasi Metanol Akut Comparison of Ranitidine , Dexamethasone and Their Combination Effect on Blood Formic Aci. 2013;26(3):171–5.
10. Carolina N. Ranitidine 300 mg twice daily and 150 mg four-times daily are effective in healing erosive oesophagitis. 1996;373–80.
11. Levin,L. Adler’s physiology of the eye. St Louis: Mosby; 2011.
12. Zhang, Jie, Rubin, Richard M, Rao, N. *Anatomy and Embryology of the Optic Nerve*. 2006.
13. S.S. Hayreh. Ischemic Optic Neuropathies. *Indian J Ophthalmology*. 2011;59(2):123.
14. Widłak P. The DFF40/CAD endonuclease and its role in apoptosis. *Acta Biochim Pol*. 2000;47(4):1037–44.
15. Methanol Basics [Internet]. Methanol Institute. [cited 2017 Jan 28]. Available from: <http://www.methanol.org/Metanol-Basic.aspx>
16. Public Health England. *Methanol: Toxicological Overview*. England: Public Health England; 2015.
17. Chow MT, Di Silvestro VA, Yung CY, Nawab ZM, Leehey DJ, Ing TS. Treatment of acute methanol intoxication with hemodialysis using an ethanol-enriched, bicarbonate-based dialysate. *Am J Kidney Dis*. 1997;30(4):568–70.
18. Korabathina K. *Methanol Toxicity* [Internet]. 2015. Available from: <http://emedicine.medscape.com/article/117480-overview>
19. Barceloux, DG et al . *Methanol Guidelines - AACT/EAPCCT American Academy of Clinical*

- Toxicology Practice Guidelines on the Treatment of Methanol Poisoning. *Journal of Toxicology - Clinical Toxicology*. 2002.
20. Chapter C, Hydrogen T, Chapter I, Balance A, Balance A, Chapter RR, et al. Acid-base physiology by Kerry Brandis. 2002;1-187. Available from: <http://www.anaesthesiamcq.com>
21. Wallage HR, Watterson JH. Formic acid and methanol concentrations in death investigations. *J Anal Toxicol*. 2008;32(3):241-7.
22. Liu D, Zhou S, Chen J, Peng S, Xia W. The Intoxication Effects of Methanol and Formic Acid on Rat Retina Function. 2016.[cited in 2017 April 5].
23. Canadian Centre for Occupational Health and Safety. What is a LD50 and LC50. Canada: Government of Canada;2017.
24. Paasma, R et al. Methanol poisoning and long term sequelae - a six years follow-up after a large methanol outbreak. *BMC Clinical Pharmacology*. 2009; 9: 5.<http://www.biomedcentral.com/1472-6904/9/5> accessed 5 March 2017.
25. Gee P, Martin E. Toxic cocktail: methanol poisoning in a tourist to Indonesia. *Emergency Medicine Australasia*. 2012;24: 451-453.
26. Kraut JA, Kurtz I. Toxic alcohol ingestions: Clinical features, Diagnosis, and management. *Clin J Am Soc Nephrol*. 2008;3(1):208-25.
27. Rohleder N, Kirschbaum C. Effects of nutrition on neuro-endocrine stress responses. *Curr Opin Clin Nutr Metab Care*. 2007;10(4):504-10.
28. Acid-Base Physiology: 8.6 Metabolic Acidosis due to Drugs and Toxins.
29. Barceloux D, Bond GR, Krenzelok EP, et al. American Academy of Clinical Toxicology Practice Guidelines on the Treatment of Methanol Poisoning. *Journal of Toxicology-Clinical Toxicology*. 2002; 40(4): 415-446.
30. Sharma P, Sharma R. Toxic optic neuropathy. *Indian Journal of Ophthalmology*. 2011;59(2):137-141. doi:10.4103/0301-4738.77035.
31. Ranitidine [Internet]. 2016 [Updated 2010 Oct 10; cited 2017 Feb 20]. Available from: <http://www.drugs.com/pro/ranitidine.html>.

32. van Hecken AM, Tjandramaga TB, Mullie A, Verbesselt R, de Schepper PJ. Ranitidine: single dose pharmacokinetics and absolute bioavailability in man. *Br J Clin Pharmacol.* 1982;14(2):195–200.
33. Behbehani R. Clinical approach to optic neuropathies. *Clin Ophthalmol.* 2007;1(3):233–46.
34. Kerrison JB. Optic neuropathies caused by toxins and adverse drug reactions. *Ophthalmol Clin North Am.* 2004;17:481–8.
35. Danesh-Meyer H, Kubis KC, Wolf MA. Chiasmopathy Survival *Ophthalmol.* 2000; 44: 329–35.
36. Dunphy EB. Alcohol and tobacco amblyopia: a historical survey. *Am J Ophthalmol.* 1969;68:569–78.
37. Knöferle J, Koch JC, Ostendorf T, Michel U, Planchamp V, Vutova P, et al. Mechanisms of acute axonal degeneration in the optic nerve in vivo. *Proc Natl Acad Sci U S A.* 2010;107(13):6064–9.
38. Raff MC, Whitmore AV, Finn JT (2002) Axonal self-destruction and neurodegeneration. *Science* 296:868–871.
39. Kerschensteiner M, Schwab ME, Lichtman JW, Misgeld T (2005) In vivo imaging of axonal degeneration and regeneration in the injured spinal cord. *Nat Med* 11:572–577.
40. Knöferle J, Koch JC, Ostendorf T, Michel U, Planchamp V, Vutova P, Tönges L, Stadelmann C, Brück W, Bähr M, Lingor P (2010) Mechanisms of acute axonal degeneration in the optic nerve in vivo. *Proc Natl Acad Sci USA* 107:6064–6069.
41. Jacobsen D, McMartin KE. Methanol and Ethylene Glycol Poisoning: Mechanism of Toxicity, Clinical Course, Diagnosis and Treatment. *Med Toxicol.* 1986;1(5):309–34.
42. Campbell DT, Stanley JC. Experimental and Quasi-Experimental Design for Research. *Handbook of Research on Teaching* (1963). 1967. 1-84 p.
43. Ferdinanto. Studi Deteksi Toksisitas Pajanan Toluena Pada Saraf Optik Tikus Wistar Jantan. 2013.
44. Daniel M Fein, Young-Jin Sue. Methanol Ingestion. *Pediatric In Review.* 2011; Vol.32.