

Penelitian

Kinetika Kadar Enrofloksasin dan Histopatologi Otot Broiler setelah Pemberian Enrofloksasin Dosis Tunggal secara Intravena

(The Enrofloxacin Level and Histopathological Feature of Broiler Muscle after Intravenous Single Dose Injection of Enrofloxacin)

Agustina Dwi Wijayanti^{1*}, Florensia Situmorang¹, Akhmad Ridwan Siregar¹, Novida Ariyani²

¹Bagian Farmakologi Fakultas Kedokteran Hewan Universitas Gadjah Mada,
Jl.Fauna No.2 Karangmalang Yogyakarta 55281

²Balai Besar Pengujian Mutu dan Sertifikasi Obat Hewan, Jl. Raya Pembangunan Gunung Sindur, Bogor 16340

*Penulis untuk korespondensi: tinabudiyanto@yahoo.co.id

Diterima 23 September 2014, Disetujui 12 Desember 2014

ABSTRAK

Residu obat pada broiler akibat pemberian antibiotik sebelum panen dapat menurunkan kualitas karkas. Kerugian yang diakibatkan oleh residu pada jaringan selain terdeteksinya sejumlah obat, juga adanya kelainan patologis akibat akumulasi obat pada jaringan. Penelitian ini dilakukan untuk mengetahui efek residu yang timbul terhadap otot akibat pemberian enrofloksasin dosis 50 mg/kg berat badan secara intravena satu minggu sebelum panen. Sebanyak 18 ekor broiler strain New Lohman dipelihara sejak *day old chick* (DOC) hingga umur 30 hari dan mencapai berat badan rata-rata 1,0-1,5 kg. Sebanyak 15 ekor ayam disuntik enrofloksasin dosis 50 mg/kg berat badan melalui vena brachialis. Tiga ekor ayam disuntik NaCl fisiologis sebagai kontrol. Pada jam ke-1, hari ke-1, 3, 5, dan 7 setelah injeksi, masing-masing 3 ekor ayam perlakuan diambil darah dan dikorbankan untuk diambil otot bagian dada. Darah dimasukkan dalam tabung mengandung heparin, selanjutnya disentrifus 2500 g dan dikoleksi plasmanya. Otot dada dimasukkan ke dalam formalin 10% untuk selanjutnya dibuat preparat histologinya. Hasil analisis kadar enrofloksasin dalam plasma dilakukan secara kromatografi cair kinerja tinggi (KCKT) dan preparat histologi otot diwarnai dengan Hematoxilin eosin (HE). Hasil pengukuran kadar obat menunjukkan residu pada hari ke-1, 3, 5 dan 7 berturut-turut adalah $11,91 \pm 1,28$; $0,61 \pm 0,06$; $0,51 \pm 0,01$; $0,36 \pm 0,02$; $0,21 \pm 0,14$ µg/mL. Deskripsi preparat histologi menunjukkan adanya infiltrasi heterofil dan limfosit pada hari ke-3 dan ke-5 setelah injeksi, dan gambaran otot normal pada hari ke-7. Kadar enrofloksasin pada otot mulai hari ke-1 hingga hari ke-7 setelah injeksi masih melebihi batas maksimum residu enrofloksasin yang diperbolehkan menurut Standar Nasional Indonesia (SNI).

Kata kunci: kadar enrofloksasin, otot broiler, histopatologi

ABSTRACT

Drug residue in broiler due to the antibiotic application pre harvest may impair the quality of carcass. The loss of quality of carcass would be reflected by the high level of drug substance and also by the feature of histopathological changes in the muscle. The research conducted to know the level of enrofloxacin and the histological changes in broiler muscle after intravenous single dose of enrofloxacin 50 mg/kg bw. The 18 of New Lohman day old chicks were maintained until 30 days and gained 1,5-2,0 kg of body weight. The dose of 50 mg/kg bw enrofloxacin injected intravenously to 15 chickens, while 3 chickens were injected 1 mL of NaCl 0.9% as control. The abdominal muscle and blood sampling conducted at 1 hour, day-1, 3, 5, and 7 post injection by decapitation of 3 chickens for each interval. Blood collected into heparinized tubes, then centrifuged 2500 g to find plasma. The drug residue in muscles were extracted and analyzed using high performance liquid chromatography. The muscle were collected into formalin 10% then processed to histopathology preparation using Hematoxilin-Eosin staining. The result showed the level of drugs in 1 hour, day 1,3,5 and 7 post injection were $11,91 \pm 1,28$; $0,61 \pm 0,06$; $0,51 \pm 0,01$; $0,36 \pm 0,02$; $0,21 \pm 0,14$ µg/mL, respectively. These levels were still above the maximum limit of residue of enrofloxacin in tissue according to Standar Nasional Indonesia (SNI). The feature of histopathology preparation showed some levels of heterophyle and lymphocyte infiltration on day 3 and 5, but no

histological changes in day 7. The levels of enrofloxacin of all intervals until 7 days post injection were still above the Maximum Residue Limits according to Standar Nasional Indonesia (SNI).

Keywords: enrofloxacin level, broiler muscle, histopathology

PENDAHULUAN

Enrofloksasin merupakan salah satu antibiotika golongan florokuinolon, bersifat spektrum luas, dan banyak digunakan dalam pengobatan unggas untuk infeksi mikoplasma, kolibaktilosis dan pasteurelosis (Ksenija *et al.*, 2012). Antibiotik ini dikembangkan cukup luas di dunia kedokteran hewan dan terdaftar resmi di Kementerian Pertanian Republik Indonesia dengan 80 nama dagang (Martinez *et al.*, 2006; Anonim, 2013). Sifat larut lemaknya yang baik membuat enrofloksasin mudah diabsorpsi dan terdistribusi luas di dalam tubuh, bersifat bakterisidal terhadap *Staphylococcus*, *Haemophilus*, *Pasteurella*, *Streptococci*, *Salmonella*, dan *E. coli*, serta sangat efektif untuk penyakit pernafasan unggas yang disebabkan mikoplasma (Elkholy *et al.*, 2009).

Residu antibiotika dalam jaringan hewan yang dapat dikonsumsi manusia (*edible animal tissues*), terjadi akibat pemberian obat untuk kepentingan pencegahan, pengobatan serta bahan imbuhan pakan. Menurut Schneider dan Lehotay (2004), keberadaan residu juga dipengaruhi oleh faktor ketidaktahuan tentang *withdrawal time*, terbatasnya pendidikan dan pemahaman tentang antibiotik serta penyalahgunaan obat. Residu antibiotika di dalam bahan pangan bisa mengakibatkan toksisitas pada hati, ginjal dan produksi darah, reaksi alergi, dan terganggunya keseimbangan mikroflora dalam tubuh (Haagsma, 1988). Terhadap jaringan, residu mampu memicu proses peradangan dan hipersensitivitas, serta menyebabkan nekrosis, menurunkan dan menghambat aktivitas fagositosis (Maddison *et al.*, 2008). Jaringan dengan kadar residu tinggi dan disertai dengan kerusakan histologinya tentu tidak baik untuk dikonsumsi. Penelitian ini bertujuan untuk melihat pengaruh pemberian enrofloksasin dosis 50 mg/kg berat badan yang diberikan secara intravena dosis tunggal, terhadap keberadaan residu dan perubahan jaringan otot pada broiler.

BAHAN DAN METODE

Penelitian menggunakan 18 ekor DOC broiler strain New Loghman (dari PT Japfa Comfeed Indonesia Tbk., Salatiga) yang dipelihara hingga umur 30 hari dan mencapai bobot badan 1,5-2,0 kg. Pakan yang diberikan adalah pakan bebas antibiotik dari Rossa Poultry Farm dengan komposisi jagung (53,81), *raw rice bran* (5%), kedelai (19,65%), *full fat*

soya bean (13,03%), *meat and bone meal* (MBM) (7,3%), *L-thryptopan* (0,001%), *L-Lysine* (0,049%), *DL-methionine* (0,187%), kalsium karbonat (0,376%), garam (0,188%), antitoksin (0,1%), *natuzyne* (0,035%), dan *trace mineral* (0,1%). Pakan dan minum diberikan secara terukur *ad libitum*. Enrofloksasin diperoleh dari Tokyo Chemical Industry/TCI Jepang, metanol (pro HPLC, Merck, Jerman), asetonitril (pro HPLC, JT Backer), aquabides (Ikapharmindo Putramas, Jakarta), beberapa larutan bufer, pewarna Hematoxilin eosin, larutan xylen, larutan etanol dan formalin 10%. Alat utama yang digunakan dalam penelitian ini adalah seperangkat kromatografi cair kinerja tinggi (KCKT), merk Shimadzu versi 6.1 dengan kolom C_{18} Shimpack ODS diameter 5 μ m dan panjang 150 mm, pompa LC-10Advp, Detektor UV SPD-10A, *controller system* SCL-10Avp, oven CTO-10Avp, dan *degasser* DGU-14.

Metode penelitian untuk mengetahui kadar residu enrofloksasin dalam otot dada broiler meliputi perlakuan hewan, pengambilan dan perlakuan sampel serta pengukuran kadar secara KCKT, dilakukan di Unit Pendidikan dan Pelatihan Kesehatan Hewan (UP2KH) dan laboratorium Farmakologi FKH UGM. Pembuatan preparat histopatologi dilakukan di Laboratorium Patologi FKH UGM.

Penelitian dimulai dengan menyuntik 15 ekor ayam setelah berumur 30 hari dan mencapai berat 1,5-2,0 kg dengan dosis tunggal enrofloksasin 50 mg/kg melalui vena brachialis. Pemilihan dosis didasarkan pada penelitian Widiastuti (2008) dan Randall *et al.* (2006). Tiga ekor ayam digunakan sebagai kontrol dan disuntik dengan 1 mL NaCl fisiologis. Ayam yang diinjeksi obat dikelompokkan tersendiri, dan pada jam ke-1, hari ke-1, 3, 5 dan 7 setelah injeksi, masing-masing 3 ekor ayam setiap interval waktu, dikorbankan dengan dekapitasi untuk diambil otot abdomen/dada dan disimpan dalam larutan formalin 10%. Jaringan otot dada selanjutnya diproses untuk dibuat preparat histopatologi dengan pewarnaan Hematoxilin-eosin.

Proses ekstraksi diadopsi dari Zotou dan Miltiadou (2002), dengan membuat larutan bufer fosfat pH 7,4 dengan 0,2 M NaH_2PO_4 dan 0,1 M Na_2HPO_4 dan ditambah aquabides hingga mencapai volume 200 mL. Sampel otot dicacah halus dengan 2,5 mL asam asetonitril, dihomogenasi dengan vortex mixer selama 5 menit kemudian disentrifus 3000 G selama 10 menit. Supernatan yang terbentuk, diambil dan dievaporasi dengan nitrogen cair pada suhu 65

°C. Ekstrak ditambah dengan 1,5 mL bufer fosfat dan 2 mL N-hexan, divortex 5 menit dan disentrifus pada 3000 G selama 10 menit. Supernatan yang terpisah dikumpulkan. Sisa homogenat dibilas dengan bufer hingga 3 kali, dan supernatan kolektif dikumpulkan lalu disaring dengan filter syringe. Filtrat yang diperoleh diinjeksikan ke dalam KCKT sebanyak 20 µL. Pengukuran kadar dilakukan setelah terlebih dahulu dilakukan validasi metode pengukuran untuk mendapatkan kurva standar. Respon alat berupa area puncak pada waktu retensi tertentu. Kadar enrofloksasin diukur sebagai puncak area setelah dibandingkan dengan kurva standar. Kondisi KCKT diatur sesuai prosedur yang dilakukan di laboratorium Farmakologi yaitu detektor pada panjang gelombang UV 278 nm, laju alir fase gerak 1 mL/menit, temperatur oven 30 °C. Fase gerak yang digunakan adalah campuran bufer fosfat 0,01 M dengan pH 3 dan asetonitril dengan perbandingan 80:20. Bufer fosfat dibuat dengan mengencerkan 0,68 mL asam fosfat dalam 1 L aquabides dan keasaman campuran ditentukan dengan trietilamin hingga mencapai pH 3.

Preparat histopatologi dibuat setelah proses fiksasi jaringan dalam formalin 10% selama 24 jam. Jaringan dipotong dan diproses dengan alkohol bertingkat, selanjutnya dimasukkan dalam larutan etanol dan xylene. Selanjutnya dilakukan blocking dalam parafin cair dan setelah dingin dilakukan pemotongan dengan mikroton rotary dengan ketebalan 5 µm. Pengecatan Hematoxilin-eosin dilakukan dengan larutan xylene dan alkohol (Carson, 1999).

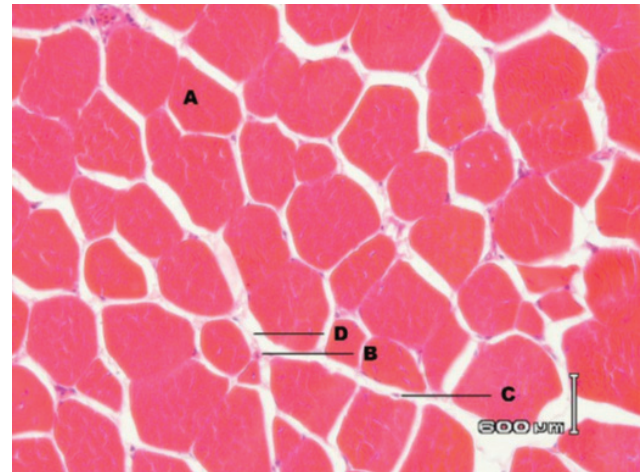
HASIL

Hasil pengukuran kadar enrofloksasin dalam otot broiler setelah pemberian enrofloksasin 50 mg/kg intravena tertera pada Tabel 1.

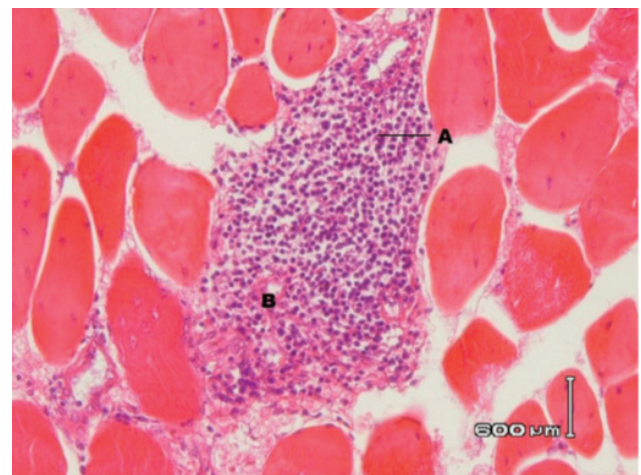
Tabel 1 Hasil pengukuran kadar enrofloksasin dalam otot dada broiler setelah injeksi 50 mg/kg intravena

Waktu Sampling	Rerata Kadar Enrofloksasin dalam Otot Dada (µg/g)
jam ke-1	11,91 ± 1,28
hari ke-1	0,61 ± 0,06
hari ke-3	0,15 ± 0,01
hari ke-5	0,36 ± 0,02
hari ke-7	0,21 ± 0,13

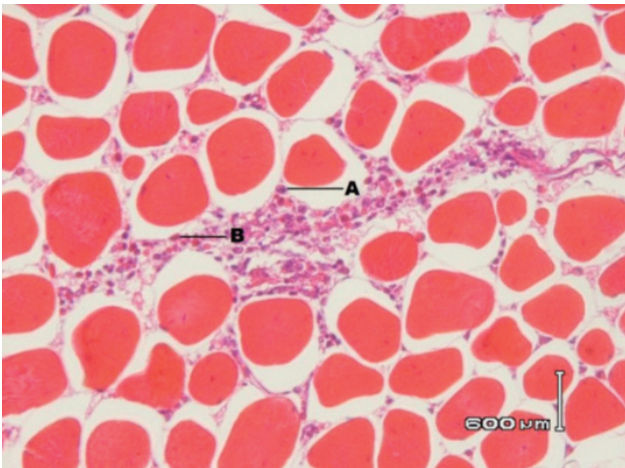
Kadar obat dalam jaringan otot terlihat paling tinggi di awal pemberian, yaitu satu jam setelah injeksi (11,91 ± 1,28), dan sesudahnya hingga hari ke-7 kadar berfluktuatif antara 0,15 sampai 0,61 µg/g. Gambaran histopatologi jaringan otot kelompok enrofloksasin pada hari ke-3, 5 dan 7 terlihat pada Gambar 2, 3, dan 4. Gambar 1 memperlihatkan kelompok kontrol, yaitu kelompok yang tidak diinjeksi obat.



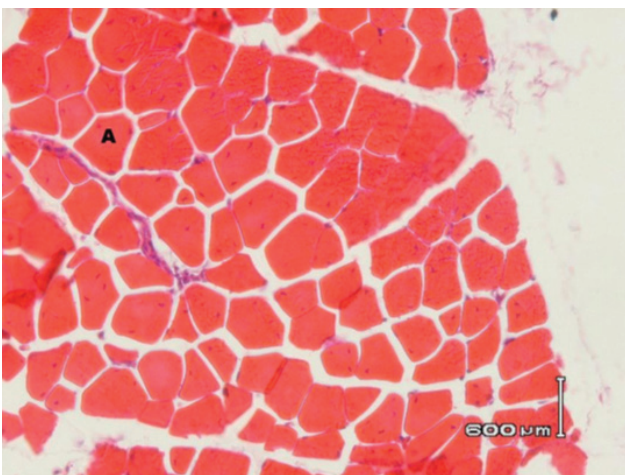
Gambar 1 Gambaran histopatologi otot broiler kelompok kontrol. (A) Serabut otot, (B) Heterofil, (C) Limfosit (D) Sarkolema.



Gambar 2 Gambaran histopatologi otot broiler kelompok enrofloksasin hari ke-3 terlihat infiltrasi sel heterofil dan sel limfosit diantara bendel otot, struktur serabut otot normal. (A) Limfosit, (B) Heterofil

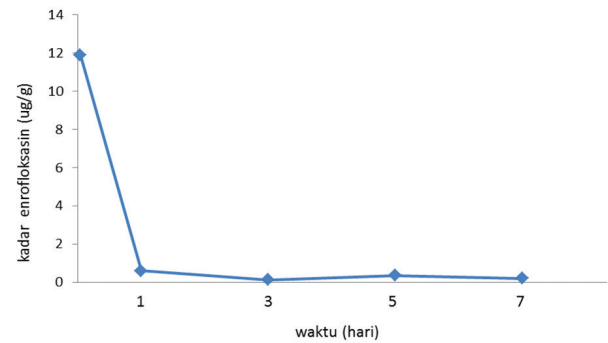


Gambar 3 Gambaran histopatologik otot broiler kelompok enrofloksasin hari ke-5 terlihat infiltrasi sel heterofil dan sel limfosit diantara bundel otot, struktur serabut otot normal. (A) Limfosit, (B) Heterofil



Gambar 4 Gambaran histopatologik otot ayam broiler kelompok enrofloksasin hari ke 7 tidak ada perubahan patologik serabut otot normal. (A) Serabut otot normal

Gambaran histopatologik pada hari ke-3, 5, dan 7 perlakuan memperlihatkan infiltrasi heterofil dan limfosit di antara serabut otot dengan tingkatan yang berbeda. Hari ke-3 perlakuan memperlihatkan area infiltrasi sel radang yang masif diantara serabut otot sedangkan hari ke-5 memperlihatkan area peradangan yang ringan. Hari ke-7 perlakuan gambaran histologi jaringan terlihat normal. Meskipun ada proses peradangan namun serabut otot terlihat normal pada hari ke-3, 5 dan 7.



Gambar 5 Kadar enrofloksasin dalam otot broiler selama 7 hari setelah pemberian obat

Gambar 5 memperlihatkan pola kinetika kadar enrofloksasi dalam otot broiler selama 7 hari setelah pemberian obat. Pola kadar ini mirip dengan pola pemberian obat secara intravena pada umumnya. Fase eliminasi obat terlihat setelah melewati hari pertama setelah pemberian obat.

PEMBAHASAN

Dosis enrofloksasin (50 mg/kgbb) yang diberikan per oral pada unggas merupakan dosis pengobatan yang tinggi jika dibandingkan dengan dosis untuk hewan kesayangan (2,5-10 mg/kgbb). Namun demikian dosis tersebut masih dalam batas kadar terapi (Randall *et al.*, 2006). Pemberian dosis ini juga pernah dilakukan dalam penelitian Widiastuti (2008), dimana obat dicangkokkan pada ayam pedaging selama 9 hari berturut-turut, dan ditemukan kadar enrofloksasin yang tinggi di dalam otot. Enrofloksasin termasuk golongan florokuinolon dengan sifat distribusinya yang luas sehingga cukup efektif diberikan dalam dosis relatif rendah (Otero *et al.*, 2009). Namun demikian, pada unggas penggunaan dosis lebih tinggi sering digunakan seperti yang telah dilakukan oleh Randall *et al.* (2006) yaitu 50 mg/kgbb selama 5 hari. Maślanka *et al.* (2009) melakukan penelitian tentang efek pemberian enrofloksasin dosis bertingkat 10-600 mg/kg terhadap terjadinya lesi pada kartilago persendiaan, dan menyatakan dosis 10-100 mg/kg beberapa kali pemberian per oral tidak menyebabkan perubahan substansial pada kartilago persendiaan ayam.

Data penelitian pada Tabel 1 menunjukkan kadar enrofloksasin pada otot pada jam ke-1 setelah injeksi cukup tinggi ($11,91 \pm 1,28 \mu\text{g/g}$). Pada hari ke-1 sampai ke-7 nilai tersebut masih berada dalam kisaran kadar terapi. Menurut Anonim (2009) nilai *minimum inhibitory concentration* (MIC) enroflok-

sasin pada beberapa bakteri patogen termasuk *E. coli* dan *Pasteurella sp.* berkisar antara 0,06 sampai 2,0 µg/mL. Namun demikian, dilihat dari segi keamanan pangan kisaran kadar tersebut masih melebihi Batas Minimum Residu menurut SNI dalam daging yaitu 0,01 µg/g. Gambar 5 memperlihatkan kurva pola kadar enrofloksasin dalam otot selama 7 hari setelah pemberian obat. Terlihat bahwa pola kadar mengikuti pola umum pemberian intravena, yaitu tinggi di awal pemberian dan segera turun setelah melewati hari pertama. Setelah melewati hari ke-1, obat terlihat mulai mengalami fase eliminasi, meskipun dalam rentang tujuh hari belum terdapat perbedaan penurunan yang berarti, atau kadar masih berfluktuatif.

Withdrawal time atau waktu henti obat sangat penting untuk diketahui terutama apabila berhubungan dengan pengobatan hewan produksi. Tidak ada perkiraan yang pasti untuk waktu henti obat, karena dosis dan masa pengobatan lebih dilakukan karena pertimbangan terapi dan bukan pertimbangan keamanan produk. Waktu henti obat sangat bervariasi umumnya antara beberapa hari hingga satu bulan. Penelitian Chang et al. (2009), menyebutkan bahwa pemberian dosis obay yang tinggi ataupun pemberian berulang menyebabkan residu yang ditemukan dalam jaringan bertahan lebih lama sehingga waktu henti obat harus diperpanjang. Penelitian yang dilakukan oleh Khalil et al. (2012), tentang residu florfenikol dalam otot broiler setelah pemberian 60 mg/kg bb per oral selama 5 hari menunjukkan residu obat sejumlah 0,1 hingga 0,32 µg/g. Gambaran histologi hati pada penelitian tersebut berupa degenerasi, infiltrasi limfosit dan nekrosis irregular pada hari ke-3,5, dan 7.

Gambaran histologi otot broiler pada penelitian ini menunjukkan peradangan dengan infiltrasi heterofil dan limfosit di sekitar serabut otot pada hari ke-3 dan 5. Residu antibiotika dalam pangan beresiko menyebabkan resistensi bakteri serta alergi (Hardy, 2002). Menurut Woodward (2005) reaksi hipersensitivitas bisa terjadi akibat sejumlah residu obat dalam produk pangan asal hewan. Reaksi hipersensitivitas ini biasanya disertai aktivitas sel radang yang meningkat, adanya nekrosis dan menurunkan atau menghambat aktivitas fagositosis (Maddison et al., 2008). Hasil deskripsi histopatologi otot pada hari ke-7 menunjukkan sel-sel otot yang normal, yang dimungkinkan oleh sifat dinamis dan reversibilitas obat. Meskipun kadar obat masih cukup tinggi ($0,21 \pm 0,13 \mu\text{g/g}$), namun gambaran histologi otot tampak normal. Laju eliminasi obat mulai hari ke-1 sampai ke-7 terlihat lambat (Gambar 5), sehingga untuk men-

capai kadar aman sesuai SNI dibutuhkan waktu yang lebih lama dari 7 hari.

Berdasarkan hasil dan pembahasan dapat disimpulkan bahwa kadar enrofloksasin dalam otot dada broiler setelah 7 hari injeksi obat 50 mg/kg berat badan secara intravena masih di atas batas maksimal residu yang diijinkan. Gambaran histologi jaringan otot dada tampak normal pada hari ke-7 meskipun kadar obat masih cukup tinggi dan belum layak untuk dikonsumsi.

“Penulis menyatakan tidak ada konflik kepentingan dengan pihak-pihak yang terkait dalam penelitian ini”

DAFTAR PUSTAKA

- Anonim 2009. Baytril® (enrofloxacin) Antibacterial Injectable Solution. Bayer Health Care LLC. Animal Health Division. Shawnee Mission, Kansas 66201 USA.
- Anonim. 2013. Indeks Obat Hewan Indonesia. Edisi IX. Asosiasi Obat hewan Indonesia. Jakarta. p55-180.
- Carson FL. 1999. Histotechnology: A Self Instructional Text. Americans Society for Clinical Pathology Press. Chicago.
- Chang SK, Davis JL, Cheng CN, Shien RH, Hsieh MK, Koh BW, Chou CC. 2009. Pharmacokinetics and tissue depletion of florfenicol in Leghorn and Taiwan Native chickens. *Journal Veterinary Pharmacology Therapeutic* 33: 471-479.
- Elkholy HF, Abu EIM, Awidat K, Elmajdoub AA. 2009. Tissue and egg residues and adverse effect of two oral enrofloxacin preparations; Baytril and Enrotryl. *Global Veterinaria* 3: 363-368.
- Haagsma N. 1988. Control of Veterinary Drug Residue in Meat-A Contribution to The Development of Analytical Procedure. Thesis. University of Utrecht. Netherlands.
- Hardy B. 2002. The issue of antibiotic use in the livestock industry: what have we learned?. *Animal Biotechnology* 13: 129-147.
- Khalil S, Eslam H, Ola H. 2012. Residue Withdrawal of Florfenicol from the Serum and Edible Tissues of Broiler Chickens. *Journal of American Science* 8: 514-524.
- Ksenija S, Svjetlana TA, Irena Z, Eleonora P. 2012. In-use stability of enrofloxacin Solution for injection in multi-dose containers. *Acta veterinaria* 62: 213-225.
- Maddison JE, Page WW, Curch DB. 2008. *Small Animal Clinical Pharmacology*. Saunders Elsevier. Toronto. p148-182.

- Martinez M, McDermott P, Walker R. 2006. Pharmacology of the fluoroquinolones: a perspective for the use in domestic animals. *Veterinary Journal* 172: 10-28
- Maślanka T, Jaroszewski JJ, Mikołajczyk A, Rotkiewicz T. 2009. Effect of increasing doses of enrofloxacin on chicken articular cartilage. *Poland Journal Veterinary Science* 12: 21-33.
- Otero JL, Mestorino N, Errecalde JO. 2009. Pharmacokinetics of enrofloxacin after single intravenous administration in sheep. *Scientific and Technical Review of the Office International des Epizooties* 31: 145-188.
- Randall PL, Cooles SW, Coldham MC, Stapelon KS, Paddock LJV, Woodward MJ. 2006. Modification of enrofloxacin treatment regimens for poultry experimentally infected with *Salmonella enteritica* serovar Thyphimurium DT 104 to minimize selection of resistance. *Antimicrobial Agent and Chemotherapy* 50: 4030-4037.
- Schneider M, Lehotay S. 2004. A rapid fluorescence screening assay for tetracyclines in chicken muscle. *Journal of Association of Agricultural Chemists. International* 87: 587-91.
- Widiastuti R. 2008. Residu enrofloksasin dan siprofloksasin pada ayam pedaging pasca pencekokan enrofloksasin. *Jurnal Ilmu Ternak dan Veteriner* 13: 150-154.
- Woodward KN. 2005. Veterinary pharmacovigilance. Part 3. Adverse effects of veterinary medicinal products in animals and on the environment. *Journal of Veterinary Pharmacology Therapeutic* 28: 171-184.
- Zotou A, Miltioudou N. 2002. Sensitive LC determination of Ciprofloxacin in pharmaceutical preparations and biological fluids with fluorescence detection. *Journal of Pharmaceutical Biomedical Analysis* 28: 559-568.