

## **Biometri Organ Reproduksi Bagian Luar dan Karakteristik Ejakulat Anoa (*Bubalus sp.*) yang Dikoleksi Menggunakan Elektroejakulator Setelah Diinjeksi hCG**

### **Biometry of the External Reproductive Organ and Characteristics of Ejaculate of the Anoa (*Bubalus sp.*) Collected by Electroejaculator After Injected with hCG**

**Yudi <sup>a\*</sup>, T. L. Yusuf <sup>a</sup>, B. Purwantara <sup>a</sup>, D. Sajuthi <sup>a</sup>, S. Mulyono <sup>b</sup> & J. Manansang <sup>c</sup>**

<sup>a</sup> Departemen Klinik, Reproduksi dan Patologi, Fakultas Kedokteran Hewan, Institut Pertanian Bogor  
Jln. Agatis, Kampus IPB Darmaga, Bogor 16680

<sup>b</sup> Kantor Taman Margasatwa Ragunan  
Jln. Harsono RM Nomor 1, Ragunan, Jakarta 12550

<sup>c</sup> Taman Safari Indonesia  
Jln. Raya Puncak No. 601 Cisarua, Bogor, Jawa Barat 16750  
(Diterima 15-09-2008; disetujui 18-02-2009)

#### **ABSTRACT**

This experiment aimed to investigate characteristics of reproductive organ (external parts) of the anoa (*Bubalus sp.*) and semen characteristics that collected by using electroejaculator after hCG injection, as an initial step on implementation of assisted reproductive techniques. Anoa is Indonesian endemic fauna that included into Appendix I by CITES. Anoa breeding efforts have not succeeded, due to their aggressivity, soliter, wildness and monogamous. This experiment was carried out in Ragunan Zoo (Jakarta), Taman Safari Indonesia (Bogor), and Divison of Reproduction, Obstetrics and Gynaecology Faculty of Veterinary Medicine, Bogor Agricultural University (IPB). Biometry of reproductive organ were measured by microcaliper and nylon tape. Semen was collected by electroejaculator, under anesthetized condition. Ejaculate was evaluated macro- and microscopically. The results showed that the reproductive organ was larger as it is getting older. But, it was generally smaller compared to the buffalo's. The characteristics of fresh semen were: volume  $1.02 \pm 0.28$  ml, pH  $6.93 \pm 0.19$ , mass movement 0, progressive motility  $52.50 \pm 18.91\%$ , live-death ratio  $67.48 \pm 8.24\%$ , concentration  $263.33 \pm 105.06$  billion/mL and total abnormality  $31.86 \pm 3.72\%$  (primary abnormality  $9.52 \pm 3.85\%$ , secondary abnormality  $22.33 \pm 1.46\%$ ). The semen qualities were fairly good, even though some parameters showed lower number compared to buffalo's. It is important to improve the collection technique, animal handling and appropriate extender development for semen cryopreservation.

*Key words: anoa, biometry of external reproductive organ, semen characteristics, electroejaculator*

---

<sup>\*)</sup> Korespondensi:

Departemen Klinik, Reproduksi dan Patologi, Fakultas  
Kedokteran Hewan, Institut Pertanian Bogor  
Jln. Agatis, Kampus IPB Darmaga, Bogor 16680  
Telp. 0251-8623940, e-mail: yudi\_r@ipb.ac.id

## PENDAHULUAN

Anoa, yang terdiri atas dua spesies yaitu anoa dataran rendah (*Bubalus depressicornis*) dan anoa dataran tinggi (*B. quarlesi*), merupakan satwa endemik pulau Sulawesi (Indonesia). Anoa termasuk *endangered species* sejak 2001 dalam *Red List* yang dikeluarkan oleh IUCN (International Union for Conservation of Nature and Natural Resources) (IUCN, 2007). Sementara Convention of International Trade of Endangered Species of Wild Flora and Fauna (CITES) memasukkan kedua jenis anoa ke dalam *Appendix I* (CITES, 2003). IUCN memperkirakan jumlah populasi anoa di seluruh Sulawesi sekitar 3000-5000 ekor pada tahun 2002. Penyebab utama berkurangnya populasi anoa diduga karena perburuan liar dan pengalihan fungsi hutan menjadi lahan pertanian, perindustrian dan pemukiman yang menyebabkan berkurangnya habitat (Burton *et al.*, 2005). Pengembangbiakan anoa di penangkaran hingga saat ini belum berhasil karena sifat anoa yang soliter, liar dan kecenderungan bersifat monogami. Anoa yang dipasangkan seringkali tidak cocok, sehingga sering beradu fisik dan sulit terjadi perkawinan.

Beberapa penelitian pada anoa telah banyak dilakukan, misalnya tentang perilaku dan bioekologi (Mustari, 1995). Sementara itu, studi reproduksi dan karakterisasi semen sebagai bagian penting pada proses reproduksi masih belum banyak dilakukan. Biometri organ reproduksi penting karena adanya korelasi yang cukup kuat antara dimensi dan berat beberapa bagian organ reproduksi dengan produksi dan kualitas semen yang dihasilkan (Toelihere, 1993; Leal *et al.*, 2004). Brito *et al.* (2002) menyatakan adanya hubungan positif antara volume testis dengan volume ejakulat, jumlah total spermatozoa dan spermatozoa hidup pada sapi. Karakterisasi semen diperlukan untuk mengetahui teknik pengolahan semen yang tepat, sehingga dihasilkan semen cair (extended semen) atau semen beku (frozen semen) berkualitas baik. Berdasarkan hal tersebut, aplikasi teknik reproduksi berbantuan, yang memungkinkan terjadinya perkawinan

tanpa mempertemukan jantan dan betina (misalnya inseminasi buatan) dapat berhasil baik. Teknik reproduksi ini diharapkan menjadi solusi perkembangbiakan anoa, terutama untuk mengeliminasi sifat liar dan monogami.

Kejadian *inbreeding* pada satwa liar cukup tinggi, sehingga dapat menurunkan kualitas reproduksi (kualitas semen rendah, kematian janin tinggi dan kemandulan) (Holt & Pickard, 1999). Hal ini terjadi karena jumlah hewan terbatas, sehingga perkawinan mungkin terjadi diantara anggota keluarga. Beberapa efek negatif akibat *inbreeding* adalah penurunan kemampuan adaptasi, resiko penurunan penyakit genetik, kelainan bawaan dan genetik, dan penurunan reproduksi (termasuk penurunan volume testis, ejakulat, motilitas, normalitas, dan konsentrasi spermatozoa) (Holt & Pickard, 1999). Melalui aplikasi teknologi reproduksi berbantuan, kejadian *inbreeding* dapat dikendalikan karena sistem perkawinannya tercatat. Bahkan dengan teknik ini memungkinkan perkawinan antar daerah yang berjauhan karena semen cair atau semen beku mudah dan aman ditransportasikan.

Koleksi semen pada satwa liar seringkali sulit dilakukan karena hewan sulit dilatih, tidak seperti pada hewan ternak. Oleh karena itu biasanya dilakukan dengan elektroejakulator, yaitu dengan memasukkan *probe* yang dialiri arus listrik (elektroda) ke ruang perineal untuk merangsang syaraf-syaraf otonom yang menuju ke organ reproduksi setelah hewan dibius (Toelihere, 1993; O'Brien & Roth, 2000; Paris *et al.*, 2005). Posisi perangsangan *probe*, besar voltase dan waktu perangsangan diatur sehingga menghasilkan perangsangan yang optimal untuk menghasilkan semen dengan kualitas baik. Elektrostimulator yang digunakan pada jaguar (*Panthera onca*) adalah AC 60 Hz dengan voltase rangsangan 3-6 V masing-masing selama 10 menit (Morato *et al.*, 1999).

Upaya perbaikan reproduksi pada hewan jantan, terutama terkait spermatogenesis dan libido dapat dilakukan dengan bantuan penyuntikan hormon gonadotropin. Pemberian PMSG (pregnant mare serum gonadotropin) dan hCG (human chorionic gonadotropin) pada sapi-sapi

infertil berhasil merangsang fungsi reproduksi (Toelihere, 1993). PMSG mempunyai aktivitas utama seperti FSH (follicle stimulating hormone), sedangkan hCG mempunyai aktivitas utama seperti LH (luteinizing hormone) (Hafez & Hafez, 2000). FSH pada jantan berperan merangsang spermatogenesis, sedangkan LH merangsang sel leydig menghasilkan testosteron yang merangsang tahap akhir spermatogenesis, pengeluaran spermatozoa dan memperpanjang masa hidup spermatozoa epididimis. LH menstimulasi sel leydig untuk menghasilkan testosteron dalam 20-30 menit, selanjutnya testosteron masuk tubuli seminiferi (sel sertoli) dan mendukung proses spermatogenesis (Johnson & Everitt, 1998). Kepentingan LH juga terbukti pada mencit yang di-*knock out* reseptor LH. Tanpa aktivitas LH, mencit mengalami pengurangan ukuran dan berat testikuler, kelenjar asesoris dan proses spermatogenesis sehingga hewan mengalami abnormalitas beberapa bagian organ reproduksi dan cenderung infertil (Pakarainen *et al.*, 2005).

Penelitian ini dilakukan untuk mengetahui karakterisasi organ reproduksi bagian luar anoa jantan, menguji efektivitas perangsangan elektroejakulator dalam koleksi semen dan mempelajari karakteristik semen segar yang dihasilkan setelah hewan mendapat injeksi hormon hCG.

## MATERI DAN METODE

### Hewan Percobaan

Penelitian dilakukan dengan menggunakan 4 ekor anoa jantan, masing-masing berumur sekitar 3, 8-9, 11 dan 20 tahun, dengan bobot badan masing-masing sekitar 30, 50, 80 dan 75 kg. Selama penelitian, semua hewan mempunyai status kesehatan yang baik. Keempat anoa memiliki organ reproduksi bagian luar normal dan memperlihatkan keinginan kawin dengan betina yang ada didekatnya, sehingga diperkirakan mempunyai fungsi reproduksi normal. Semua anoa menempati kandang sesuai kebijakan manajemen yang sudah berjalan selama ini. Satu anoa dikandangkan

secara individu diapit dua betina yang juga dikandangkan individu, sedangkan yang lain dikandangkan berpasangan dengan betina. Semua kandang dilengkapi tempat penampungan air untuk minum. Hewan mendapatkan pakan standar yang sudah rutin diberikan, yaitu berupa rumput lapangan atau rumput gajah, beberapa sayuran seperti kangkung dan kacang panjang, dan sesekali jagung muda (beserta kulitnya) dan ubi. Hewan mendapat pakan tambahan vitamin A 6000 IU, B kompleks (terdiri atas vitamin B1 100 mg, B6 200 mg dan B12 200 mg) dan E 50 IU. Vitamin diberikan setiap hari, mulai 2 bulan sebelum koleksi hingga penelitian berakhir. Hewan diinjeksi hCG sebanyak 750 IU secara intramuskuler sekitar 12 jam sebelum anestesi.

### Pengendalian Hewan

Pengendalian anoa dilakukan dengan kombinasi teknik anestesi (pengendalian kimiawi) dan pengendalian secara fisik. Anestetika yang digunakan adalah kombinasi ketamin HCl (1,5-2,0 mg/kgBB) dan *xylazine* HCl (1,0-1,5 mg/kg BB), atau kombinasi ketamin HCl (1,5-2,0 mg/kgBB) dan medetomidin HCl (50-100 µg/kgBB). Pembiusan dilakukan secara intramuskuler dengan bantuan tulup (sumpit). Pemberian *xylazine* atau medetomidin dilakukan sekitar 15 menit setelah pemberian ketamin. Selama proses anestesi, hewan ditempatkan di dalam kandang individu untuk mengurangi stres. Setelah dianestesi, hewan dipindahkan ke tempat koleksi semen dan dibaringkan di atas matras. Segera setelah koleksi semen dan pengukuran biometri organ reproduksi, hewan diberi antidota yaitu yohimbine (0,125 mg/kgBB) untuk hewan yang dianestesi dengan *xylazine* atau atipamezole (250-500 ug/kgBB) untuk yang dianastasi dengan medetomidin.

### Biometri Organ Reproduksi Jantan Bagian Luar

Organ reproduksi anoa jantan bagian luar dikarakterisasi dengan mengukur lingkaran

skrotum, panjang dan diameter testis, panjang *caput*, *corpus* dan *cauda* epididimis, serta panjang bagian bebas penis. Bagian penis bebas (free part of the penis) adalah bagian penis mulai dari pertautan dengan preputium sampai ujung penis yang membentuk glans (kepala) penis (Schatten & Constantinescu, 2007). Secara makroanatomi, *caput*, *corpus* dan *cauda* epididimis dibedakan dari pembesaran lumen dan penebalan dinding (mukosa) (Hafez & Hafez, 2000). *Caput* (huruf S) diukur dari mulai membesarnya epididimis pada bagian atas testis sampai mengecil kembali yang mengarah ke bagian belakang testis. *Corpus* (arah vertikal) diukur dari batas akhir pengecilan *caput* sampai membesar kembali di bagian bawah-belakang testis. *Cauda* (huruf U) diukur dari mulai membesarnya epididimis (arah ke bawah) sampai batas akhir pengecilan kembali yang mengarah ke atas (ductus deferens). Pengukuran dilakukan dengan menggunakan mikrokaliper, sedangkan bagian yang melekok dilakukan dengan benang nilon (Rind *et al.*, 2006; Raji *et al.*, 2008).

### Koleksi Semen

Koleksi semen dilakukan menggunakan elektroejakulator yang mengacu kepada Miller *et al.* (1990) dan Morato *et al.* (1999). Elektroejakulator yang digunakan memiliki stimulator AC 100 Hz dan diameter *rectal probe* 1,5 cm dengan 4 elektroda melingkar (Fujihira-FHK). Sebelum *probe* dimasukkan ke dalam rektum, preputium dan daerah sekitarnya dibersihkan dengan NaCl fisiologis dan dikeringkan dengan kertas tisu. Jika diperlukan, rambut di sekitar preputium dipotong. *Probe* dimasukkan ke dalam rektum menjangkau seluruh ruang pelvis, lalu diarahkan ke dasar pelvis sambil digerakkan secara halus ke depan-belakang dan kiri-kanan untuk merangsang syaraf-syaraf *ischadicus* dan pelvis yang berlanjut ke organ reproduksi (Toelihere, 1993). Voltase elektroejakulator diatur dari rendah ke tinggi, dengan pengulangan dan waktu jeda di antara ulangan (Miller *et al.*, 1990).

Rangsangan pada penelitian ini dilakukan pada 3, 5, 7, 10 dan 12 V, dengan waktu perangsangan 5 detik, ulangan 3 kali pada setiap voltase, dan jeda antar-ulangan 5 detik. Pengulangan dan kenaikan voltase dilakukan sampai hewan mengalami ereksi dan atau ejakulasi. Semen segar (ejakulat) ditampung menggunakan tabung steril transparan berskala dan segera dievaluasi untuk mengetahui karakteristiknya.

### Evaluasi Ejakulat

**Evaluasi makroskopik.** Evaluasi makroskopik dilakukan terhadap volume, warna, konsistensi dan derajat keasaman (pH). Volume, warna dan konsistensi dapat diketahui secara langsung setelah koleksi karena tabung penampung adalah transparan dan berskala. Sementara itu, pH diukur dengan melihat perubahan warna setelah 1 tetes ejakulat diteteskan ke kertas pH indikator (skala 6,4-8,0).

**Evaluasi mikroskopik.** Secara mikroskopik, ejakulat dievaluasi terhadap gerakan massa, motilitas progresif, persentase hidup (viabilitas), konsentrasi dan morfologi (abnormalitas). Gerakan massa dinilai berdasarkan kecepatan dan ketebalan gelombang yang terbentuk akibat spermatozoa yang bergerak bersama-sama setelah 1 tetes semen diteteskan pada gelas objek dan dilihat dengan mikroskop. Nilai yang diberikan skala 3-0, nilai 3 untuk gelombang tebal dan pergerakan cepat sedangkan nilai 0 jika tidak ada gelombang teramati (Toelihere, 1993).

Motilitas (%M) dinilai berdasarkan persentase spermatozoa yang bergerak progresif ke depan. Sampel semen diencerkan dengan NaCl fisiologis pada gelas obyek, lalu ditutup dengan gelas penutup dan diamati menggunakan mikroskop cahaya perbesaran 40x10. Persentase hidup (%H) dan abnormalitas (%Abn) dievaluasi dengan pewarna diferensial eosin-nigrosin 2%. Sedikit semen dan pewarna dicampur pada gelas objek (perbandingan sekitar 1:4), lalu dibuat preparat ulas tipis pada gelas objek lainnya dan diker-

inginkan dengan *hair dryer*. Preparat dievaluasi dengan mikroskop cahaya perbesaran 40x10. Baik evaluasi %H maupun %Abn dilakukan terhadap 200 sel atau 10 lapang pandang. Spermatozoa hidup ditandai dengan warna transparan (bagian kepala), sedangkan spermatozoa mati berwarna merah (eosinofilik) (Toelihere, 1993). Evaluasi %Abn dilakukan berdasarkan kelainan morfologi pada bagian kepala, leher dan ekor, kemudian dikelompokkan menjadi abnormalitas primer atau sekunder.

Konsentrasi spermatozoa dihitung menggunakan kamar hitung neubauer, yaitu dengan mengencerkan sampel 100 kali (10  $\mu$ l semen + 990  $\mu$ l NaCl 3%) dan diisikan ke dalam kamar hitung pada neubauer yang telah ditutup dengan gelas penutup. Penghitungan spermatozoa dilakukan pada 5 kotak besar yang terletak diagonal (kanan dan kiri bawah, kanan dan kiri atas, dan tengah). Penghitungan konsentrasi spermatozoa yang didapatkan adalah  $Y \times 5 \times 10^6$  sel/ml ( $Y$ =jumlah spermatozoa pada 5 kotak yang diamati) dengan memperhatikan faktor pengenceran dan volume kamar hitung.

### Penyajian Data

Data biometri organ reproduksi jantan bagian luar diperoleh dari sekali pengukuran dari setiap hewan ( $n=4$ ). Data karakteristik ejakulat diperoleh dari 6 kali ulangan (individu dianggap sebagai ulangan), kecuali untuk abnormalitas diperoleh dari 4 kali ulangan.

Data hasil penelitian disajikan secara deskriptif dalam bentuk gambar dan tabel (dalam rata-rata $\pm$ standar deviasi).

## HASIL DAN PEMBAHASAN

### Biometri Organ Reproduksi Bagian Luar

Hasil karekterisasi (biometri) organ reproduksi bagian luar anoa jantan dirangkum pada Tabel 1. Secara umum dimensi akan bertambah seiring bertambahnya umur. Hal ini disebabkan oleh perkembangan organ reproduksi sampai usia puncak reproduksi dan spermatogenesis cenderung bertambah dipengaruhi oleh sistem neuroendokrin, terutama adalah hormon FSH (follicle stimulating hormone), LH/ICSH (luteinizing hormone/interstitial cells stimulating hormone) dan testosteron (Toelihere, 1993; Bearden & Fuquay, 1997).

Hasil yang mirip juga pernah disampaikan oleh Omar (1997) pada kerbau mesir. Dimensi panjang x lebar x tebal testis dan panjang *cauda* epididimis pada kerbau mesir umur 1 tahun adalah sekitar 5,9 x 4,1 x 4,1 cm dan 1,1 cm (kanan) serta 6,1 x 1,2 x 4,0 cm dan 1,2 cm (kiri), sedangkan pada umur 4 tahun adalah 8,3 x 6,2 x 6,8 cm dan 1,8 cm (kanan) serta 8,5 x 6,0 x 6,3 cm dan 2,1 cm (kiri). Ukuran skrotum pada kerbau lumpur di Indonesia berumur 72 bulan adalah 16,3 x 5,4 cm, dengan panjang *caput*, *corpus* dan *cauda* epididimis kerbau dewasa masing-masing adalah 4,93 cm, 9,66 cm dan 2,2 cm (Toelihere, 1993). Sementara

Tabel 1. Karakteristik organ reproduksi luar anoa jantan (cm)

Anoa (umur, tahun)	Lingkar skrotum	Testis				Epididimis (panjang)						Penis bebas
		Panjang		Diameter		<i>Caput</i>		<i>Corpus</i>		<i>Cauda</i>		
		Kiri	Kanan	Kiri	Kanan	Kiri	Kanan	Kiri	Kanan	Kiri	Kanan	
H (20)	18,0	5,2	5,5	3,0	3,3	2,2	1,8	4,9	5,0	2,2	1,8	9,0
T (8-9)	13,0	5,5	5,5	2,3	2,3	2,5	2,5	5,3	5,3	2,2	2,2	5,0
AB (3)	9,0	3,4	3,0	1,8	1,7	0,9	0,9	1,7	1,7	0,4	0,4	3,0
M (11)	16,0	6,0	6,0	3,5	3,5	3,0	3,0	5,5	5,5	2,2	2,3	8,0
Rataan	14 $\pm$ 3,92	5,03 $\pm$ 1,13	5 $\pm$ 1,35	2,65 $\pm$ 0,75	2,7 $\pm$ 0,85	2,15 $\pm$ 0,89	2,05 $\pm$ 0,91	4,35 $\pm$ 1,78	4,38 $\pm$ 1,79	1,75 $\pm$ 0,9	1,68 $\pm$ 0,88	6,25 $\pm$ 2,75

pada sapi dewasa, ukuran testis adalah 10-13 cm (panjang), 5-6,5 cm (lebar), dengan berat 300-400 g (Bearden & Fuquay, 1997). Lingkar skrotum sapi hasil persilangan FH dengan sapi lokal Bangladesh berumur 5-9 tahun adalah 36,7-40,0 cm (Sugulle *et al.*, 2006).

Dimensi testikuler berkaitan erat dengan daya produksi dan kualitas semen. Brito *et al.* (2002) menyatakan adanya hubungan positif antara volume testis dengan volume ejakulat, jumlah total spermatozoa dan spermatozoa hidup. Noviana *et al.* (2000) melaporkan bahwa jumlah tubuli seminiferi yang lebih tinggi per luasan testis pada kambing kacang, bermanifestasi pada konsentrasi spermatozoa yang lebih tinggi dibanding domba lokal dengan jumlah tubuli seminiferi per luasan testis lebih sedikit. Lebih jauh, kemampuan memproduksi spermatozoa harian per testis berkorelasi positif dengan berat testis ( $r=0,98$ ), jumlah sel sertoli tiap testis ( $r=0,97$ ), dan tubuli seminiferi ( $r=0,99$ ) (Leal *et al.*, 2004).

### Karakteristik Semen Segar

Karakteristik makroskopik dan mikroskopik semen segar dirangkum pada Tabel 2.

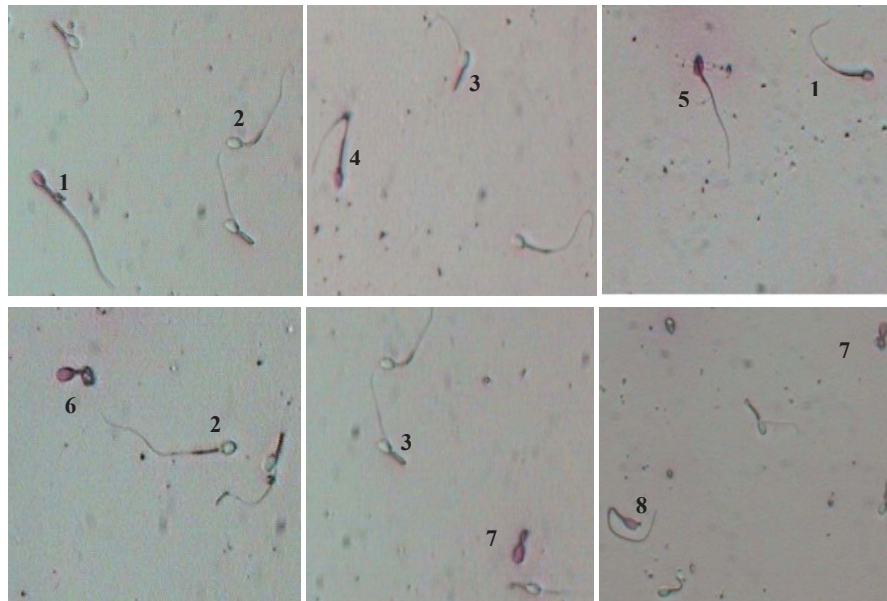
Contoh gambar spermatozoa anoa dan beberapa abnormalitas yang ditemukan diperlihatkan pada Gambar 1, sedangkan persentase jenis abnormalitas diperlihatkan Tabel 3. Secara makroskopik volume ejakulat adalah  $1,02\pm 0,28$  ml, konsistensi encer, berwarna putih agak transparan, berbau anyir dan pH  $6,93\pm 0,19$ . Secara mikroskopik ejakulat anoa tidak menunjukkan gerakan massa, %M  $52,5\pm 18,91\%$ , %H  $67,48\pm 8,24\%$ , konsentrasi  $263,33\pm 105,06$  juta/ml dan %Abn total  $31,86\pm 3,72\%$  (morfologi normal sekitar 69%). Abnormalitas primer yang ditemukan adalah 9,53±3,85%, dan yang paling banyak adalah kepala tanpa ekor 4,28%. Abnormalitas sekundernya sebesar 22,33±1,46%, dan yang paling banyak adalah ekor melipat 7,73%, sisa sitoplasma proksimal 4,23% dan ekor melengkung 4,17%. Secara umum, kualitas ejakulat anoa lebih buruk dibanding ejakulat dari hewan ternak misalnya kerbau dan sapi (Tabel 2).

Volume ejakulat anoa hampir sama dengan domba (sekitar 1 ml), tetapi jauh lebih rendah dibandingkan sapi (4-6 ml), babi dan kuda (tanpa gel) masing-masing 225 dan 60 ml (Bearden & Fuquay, 1997), serta kerbau 1,88 ml (Herdis, 1998). Karakteristik semen

Tabel 2. Perbandingan karakteristik ejakulat anoa, kerbau dan sapi

	Karakteristik	Anoa	Kerbau <sup>a)</sup>	Sapi
Makroskopik	Volume (ml)	$1,02\pm 0,28$	1,88	6 <sup>b)</sup>
	Konsistensi	encer	agak kental	kental <sup>c)</sup>
	Warna	putih agak transparan	krem keputihan	krem <sup>c)</sup>
	Bau	anyir	anyir	anyir <sup>c)</sup>
	pH	$6,93\pm 0,19$	6,83	$6,5-7,0$ <sup>b)</sup>
Mikroskopik	Gerakan massa (%)	0	2,33	2-3 <sup>c)</sup>
	Motil progresif (%)	$52,50\pm 18,91$	70	70 <sup>b)</sup>
	Persen hidup (%)	$67,48\pm 8,24$	78,67	80 <sup>c)</sup>
	Konsentrasi ( $\times 10^6$ /ml)	$263,33\pm 105,06$	1180	1200 <sup>b)</sup>
	Abnormalitas (%):	$31,86\pm 3,72$	10	20 <sup>b)</sup>
	- primer	$9,53\pm 3,85$	(--)	(--)
	- sekunder	$22,33\pm 1,46$	(--)	(--)

Keterangan: (--) = tidak ada data, <sup>a)</sup> = Herdis (1998), <sup>b)</sup> = Bearden & Fuquay (1997), <sup>c)</sup> = Toelihere (1993).



Gambar 1. Profil spermatozoa anoa dengan pewarna eosin-nigrosin 2%. (1) spermatozoa mati, (2) spermatozoa hidup, (3) ekor melipat, (4) *distal cytoplasmic droplet*, (5) kepala besar (macrocephalic), (6) ekor melengkung sempurna (under the head), (7) spermatozoa muda (undeveloped), (8) ekor melengkung.

pada kerbau lumpur thailand bervariasi yang dipengaruhi oleh musim, tetapi volume ejakulat bertambah seiring bertambahnya umur (Koonjaenak *et al.*, 2007). Handarini (2005) juga pernah melakukan teknik koleksi semen pada satwa liar menggunakan elektroejakulator portabel (Barley ejaculator) dan anestesi general pada rusa timor (*Cervus timorensis*). Karakteristik makroskopik semen segar yang diperoleh pada masa ranggah keras (masa perkawinan) mempunyai volume  $1,88 \pm 0,67$ ,

pH  $7,13 \pm 0,24$ , warna krem dan konsistensi kental, sedangkan pada masa ranggah muda (velvet) warna semen menjadi putih dan konsistensinya encer. Koleksi semen pada harimau india (*Panthera pardus*) dengan teknik yang sama mendapatkan semen dengan volume  $1,57 \pm 1,26$  ml dan pH  $7,39 \pm 0,23$  (Jayaprakash *et al.*, 2001).

Herdis (1998) mendapatkan ejakulat kerbau lumpur yang dikoleksi dengan vagina buatan dengan karakteristik: gerakan massa

Tabel 3. Persentase jenis abnormalitas pada spermatozoa anoa

Abnormalitas primer	Persentase	Abnormalitas sekunder	Persentase
- kepala <i>pearshape</i>	$0,50 \pm 0,41$	- <i>midpiece defect</i>	$0,49 \pm 0,98$
- makrosefalus	$0,25 \pm 0,49$	- ekor melipat	$7,73 \pm 4,10$
- mikrosefalus	$2,00 \pm 1,16$	- ekor melengkung	$4,17 \pm 1,22$
- <i>undeveloped</i>	$2,25 \pm 1,92$	- butir sitoplasma proksimal	$4,23 \pm 2,26$
- kepala <i>narrow</i>	$0,25 \pm 0,29$	- butir sitoplasma distal	$0,37 \pm 0,48$
- kepala tanpa ekor	$4,28 \pm 2,28$	- ekor tanpa kepala	$3,04 \pm 0,70$
		- <i>double folded</i>	$2,31 \pm 2,03$
Jumlah abnormalitas primer	$9,52 \pm 3,85$	Jumlah abnormalitas sekunder	$22,33 \pm 1,46$

2,33, %M 70%, %H 78,67%, konsentrasi 1180 juta/ml, dan %Abn 10%. Sementara itu, aplikasi teknik elektroejakulator dengan pembiusan pada rusa timor (*Cervus timorensis*) menghasilkan ejakulat dengan karakteristik mikroskopik berbeda (Handarini, 2005). Koleksi semen pada masa ranggah keras mendapatkan ejakulat dengan karakteristik lebih baik, yaitu: gerakan massa  $2,38 \pm 0,55$ , %M  $72,76 \pm 4,35\%$ , konsentrasi  $1055,95 \pm 141,13$  juta/ml, %H  $79,40 \pm 3,00\%$  dan %Abn  $9,8 \pm 3,93\%$ . Koleksi semen pada masa velvet (ranggah lunak), kualitas semen cenderung turun, dengan gerakan massa  $0,63 \pm 0,63$ , %M  $32,52 \pm 21,37\%$ , konsentrasi  $199,56 \pm 182,47$  juta/ml, %H  $50,87 \pm 6,55\%$  dan %Abn  $35,59 \pm 19,87\%$ . Perubahan kualitas ini berkaitan dengan kadar hormon testosteron yang berperan penting pada tahap akhir spermatogenesis. Kadar testosteron mencapai puncaknya pada masa ranggah keras (bertepatan dengan masa perkawinan).

Karakteristik ejakulat hasil koleksi dapat dipengaruhi beberapa faktor, antara lain jenis hewan, umur, kondisi kesehatan, musim/iklim, pengalaman teknik koleksi, frekuensi dan interval koleksi dan perlakuan hasil koleksi (Toelihere, 1993; Hafez & Hafez, 2000). Konsentrasi dan spermatozoa total per ejakulasi tertinggi pada kerbau lumpur di Thailand diperoleh pada musim hujan dan terendah pada musim panas (Koonjaenak *et al.*, 2007). Motilitas cenderung lebih tinggi pada musim dingin, sedangkan abnormalitas lebih tinggi pada kerbau berumur di atas 10 tahun (<10 tahun: 10,1%, >10 tahun: 14,1%).

Karakteristik ejakulat satwa liar pada umumnya lebih buruk dibandingkan hewan ternak, terutama motilitas yang rendah dan abnormalitas yang tinggi. Hasil yang mirip dengan anoa juga ditemukan pada satwa lain, seperti cheetah (Donoghue *et al.*, 1992), harimau siberia (Donoghue *et al.*, 1993), badak sumatera (O'Brien & Roth, 2000) dan harimau india (*Panthera pardus*) (Jayaprakash *et al.*, 2001). Ejakulat yang dikoleksi dengan teknik elektroejakulator dan pembiusan pada cheetah (*Acinonyx jubatus*) adalah volume 0,21-2,24 ml, morfologi normal 7,5%-48,5% (abnor-

malitas 51,5%-92,5%), motilitas 55%-90% dan konsentrasi 2,23-159,52 juta/ml (Donoghue *et al.*, 1992). Jenis abnormalitas yang banyak ditemukan adalah ekor melengkung 4,5%-29%, lipatan *midpiece* dengan sisa sitoplasma 13%-31% dan sisa sitoplasma 3,5%-31%. Hasil yang mirip juga dilaporkan Donoghue *et al.* (1993) pada harimau Siberia (*Panthera tigris altaica*), dengan teknik koleksi yang sama %Abn total adalah 19%. Sementara itu pada badak Sumatera (*Dicerorhinus sumatrensis*), dengan teknik penyedotan pascakawin (*recovery postcoital*) dari vagina diperoleh ejakulat dengan pH 7,9, viabilitas (%H) 70%, %M 60%, konsentrasi 24,6 juta/ml dan %Abn 60% (O'Brien & Roth, 2000). Abnormalitas yang paling banyak ditemukan adalah pada kepala 33%, sisa sitoplasma 14% dan *midpiece* 8%. Teknik elektroejakulator yang digunakan pada harimau india diperoleh semen dengan konsentrasi  $55,78 \pm 38,67$ , %M  $57,05 \pm 16,96\%$  dan %Abn 29,1%-84,7% (morfologi normal 71,05%-15,32%) (Jayaprakash *et al.*, 2001).

Beberapa parameter kualitas semen yang rendah, dengan abnormalitas tinggi pada beberapa satwa liar (langka) diduga karena kurangnya frekuensi kontak dengan lawan jenis, hubungan sosial dan perkawinan, dan faktor hormonal (Toelihere, 1993). Lingkungan sosial dan kontak dengan lawan jenis atau feromon akan merangsang fungsi-fungsi saraf dan hormonal sehingga meningkatkan fungsi reproduksi. Hormon gonadotropin FSH dalam kaitannya dengan spermatogenesis akan merangsang perkembangan tubuli seminiferi (tempat spermatogenesis) dan meningkatkan reseptor LH di sel leydig, dengan demikian meningkatkan sensitivitas terhadap LH dan sekresi testosteron, sehingga mengurangi degenerasi pada spermatogenesis dan meningkatkan pengeluaran spermatozoa (Hafez & Hafez, 2000).

Faktor manajemen lain, seperti nutrisi, stres dan *inbreeding* juga sangat mempengaruhi kualitas ejakulat (Toelihere, 1993; Holt & Pickard, 1999; Hafez & Hafez, 2000; Jayaprakash *et al.*, 2001). Karbohidrat, protein, lipida, vitamin dan mineral telah diketahui



peranannya dalam sintesis hormon dan gametogenesis. Defisiensi vitamin A dan E dilaporkan berkaitan dengan penurunan spermatogenesis dan kejadian degenerasi testikuler. Sementara itu, stres diduga menjadi masalah pada pemeliharaan kesehatan terkait dengan harmonisasi metabolisme tubuh. *Inbreeding* diduga menjadi penyebab menurunnya kualitas genetik pada harimau india (Jayaprakash *et al.*, 2001). *Inbreeding* juga diduga menjadi penyebab menurunnya volume testiskuler, volume ejakulat, motilitas spermatozoa, konsentrasi spermatozoa dan meningkatnya abnormalitas spermatozoa pada harimau florida (*Felis concolor coryi*) (Holt & Pickard, 1999). Selain hal-hal di atas, teknik koleksi dan perlakuan semen yang tidak tepat selama evaluasi juga dapat menurunkan kualitas semen, seperti motilitas dan persentase hidup yang menurun dan abnormalitas sekunder yang naik (Hafez & Hafez, 2000).

Karakteristik ejakulat anoa hasil elektroejakulasi yang cenderung jelek diharapkan masih bisa digunakan dalam program perkawinan berbantuan, misalnya IB. Hal ini disebabkan pada teknik IB, total spermatozoa yang dibutuhkan dalam satu dosis jauh lebih sedikit dibanding pada perkawinan secara alam. Misalnya pada sapi, satu kali ejakulasi dalam perkawinan alam bisa digunakan untuk menginseminasi lebih dari 50 ekor betina pada program IB (Hafez & Hafez, 2000). Oleh karena itu, walaupun kualitas ejakulat harimau siberia tidak cukup bagus, pada akhirnya bisa menghasilkan 50% induk bunting dengan teknik IB laparoscopi (IB langsung di uterus) (Donoghue *et al.*, 1993). Begitu juga pada harimau india, dengan uji penembusan oosit tanpa zona (zona-free hamster egg penetration assay) sekitar 80% adalah positif (Jayaprakash *et al.*, 2001). Namun demikian, pada tahap aplikasi IB yang perlu mendapat perhatian adalah teknik pengolahan (kriopreservasi) semen dan teknik inseminasi sehingga upaya pengembangbiakan anoa dengan teknik reproduksi berbantuan bisa berhasil seperti pada beberapa satwa liar yang lain.

### Peran hCG pada Kualitas Semen

Injeksi hCG (aktivitas utama seperti LH) sebanyak 750 IU (setengah dari dosis untuk sapi dewasa) secara intramuskuler pada penelitian ini, mampu merangsang ejakulasi dengan kualitas semen yang cukup baik. Agil *et al.* (2002) melakukan koleksi semen pada badak sumatera dengan vagina buatan atau dikombinasi dengan masase penis atau kelenjar pelengkap tanpa didahului pemberian hormon gonadotropin. Ejakulat yang dihasilkan mempunyai volume rendah (oligospermia), konsentrasi sangat rendah (azoospermia) dan abnormalitas sangat tinggi (necrospermia).

Peran penting LH pada fertilitas jantan terjadi karena LH berperan merangsang sel leydig untuk mensintesis dan mensekresikan hormon testosteron (Hafez & Hafez, 2000). Lebih lanjut, testosteron akan merangsang tahap akhir spermatogenesis, memperpanjang viabilitas spermatozoa epididimis, merangsang pertumbuhan dan aktivitas kelenjar pelengkap, serta bertanggung jawab pada karakteristik seks sekunder dan libido. LH menstimulasi sel leydig menghasilkan testosteron dalam 20-30 menit, selanjutnya testosteron masuk ke tubuli seminiferi (melalui sel sertoli) dan mendukung proses spermatogenesis (Johnson & Everitt, 1998). Lei *et al.* (2003) melaporkan bahwa pada tikus tanpa reseptor LH memperlihatkan lumen epididimis mengecil, tidak ditemukan spermatozoa, pengurangan jumlah dan ukuran sel epitel, dan penurunan level testosteron serum. Terapi dengan testosteron tidak berhasil memperbaiki kondisi, walaupun testosteron serum meningkat testosteron testikuler tetap rendah sehingga mempengaruhi fungsi epididimis sebagai tempat pematangan akhir spermatozoa.

### KESIMPULAN

Aplikasi elektroejakulator dengan voltase yang sesuai dan penyuntikan hCG pada koleksi semen anoa dapat diperoleh semen segar (ejakulat) dengan kualitas cukup baik. Biometri organ reproduksi jantan bagian luar

bertambah besar seiring dengan bertambahnya umur anoa. Karakteristik ejakulat anoa dengan teknik koleksi ini adalah volume  $1,02 \pm 0,28$  ml, konsistensi encer, warna putih agak transparan, pH  $6,93 \pm 0,19$ , gerakan massa 0, motilias progresif  $52,5 \pm 18,91\%$ , persentase hidup  $67,48 \pm 8,24\%$ , konsentrasi spermatozoa  $263,33 \pm 105,06$  juta/ml dan abnormalitas  $31,86 \pm 3,72\%$  (abnormalitas primer  $9,53 \pm 3,85\%$  dan abnormalitas sekunder  $22,33 \pm 1,46\%$ ). Karakteristik ejakulat anoa pada penelitian ini cukup baik jika dibandingkan dengan beberapa satwa liar lainnya.

### UCAPAN TERIMA KASIH

Ucapan terima kasih disampaikan kepada Ditjend Dikti Depdiknas Jakarta yang telah membiayai penelitian ini melalui Program Kompetisi Hibah Bersaing XVI, serta kepada manajemen Kantor Taman Margasatwa Ragunan Jakarta dan Taman Safari Indonesia Cisarua-Bogor (Jawa Barat) yang telah mengizinkan anoanya untuk penelitian ini.

### DAFTAR PUSTAKA

- Agil, M., I. Supriatna, B. Purwantara, B.M. Taurin & M.A.C.T. Riyanto.** 2002. Produksi semen beku dan pengembangan teknik inseminasi buatan pada badak Sumatera untuk konservasi plasma nutfah dan keanekaragaman hayati. Laporan Penelitian Hibah Bersaing. Lembaga Penelitian dan Pengabdian kepada Masyarakat, Institut Pertanian Bogor, Bogor.
- Bearden H.J. & J.W. Fuquay.** 1997. Applied Animal Reproduction, 4<sup>th</sup> ed. Prentice-Hall, Inc., USA.
- Brito, L.F.C., A.E.D.F. Silva, L.H. Rodrigues, F.V. Vieira, L.A.G. Deragon & J.P. Kastelic.** 2002. Effect of age and genetic group on characteristics of the scrotum, testis and testicular vascular cones and on sperm production and semen quality in AI bulls in Brazil. *Theriogenology* 58: 1175-1186.
- Burton, J., A.H. Mustari & A.A. MacDonald.** 2005. Status dan rekomendasi: konservasi *in situ* anoa (*Bubalus sp.*) dan implikasinya terhadap konservasi *ex situ*. Buletin Konservasi Alam 5: 35-39.
- CITES (Convention on International Trade in Endangered Species of Wild Fauna and Flora).** 2003. Appendix I. <http://www.cites.org/>. [18 Sept 2007].
- Donoghue, A.M., J.G. Howard, A.P. Byers, K.L. Goodrowe, M. Bush, E. Blumer, J. Lukas, J. Stover, K. Snodgrass & D.E. Wildt.** 1992. Correlation of sperm viability with gamet interaction and fertilization in vitro in the cheetah (*Acinonyx jubatus*). *Biol. Repro.* 46: 1047-1056.
- Donoghue, A.M., L.A. Johnston, D.L. Armstrong, L.G. Simmons & D.E. Wildt.** 1993. Birth of a Siberian Tiger Cub (*Panthera tigris altaica*) following laparoscopic intrauterine artificial insemination. *J. Zoo and Wildlife Medicine* 24: 185-189.
- Hafez, E.S.E. & B. Hafez.** 2000. Reproduction in Farm Animals. 7<sup>th</sup> Ed. Lippincott Williams & Wilkins, Philadelphia, USA.
- Handarini, R.** 2005. Dinamika aktivitas reproduksi berkaitan dengan tahap pertumbuhan ranggah rusa timor (*Cervus timorensis*) jantan dewasa. Disertasi. Sekolah Pascasarjana, Institut Pertanian Bogor, Bogor.
- Herdis.** 1998. Metode pemberian gliserol dan lama ekuilibrase pada proses pembekuan semen kerbau lumpur. Tesis. Sekolah Pascasarjana, Institut Pertanian Bogor, Bogor.
- Holt, W.V. & A.R. Pickard.** 1999. Role of reproductive technologies and genetic resource banks in animal conservation. *Rev. Reprod* 4: 143-150.
- IUCN (International Union for Conservation of Nature and Natural Resources).** 2007. The IUCN Red List of Threatened Species: 2001 Categories & Criteria (version 3.1). <http://www.iucnredlist.org/>. [8 Oktober 2007].
- Jayaprakash D., S.B. Patil, M.N. Kumar, K.C. Majumdar & S. Shivaji.** 2001. Semen characteristics of the captive Indian leopard (*Panthera pardus*). *J. Androl.* 22: 25-33.
- Johnson, M.H & B.J. Everitt.** 1998. Essential Reproduction. 4<sup>th</sup> Ed. Blackwell Science, Oxford.
- Koonjaenak, S., V. Chanatinart, S. Aiumlamai, T. Pinyopumintr & H. Rodriguez-Martinez.** 2007. Seasonal variation in semen quality of swamp buffalo bulls (*Bubalus bubalis*) in Thailand. *Asian J. Androl.* 9: 92-101.
- Leal, M.C.S., C. Becker-Silva, H. Chiarini-Garcia & L.R. Franca.** 2004. Sertoli cell efficiency and daily sperm production in goats (*Capra hircus*). *Anim. Reprod.* 1: 122-128.

- Lei Z.M., W. Zou, S. Mishra, X. Li and Ch. V. Rao.** 2003. Epididymal phenotype in luteinizing hormone receptor knockout animals and its response to testosterone replacement therapy. *Biol. Rep.* 68: 888-895.
- Miller, A.M., M. E. Roelke, K. L. Goodrowe§, J. G. Howard & D. E. Wildt.** 1990. Oocyte recovery, maturation and fertilization *in vitro* in the puma (*Felis concolor*). *J Reprod Fertil* 88: 249-258.
- Morato, R.G., M.A.B de vas Guimaraes, F. Ferreira, U.T.N. Verreschi & R.C. Barnabe.** 1999. Reproductive characteristics of captive male jaguars (*Panthera onca*). *Braz J Vet Res Anim Sci* 36(5). Diakses dari <http://www.scielo.org/>. [10 November 2008].
- Mustari, A.H.** 1995. Population and behaviour of lowland anoa (*Bubalus depressicornis* Smith) in Tanjung Amolengu Wildlife Reserve South-east Sulawesi, Indonesia. Thesis for the Degree of Tropical Forestry, Faculty of Forestry Science. George August University Gottingen, Germany.
- Noviana C., A. Boediono & T. Wresdiyati.** 2000. Morfologi dan histomorfometri testis dan epididimis kambing kacang (*Capra* sp.) dan domba lokal (*Ovis* sp.). *Media Veteriner* 7: 12-16.
- O'brien, J.K. & T.L. Roth.** 2000. Postcoital sperm recovery and cryopreservation in Sumatran rhinoceros (*Dicerorhinus sumatrensis*) and application to gamete rescue in the African black rhinoceros (*Diceros bicornis*). *J Reprod and Fertil* 118: 263-271.
- Omar, M.A.M.** 1997. Morphological and anatomical characteristics of male genital organs of egyptian buffaloes – scrotal content. In: Proc. 5<sup>th</sup> World Buffalo Congress, Caserta Italy. p.815-819.
- Pakarainen, T., F.P. Zhang, S. Makela, M. Poutanen & I. Huhtaniemi.** 2005. Testosterone replacement therapy induces spermatogenesis and partially restores fertility in luteinizing hormone receptor knockout mice. *Endocrinology* 146: 596–606.
- Paris, D.B.B.P., D.A Taggart, G. Shaw, P.D. Temple-Smith & M.B Renfree.** 2005. Birth of pouch young after AI in the tammar wallaby (*Macropus eugenii*). *Biol Reprod* 72: 451-459.
- Raji, A.O., J.U. Igwebuikwe & J. Aliyu.** 2008. Testicular biometry and its relationship with body weight of indigenous goats in Semi Arid Region of Nigeria. *J. Agri. Bio. Sci.* 3 (4). diakses dari <http://www.cbpa.org/> [10 November 2008].
- Rind M.M., H. Khan, B. Rind, M. Alam & I. A. Memon.** 2006. Biometrical observations on bovine epididimis. *J. Anim Vet Adv.* 5: 376-379.
- Schatten H & G.M. Constantinescu.** 2007. Comparative Reproductive Biology. Blackwell Publishing, Iowa USA.
- Sugulle A.H., M.M.U. Bhuiyan & M. Syamsuddin.** 2006. Breeding soundness of bulls and the quality of their frozen semen used in cattle artificial insemination in Bangladesh. *Livestock Res Rural Dev* 18(4). Diakses dari <http://www.cipav.org.com/> (15 November 2008).
- Toelihere, M.R.** 1993. Fisiologi Reproduksi pada Hewan Ternak. Angkasa, Bandung.