

Myoepithelial Carcinoma Spindle cell type, Clear cell type, and Plasmacytoid type: Serial Kasus

A Case Series of Myoepithelial Carcinoma Spindle cell type, Clear cell type, and Plasmacytoid type

Dian Yuliartha Lestari,¹ Dyah Fauziah²

¹Departemen Patologi Anatomi, Fakultas Kedokteran Universitas Muhammadiyah Malang

²Departemen Patologi Anatomi, Fakultas Kedokteran Universitas Airlangga/
Rumah Sakit Dr. Soetomo Surabaya, Indonesia

Fakultas Kedokteran Universitas Muhammadiyah Malang, Jl. Bendungan Sutami 188A (Kampus II)

Abstrak

Myoepithelial Carcinoma adalah salah satu keganasan kelenjar liur yang sangat jarang terjadi, dimana terdiri dari komponen sel-sel myoepithelial yang berdiferensiasi sebagai sel spindle, sel jernih (clear), sel epitheloid, sel stelate, maupun sel plasmacytoid. Kami melaporkan 3 kasus myoepithelial carcinoma yang didiagnosis di Rumah Sakit Dr. Soetomo Surabaya dalam kurun waktu 4 tahun terakhir dengan tiga tipe yang berbeda, yaitu; spindle cell type, clear cell type, dan plasmacytoid type. Dua kasus terjadi pada kelenjar parotis, lainnya pada kelenjar submandibula, dimana ketiganya terjadi pada wanita dengan rentang usia 45-76 tahun. Keluhan saat datang berobat adalah timbul benjolan semakin membesar secara perlahan dan tidak menimbulkan nyeri. Hasil pemeriksaan histopatologis menyatakan suatu carcinoma mengesankan myoepithelial carcinoma. Hasil pemeriksaan immunohistokimia smooth muscle actin (SMA) dan S100 mayoritas menunjukkan hasil yang positif, dimana menyokong diagnosis suatu myoepithelial carcinoma

Kata kunci: *myoepithelial carcinoma, spindle cell type, clear cell type plasmacytoid type*

Abstract

Myoepithelial carcinoma is a rare salivary gland neoplasm which composed of the differentiated myoepithelial cell, as spindle cell, clear cell, epitheloid cell, stelatte cell, and plasmacytoid cell. We described three cases of myoepithelial carcinoma with its variant: spindle cell type, clear cell type, and plasmacytoid type that was diagnosed on Dr. Soetomo Surabaya Hospital for the past four years. Two of them localized on the parotid gland, and the others on the submandibula's gland. All of them occurred on women between 45-76 ages years old. They came to the physician with bump on their face, slowly growing and painless. Diagnosis of myoepithelial carcinoma were made based on morphologic and immunohistochemical findings.

Keyword: myoepithelial carcinoma, spindle cell type, clear cell type, plasmacytoid type

Pendahuluan

Neoplasma kelenjar liur memiliki banyak variasi sub tipe gambaran histopatologi. Angka kejadiannya bervariasi antara 0,4 – 13,5 kasus setiap 100.000 populasi.^{1,2} Setiap ras diberbagai wilayah geografi didunia memiliki variasi tipe tumor yang berbeda.

Myoepithelial carcinoma atau yang disebut juga *Malignant Myoepithelioma* adalah salah satu keganasan dari kelenjar liur yang hampir seluruhnya terdiri dari differensiasi sel-sel myoepithel, dengan karakteristik pertumbuhan yang infiltrative, dan memiliki potensial untuk metastasis.¹*Myoepithelial carcinoma* merupakan keganasan yang sangat jarang terjadi, sekitar kurang dari 2% dari seluruh keganasan pada kelenjar liur, terutama pada kelenjar parotis meskipun dapat juga terjadi pada kelenjar liur minor, dengan predileksi usia sekitar 55 tahun dan tidak terdapat perbedaan jenis kelamin.^{1,3}

Berdasarkan WHO, terdapat berbagai tipe dari *myoepithelial carcinoma*, yaitu *spindlecell type*, *clear cell type*, *stellate type*, *epithelioid type* dan *plasmacytoid type*.¹Kami menampilkan serial kasus diagnosis *myoepithelial carcinoma* dengan tiga tipe yang berbeda, disertai dengan gambaran klinis

dan patologis serta pemeriksaan imunohistokimia.

Laporan Kasus

Kasus I

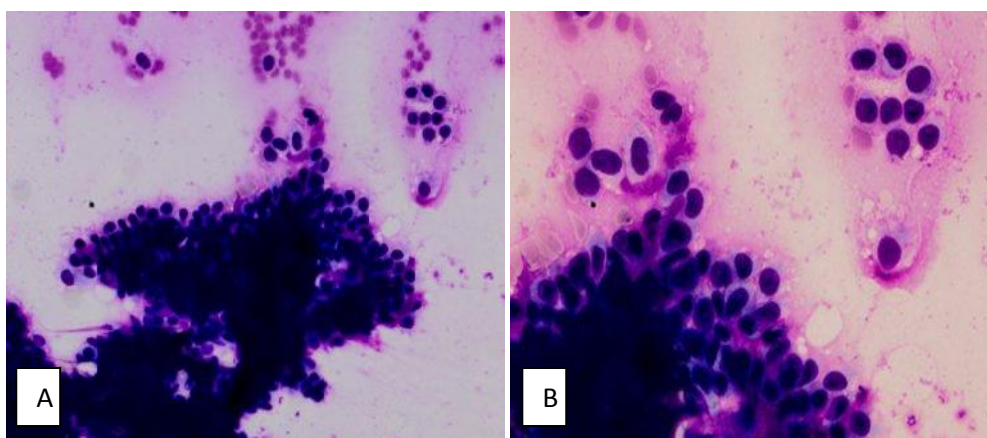
Perjalanan klinis

Seorang wanita umur 48 tahun datang ke RSUD Dr.Soetomo pada tanggal 28 September 2009 dengan keluhan benjolan dibawah telinga kiri sejak 2 tahun sebelum MRS, semula kecil, lama-lama besar dan nyeri dalam 5 bulan terakhir.

Pemeriksaan FNAB dilakukan pada tanggal 12 Maret 2009 dengan hasil *pleomorphic adenoma*. Selanjutnya pada tanggal 20 Oktober 2009 pasien menjalani operasi parotidektomi radikal dengan hemimandibulektomi dan maksilektomi parsial sinistra.

Pemeriksaan patologi

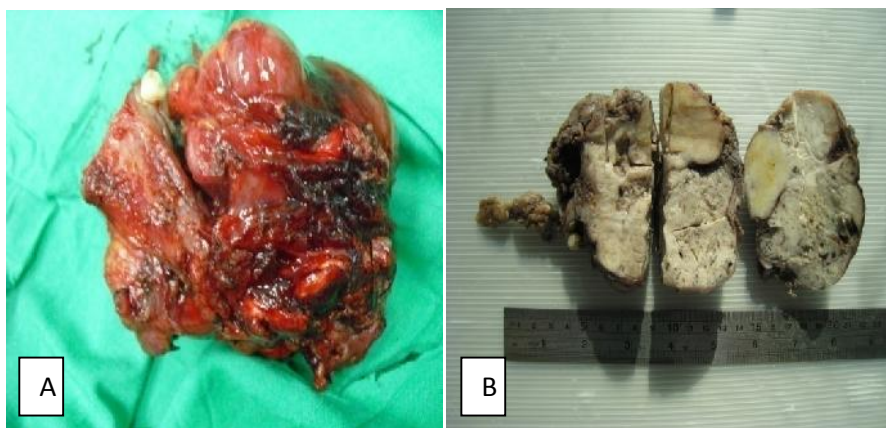
Gambaran sitologi dari bahan FNAB menunjukkan sel-sel dengan inti bulat oval, sitoplasma cukup dan tampak kebiruan terbenam dalam latar belakang matriks *myxoid* (Gambar 1).



Gambar 1. Gambaran FNAB penderita (Diff Quik, A. pembesaran 100x; B. pembesaran 400x)

Pada pemeriksaan makroskopis, jaringan secara keseluruhan berukuran 12x9x8cm, permukaan luar kasar dan berrundukul. Pada irisan tampak tumor ukuran 8,5x6,5x5 cm, solid,

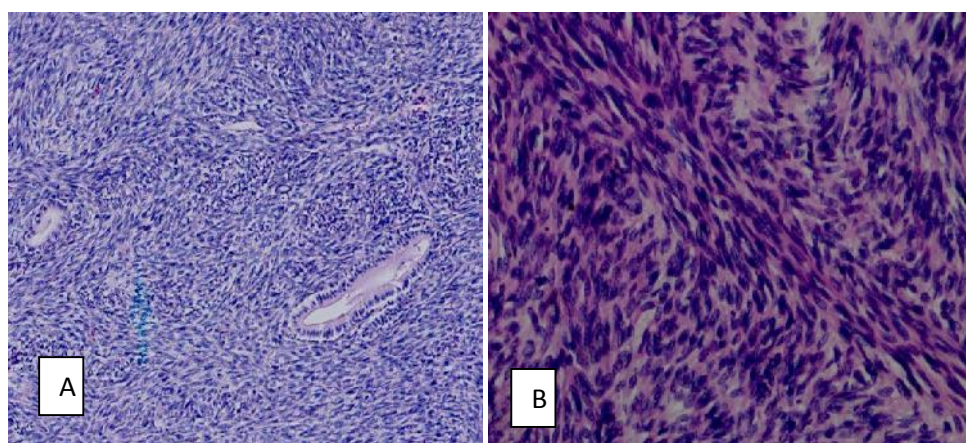
putih abu-abu, sebagian kekuningan. Pada eksplorasi jaringan sekitar tidak didapatkan kelenjar getah bening. (Gambar 2)



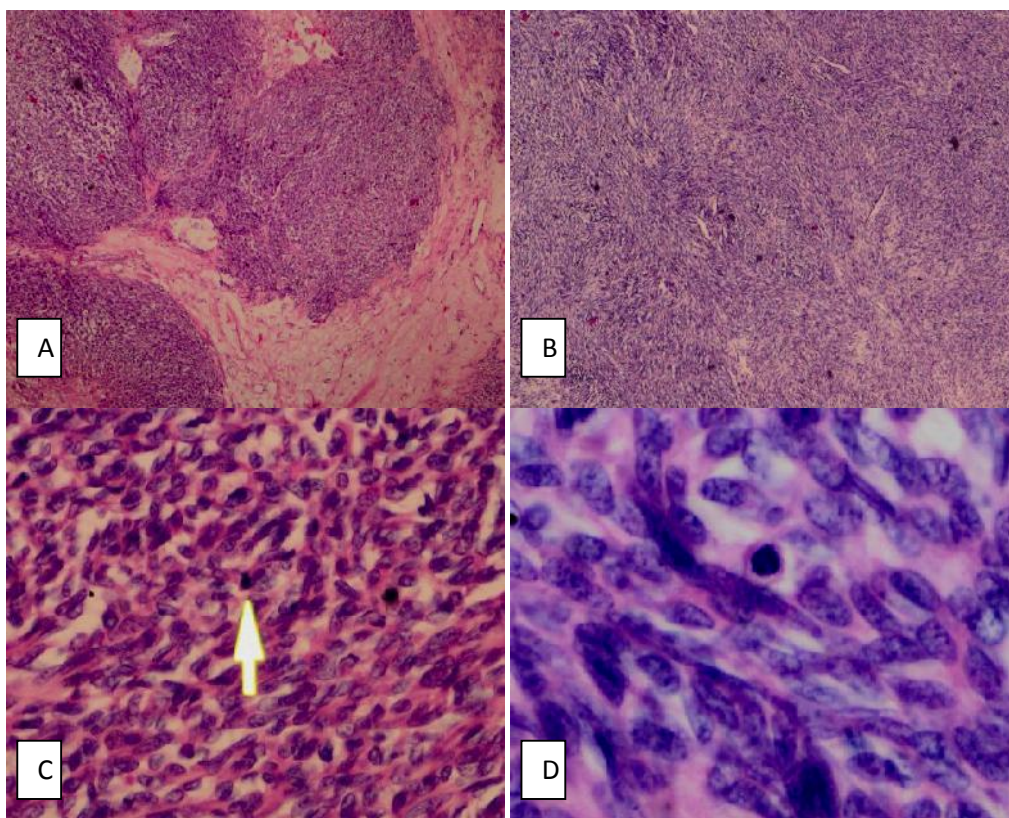
Gambar 2. A. Foto gross sebelum fiksasi; B. Foto gross sesudah fiksasi dalam cut section

Secara mikroskopis, tumor terdiri atas pertumbuhan sel dengan inti spindle-plump, pleomorfik, mitosis >10/10HPF yang tersusun dalam berkas yang saling berpotongan dan memberi gambaran seperti *herringbone pattern*. Bagian lain dari tumor didapatkan komponen bifasik sel-sel *epithelial-myoeptibelial* berbentuk

bulat -oval, tersusun dalam kelompok, sebagian membentuk struktur acini yang padat dengan bahan eosinofilik didalamnya dengan latar belakang matriks *myxoid*. Tidak didapatkan sel tumor yang infiltratif ke dalam tulang. (gambar 3,4)



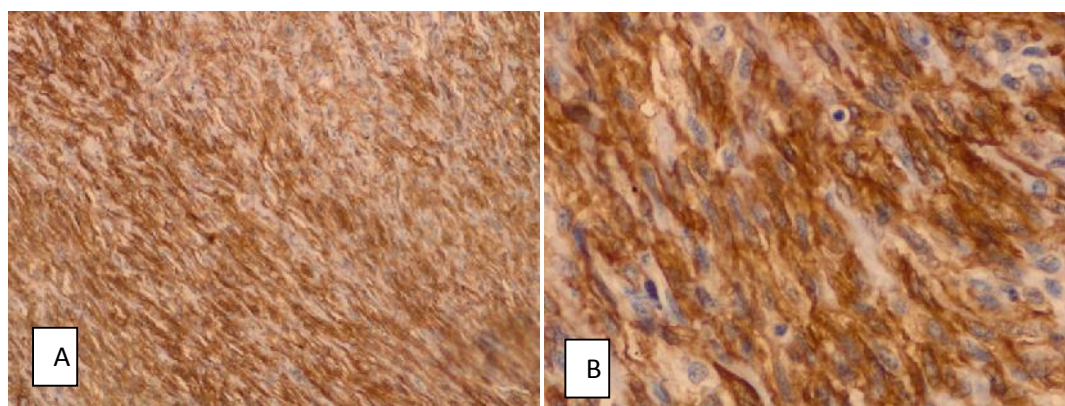
Gambar3. Kelompok sel *spindle plump* dengan pola yang saling berpotongan membentuk *herringbone pattern*. (HE, A pembesaran 100x; B pembesaran 200x)



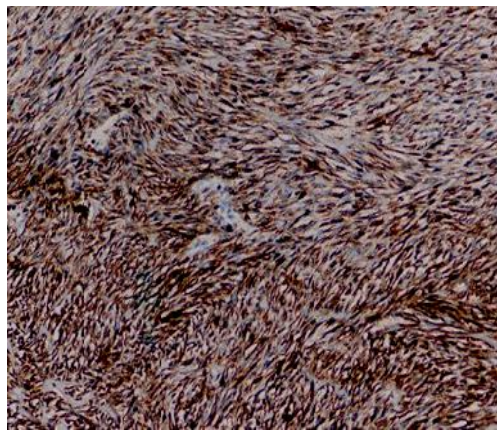
Gambar 4. A. Daerah yang solid dan lobulated dalam matriks myxoid (HE, pembesaran 20x); B. Proliferasi sel-sel *myoepithel* berbentuk *spindle plump* (HE, pembesaran 40x); C, D. Beberapa mitosis atypical >10/10 Hpf (HE, pembesaran 100x; pembesaran 400x)

Berdasarkan gambaran morfologi (HE) saat itu dibuat diagnosis sebagai *malignant mixed tumor*. Selanjutnya dilakukan pemeriksaan lanjutan imunohistokimia dengan anti bodi *Pancytokeratin*, *Smooth Muscle Actin (SMA)*

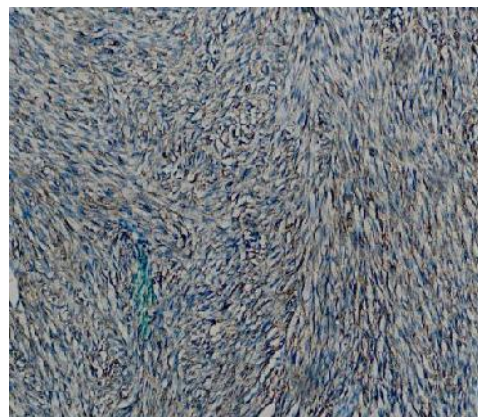dan *S100 protein*. Pada pengecatan dengan kedua antibodi tersebut kelompok sel *spindle plump* menunjukkan hasil yang positif. (gambar 5,6,7)



Gambar 5. Imunohistokimia SMA, memberikan hasil positif pada sel-sel spindle (A. pembesaran 100x; B. pembesaran 400x)



Gambar 6. Immunohistokimia *S100 protein*, memberikan hasil positif pada sel-sel (pembesaran 100x)



Gambar 7. Immunohistokimia *pan-cytokeratin (AE 1/3)* positif pada sel-sel *spindle*(pembesaran 100x)

Kasus 2

Perjalanan Klinis

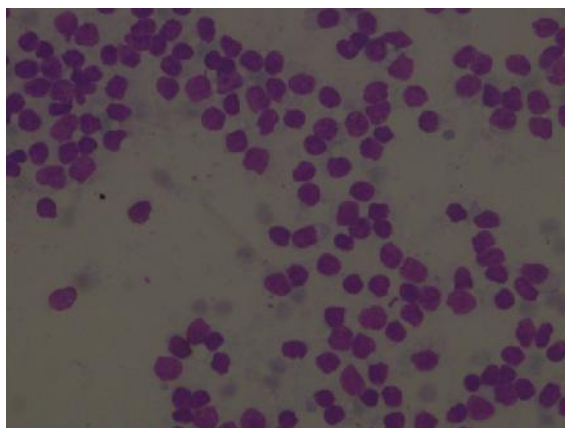
Seorang wanita berusia 76 tahun datang ke RSUD Dr. Soetomo Surabaya dengan keluhan timbul benjolan pada bawah telinga kanan sejak 1 tahun yang lalu, benjolan dirasa semakin lama semakin membesar dan tidak nyeri. Gangguan pendengaran tidak dikeluhkan, hanya mengeluh sering sakit kepala bagian kanan.

Benjolan teraba sebesar 5x3x2,5cm, dengan batas jelas, konsistensi sebagian kistik, sebagian padat kenyal, tidak nyeri tekan.

Pada tanggal 7 Juni 2011 dilakukan pemeriksaan FNAB dengan hasil *benign cystic lesion*. Akhirnya pada tanggal 3 Februari 2012 dilakukan operasi ekstirpasi massa dan kapsul untuk dilakukan pemeriksaan histopatologi.

Pemeriksaan Patologi

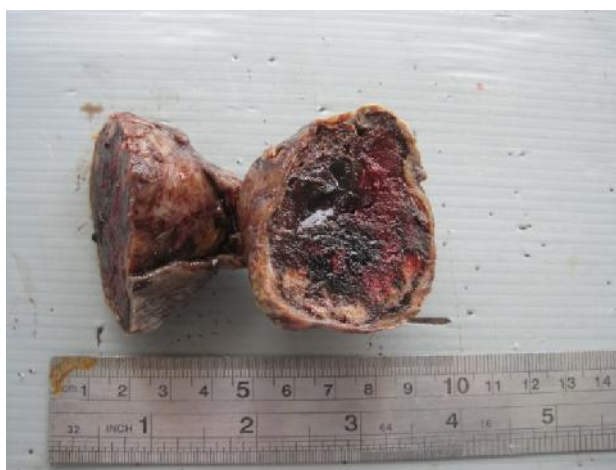Gambaran sitologi dari bahan FNAB menunjukkan bahan amorf yang luas, dengan bagian lain menunjukkan kelompok sel-sel fibroblast dengan latar belakang eritrosit, dan didukung keluarnya cairan jernih kekuningan saat aspirasi sebanyak 15 cc (Gambar 8).



Gambar 8. bahan amorf yang luas, dengan bagian lain menunjukkan kelompok sel-sel fibroblast dengan latar belakang eritrosit

Pada pemeriksaan makroskopis, jaringan keseluruhan berukuran 8x5,5x4cm dengan berat total 80 gram, dilapisi kulit ukuran 7x2,5cm, dan tampak ulcus berdiameter 1,5cm.

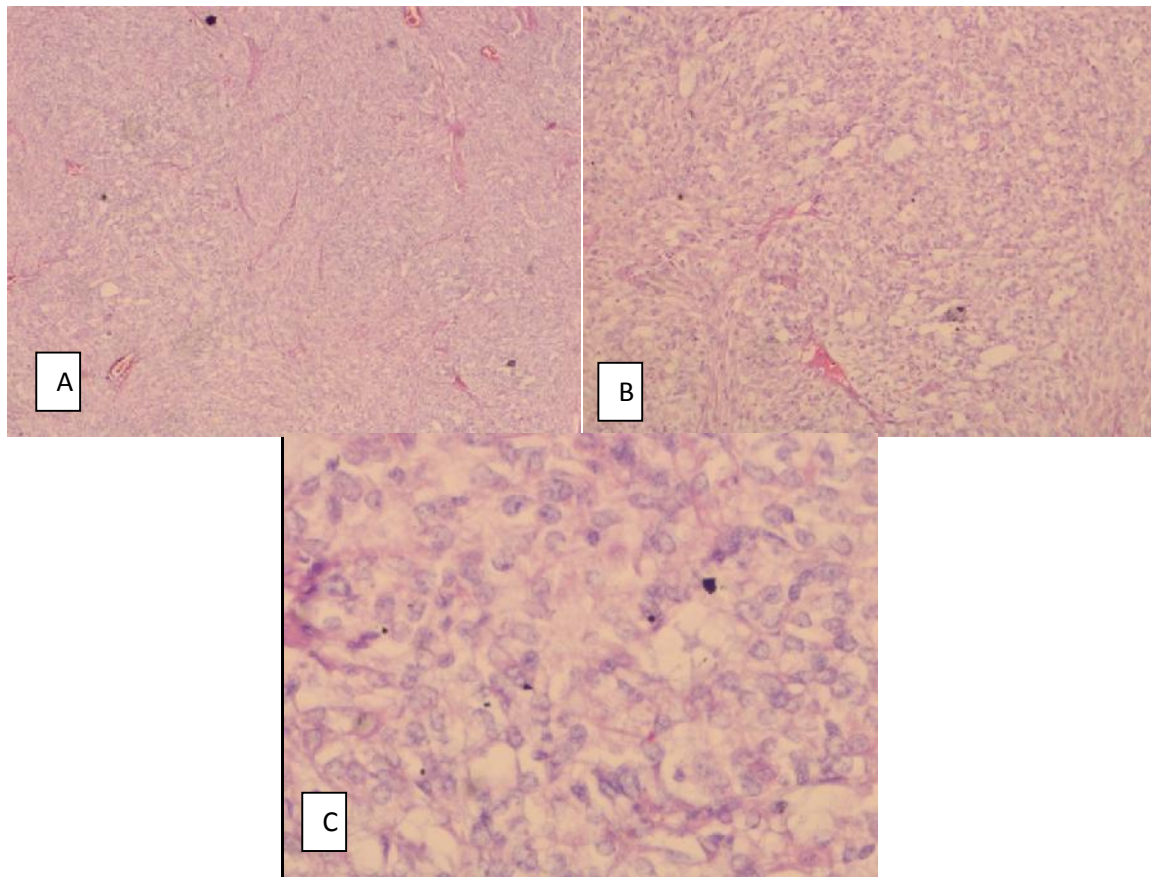
Pada irisan tampak massa berkapsul dengan tebal kapsul 0,2-0,4 cm, massa tampak solid warna putih abu-abu kehitaman. (Gambar 9)



Gambar 9. Foto gross sesudah fiksasi dalam cut section

Secara mikroskopis, tumor terdiri dari pertumbuhan sel-sel anaplasia, inti bulat-oval, berukuran sedang, inti pleimorfik, kromatin kasar, sitoplasma jernih yang tersusun dalam

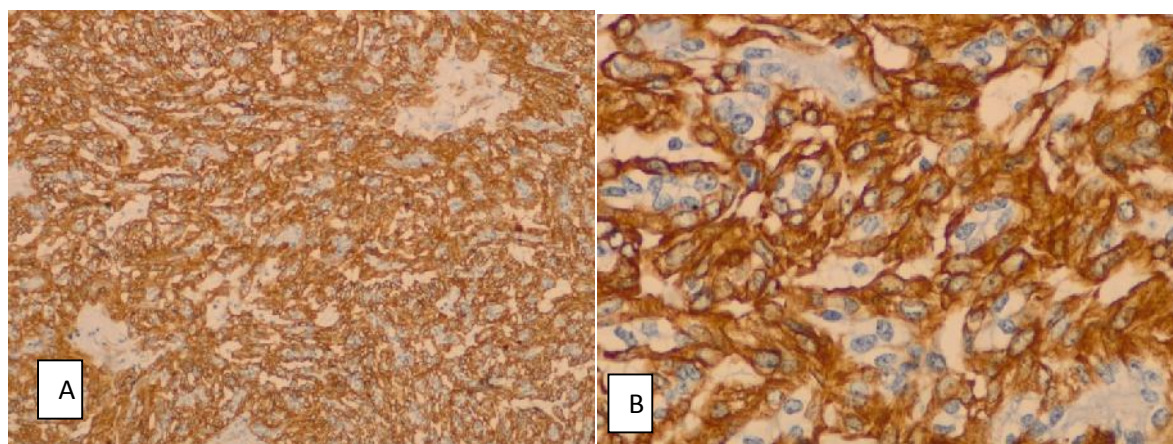
solid sheet, dengan mitosis $>10/10$ HPF. Diantaranya tampak area perdarahan dan necrosis dan daerah yang mengalami degenerasi kistik. (Gambar 10)



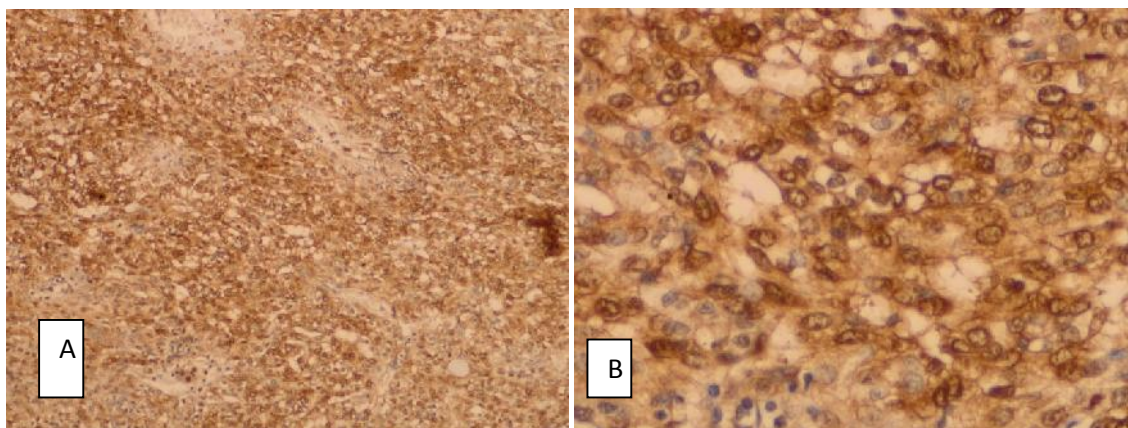
Gambar 10. Kelompok sel-sel jernih (clear cell) yang tersusun dalam solid sheet (A. pembesaran 40x; B. pembesaran 100x; C. pembesaran 400x)

Berdasarkan gambaran morfologi (HE) saat itu dibuat diagnosis suatu *carcinoma*, mengesankan jenis *myoepithelial carcinoma*. Selanjutnya dilakukan pemeriksaan lanjutan imunohistokimia dengan anti bodi

Smooth Muscle Actin (SMA) dan *S100 protein*. Pada pengecatan dengan kedua antibodi tersebut kelompok sel tumor menunjukkan hasil yang positif. (Gambar 11,12)



Gambar 11. Imunohistokimia SMA, memberikan hasil positif pada sel-sel tumor/ *clear cell* (A. pembesaran 100x; B. pembesaran 400x)



Gambar 12. Immunohistokimia *S100 protein*, memberikan hasil positif pada sel-sel tumor/*clear cell* (A. pembesaran 100x; B. pembesaran 400x)

Kasus 3

Perjalanan Klinis

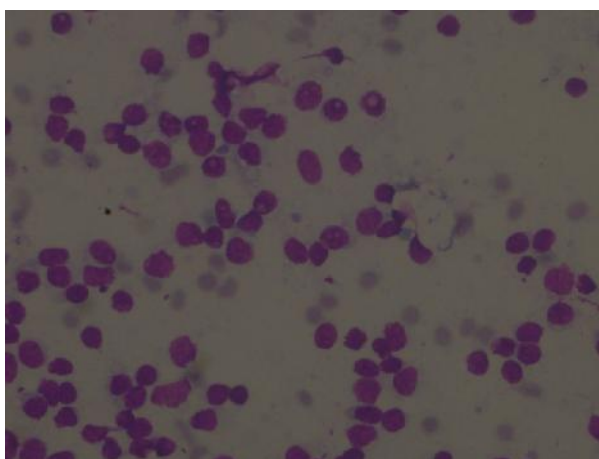
Seorang wanita berusia 46 tahun datang ke RSUD Dr. Soetomo Surabaya dengan keluhan timbul benjolan pada bawah rahang kiri sejak 6 bulan yang lalu, benjolan dirasa semakin lama semakin membesar dan terasa nyeri serasa ditusuk-tusuk. Dari anamnesis didapatkan benjolan awalnya timbul setelah penderita cabut gigi sekitar 1,5 tahun yang lalu.

Benjolan teraba sebesar diameter 3 cm, dengan batas jelas, konsistensi padat kenyal, *fixed* pada dasar.

Pada tanggal 5 Oktober 2011 dilakukan pemeriksaan FNAB dengan hasil *benign cystic lesion*, kesan berasal dari *salivary gland*. Akhirnya pada tanggal 22 Februari 2012 dilakukan biopsi untuk dilakukan pemeriksaan histopatologi.

Pemeriksaan Patologi

Gambaran sitologi dari bahan FNAB menunjukkan hapusan yang hiposeluler, terdiri dari kelompok-kelompok sel epitel, inti bulat oval, beberapa sitoplasma bervacuole, dengan latar belakang bahan amorf dan cyst macrofag (gambar 13)

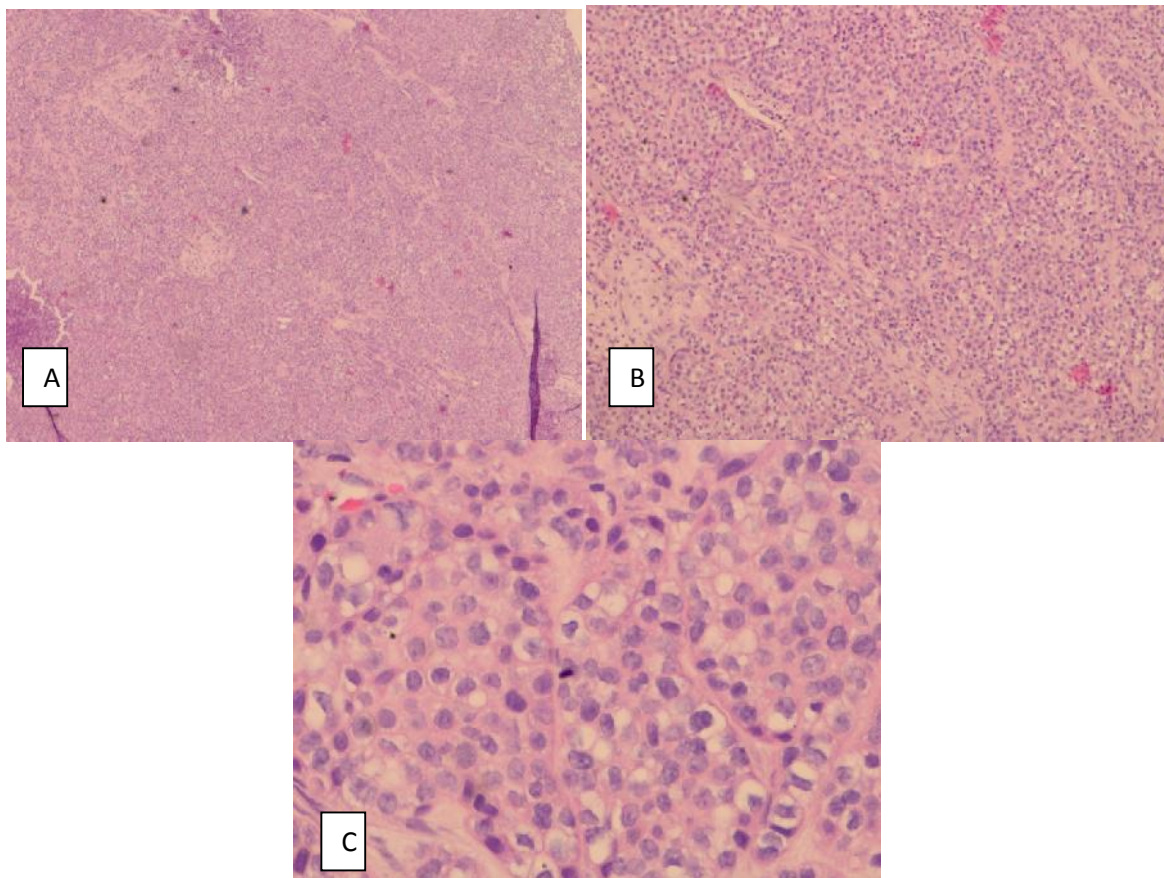


Gambar 13. Kelompok-kelompok sel epitel, inti bulat oval, beberapa sitoplasma bervacuole, dengan latar belakang bahan amorf dan cyst macrofag

Pada pemeriksaan makroskopis hasil biopsi, diterima potongan-potongan jaringan kecil berukuran diameter 0,3 cm sampai dengan diameter 0,5 cm, warna putih abu-abu padat kenyal, dengan berat total kurang dari 5 gram.

Secara mikroskopis, tumor terdiri dari pertumbuhan sel-sel epithelial anaplasia, inti bulat,

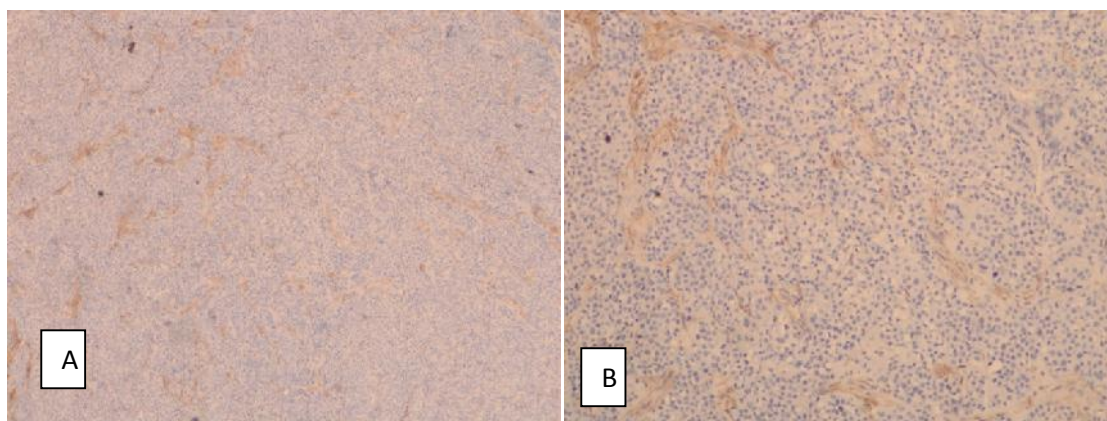
pleimorfik, sitoplasma cukup luas dan jernih dengan mitosis $>13/10\text{HPF}$. Sel tumor tersusun dalam lobules-lobulus padat yang dipisahkan oleh sekat-sekat jaringan ikat. (gambar 14)



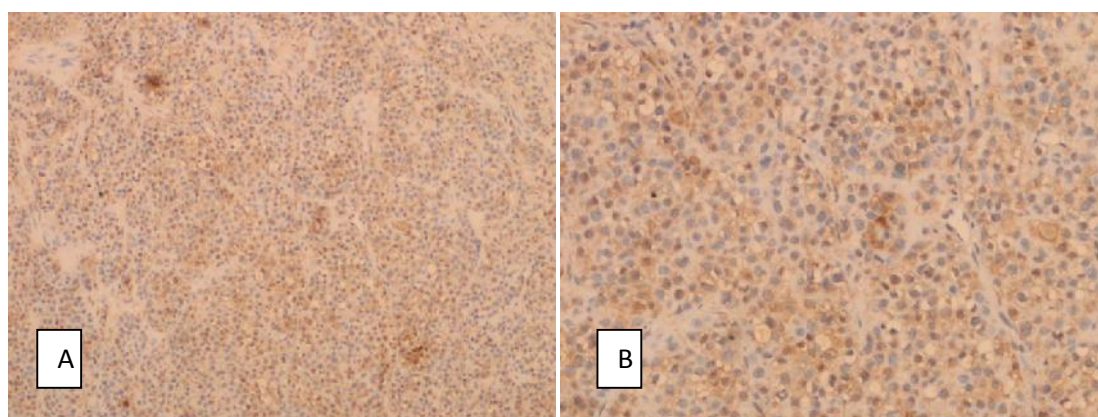
Gambar 14. Tampak sel-sel tumor dengan sitoplasma luas, inti eksentrik tersusun dalam lobulus-lobulus padat (A. pembesaran 40x; B. pembesaran 100x; C. pembesaran 400x)

Berdasarkan gambaran morfologi (HE) saat itu dibuat diagnosis suatu *carcinoma*, mencurigakan jenis *myoepithelial carcinoma*. Selanjutnya dilakukan pemeriksaan lanjutan imunohistokimia dengan anti bodi

Smooth Muscle Actin (SMA) dan *S100 protein*. Pada pengecatan dengan kedua antibodi tersebut kelompok sel tumor menunjukkan hasil yang positif untuk *S100*, akan tetapi negatif untuk *SMA*. (gambar 15,16)



Gambar 16. Immunohistokimia SMA tercat positif pada sel-sel fibroblast, tapi negative pada sel tumor (A. pembesaran 40x; B. pembesaran 400x)



Gambar 17. Immunohistokimia S100 protein tercat positif pada sel-sel tumor (A. pembesaran 100x; B. pembesaran 400x)

PEMBAHASAN

Keganasan pada kelenjar liur tergolong neoplasma yang sangat jarang terjadi. Angka kejadian bervariasi antara 0,4 sampai dengan 0,65 kasus baru per 100.000 populasi.² Di Amerika Serikat, keganasan kelenjar liur terhitung 6% dari seluruh kanker kepala leher dan 0,3% dari seluruh *malignancy*.⁴ Insiden tertinggi pada usia 30 sampai 60 tahun. Pria dan wanita memiliki angka kejadian yang sama.

Myoepithelial carcinoma atau *malignant myoepithelioma* adalah neoplasma monophasic yang terdiri dari sel-sel myoepithel saja tanpa adanya sel-sel ductal atau dengan komponen

ductuli < 5%.^{5,6} Tumor ini memiliki sitologi yang atipik, agresivitas tinggi dan potensial untuk metastasis. Pertama kali dilaporkan oleh Stromeyer pada tahun 1975 kemudian diikuti Crissmann dengan diagnosis *malignant myoepithelioma* pada tahun 1977.⁷

Mayoritas *myoepithelial carcinoma* terjadi pada kelenjar parotis, terutama tipe sel *spindle* dan sel jernih (*clear cell*), akan tetapi *hyaline myoepithelioma/myoepithelial carcinoma (plasmacytoid)* dilaporkan terjadi pada kelenjar liur minor, terutama palatum.⁸ Dimana hal ini sesuai dengan ke-3 kasus diatas, untuk *myoepithelial carcinoma* tipe *spindle* dan *clear cell* lokasi pada kelenjar parotis,

sementara untuk tipe *plasmacytoid (hyaline)* lokasi pada kelenjar submandibula.

Secara makroskopis tumor ini biasanya berukuran antara 2,1 sampai 5,5 cm, namun didalam literature lain pernah dilaporkan hingga 10 cm.^{1,9} Warna tumor putih abu-abu kekuningan dan *glassy*. Tumor tumbuh solid namun rapuh, dengan nekrosis sentral. Secara histopatologi terdapat arsitektur yang multilobulated dan hiperseluler di bagian perifer.

Morfologi *myoepithelial carcinoma* ada 4 yaitu *clear cell*, *spindle*, *epithelioid* dan *plasmacytoid* dengan karakteristik pertumbuhan yang *solid, nodular, mucinous* (menyerupai *signet ring cell*), *trabecular*, *pseudoglandular* dan *reticulated*.^{9,10} Akan tetapi pada literature lain disebutkan bahwa terkadang *myoepithelial carcinoma* yang *clear cell type* berdifferentiasi membentuk komponen epithelial (*epithelioid type*).⁸

Myoepithelial carcinoma spindle cell type menunjukkan gambaran seperti stroma dan terkadang mirip dengan fibroblast, sel Schwann atau sel otot polos. Pada varian yang *oncocytic*, sitoplasma memiliki granuler *oxyphilic*, stroma kolagen tipis, terkadang ditemukan mikrokistik dengan gambaran *myxoid* dimana dapat membingungkan sebagai *oncocytoma*.⁸

Myoepithelial carcinoma plasmacytoid (hyaline) type terdiri dari sel-sel dengan inti eksentrik, berbagai macam derajat hiperkromatik dan pleimorfik, akan tetapi jarang atau sedikit ditemukan mitosis. Sitoplasma luas dengan sebulan sel-sel eosinofil yang membedakan dengan sitoplasma bergranuler milik *oncocyte*.⁸

Myoepithelial carcinoma clear cell type terdiri dari kelompok-kelompok kecil tubulus yang dilapisi oleh selapis sel kuboid dan dikelilingi oleh satu atau lebih sel jernih dengan adanya

material seperti *hyaline* diantaranya. Sel-sel jernih mengandung bahan glikogen, tanpa lemak ataupun musin. Pada beberapa area formasi duktus tidak ditemukan, melainkan lembaran-lembaran dari sel-sel jernih. Pada tipe ini sering didiagnosis sebagai *clear-cell adenoma*, *glycogen-rich adenoma*, *glycogen-rich adenocarcinoma*, *tubular carcinoma*, dan *epithel-myoepithelial carcinoma*.⁸

FNAB merupakan salah satu prosedur tetap pre-operasi pada lesi kelenjar liur.^{9,11} Beberapa studi melaporkan bahwa sensitivitas FNAB dalam mendeteksi neoplasma ganas sekitar 29-97%. Spesifisitasnya berkisar antara 84-100%.¹¹

Beberapa faktor yang merupakan kesulitan dalam diagnosis FNAB pada *myoepithelial carcinoma* adalah:

1. Karena bentuk sel *myoepithelial* bermacam-macam maka diagnosis bandingnya juga beragam tergantung pada morfologi sel yang didapatkan saat *puncture*. Bila didapatkan sel-sel *spindle-plump* yang hiperseluler dalam sebaran maupun *cluster*, dengan sitologi dan mitosis yang atipik maka diagnosis dapat ditegakkan dengan kesimpulan *malignant spindle mesenchymal tumor*.
2. Bila tumor tumbuh dari *pre existing pleomorphic adenoma* dengan area miksoid luas yang memiliki gambaran sitologi sangat berbeda dengan *myoepithelial carcinoma*, maka sulit mendapatkan sel *myoepithelial*. Pada hasil *puncture* yang hiposeluler dan area *myxoid* luas seringkali tumor ini tidak terdiagnosa sebagai suatu keganasan sel *myoepithelial*, namun tampak sebagai tumor jinak, *pleomorphic adenoma*.

Secara histogenesis *myoepithelial carcinoma* dapat terjadi dalam 2 jalur yaitu secara *de novo* pada kelenjar parotis normal dan berkembang dari *pre-existing benign mixed tumor*. Sampai saat ini tidak diketahui dengan pasti etiologinya.

Tidak ada marker yang spesifik untuk *myoepithelial carcinoma*, namun tumor ini berekspresi terhadap p63, *calponin*, *S100 protein*, *CK14*, *EMA*, *smooth muscle actin (SMA)*, *GFAP*, *CD10* dan *smooth muscle myosin heavy chain*.^{4,6,12} Patut untuk diperhatikan bahwa beberapa myoepithelioma/Malignant myoepithelioma tidak memberikan ekspresi positif dengan SMA. Hal ini dapat dikarenakan berkaitan dengan subtype dari myoepithelial carcinoma itu sendiri.⁸ Yang mana pada kasus ini, SMA ditemukan negative pada tipe *plasmacytoid* (hyaline). Tumor tidak bereaksi terhadap *CEA* dan *HMB-45*.^{4,6}

Myoepithelial carcinoma dapat dibedakan dengan *myoepithelioma* karena pertumbuhannya yang invasif dan destruktif, terdapat nekrosis sentral. Sitologi nya atipik, serta didapatkan mitosis atipik $\geq 7/10$ HPF.^{4,6} Imunohistokimia *pan-CK (AE1/3)*, *vimentin* dan *S100 protein* tidak dapat membedakan kedua jenis tumor karena originnya sama.

Myoepithelial carcinoma dapat dibedakan dari *epithelial-myoepithelial carcinoma* dari gambaran histopatologis nya, pada *epithelial-myoepithelial carcinoma* didapatkan gambaran *biphasic*, sementara pada myoepithelial carcinoma gambaran histopatologis nya *monophasic*. Selain itu *epithelial-myoepithelial carcinoma* memberikan hasil negative terhadap *smooth muscle actin*.¹³

Pada umumnya *sarcoma* memberikan gambaran positif terhadap *vimentin* tetapi tidak memberikan gambaran positif pada *pan-CK (AE*

1/3) dan *S100 protein*.^{10,14} Sel-sel pada *myoepithelial carcinoma* memiliki sitologi yang mirip dengan *leiomyosarcoma*, berupa bentuk *plump*, sitoplasma eosinofilik. Pada *leiomyosarcoma* morfologi selnya membentuk kelompok yang menyerupai *whorl* atau pusaran dengan pengecatan *pan-CK AE (1/3)* yang negatif.

Prognosis dapat ditentukan melalui perhitungan *cellular pleomorphism*, *perineural invasion*, *high mitotic count (>61/10HPF)*, dan imunohistokimia dengan p53 serta perhitungan *Ki-67 index* yang tinggi ($>50\%$).^{4,6} Pasien pada kasus diatas tidak dilakukan pemeriksaan *Ki-67* indeks akan tetapi secara morfologi tumor tergolong low grade karena mitosis atipiknya $<61/10$ HPF, pleomorfisme selulernya ringan dan tidak didapatkan perineural invasi.

DAFTAR PUSTAKA

1. Barnes L, Eveson JW, Reichart P, Sidransky D. Editors. World Health Organization Classification of Tumours. Pathology and Genetics of Head and Neck Tumours. IARC Press. Lyon. 2005; p. 240-1 ;p. 254-60.
2. Stenner M, Klussmann JP. Current Update on Established and Novel Biomarkers in Salivary Gland Carcinoma Pathology and the Molecular Pathways Involved. Eur Arch Otorhinolaryngol. 2009; 266: 333-41.
3. Vielh, Phillippe. Klijanienko, Jerzy. Monographs in Clinical Cytology vol 15: Salivary Gland Tumor. Karger. Paris. 2000; p.69-70.

4. Mc Hugh JB, MD; Visscher DW, MD; Barnes EL, MD. Update on Selected Salivary Gland Neoplasm. *Arch Pathol Lab Med.* 2009; 133: 1763-74.
5. Leon, Barnes. Chiosea, Simlon I. Seethala, Raja R. *Consultant Pathology vol 3: Head and Neck Pathology.* Desmos Medical. New York. 2011. P.30-33.
6. Cheuk Wah; Chan John KC. In Fletcher C.D.M, editor. *Salivary Gland Tumors. Diagnostic Histopathology of Tumors.* 3rd ed. Churchill livingstone-elsevier; 2007, vol.1. p. 239-62.
7. Zarbo RJ, MD, DMD. *Salivary Gland Neoplasia: A Review for the Practicing Pathologist.* *Modern Pathology.* 2002; 15 (3): 298-320.
8. Ackerman's, Rosai. *Surgical Pathology* 10th edition Vol 1. Elsevier. New York. 2011. p
9. Bravo SP, Montes CL, Becerril UL, Sanchez IM. Myoepithelial Cells are the Main Component in Pleomorphic Adenoma. *Med Oral Pathol Cir Bucal.* 2007; 12: E110-5.
10. Cohen EG, MD; Patel SG MD; Lin O, MD; Boyle JO,MD. Fine Needle Aspiration Biopsy of Salivary Gland Lesion in Selected Patient Population. *Arch Otolaryngol Head Neck Surg.* 2004; 130: 773-8.
11. Orell SR, Sterrett GF, Whitaker D. *Fine Needle Aspiration Cytology. Head and Neck: Salivary Gland.* 4rd ed. Churchill livingstone-elsevier; 2005, chapter 4. p. 41-77.
12. Ozdzinski W, Kuczkowski J, Debniak E, Zoltowska A. *Clinical and Immunohistochemical Analyses of Parotid Gland Tumors.* *Eur Arch Otorhinolaryngol.* 1997; 254 (suppl.1): S20-2.
13. Angiero, Fransesca. Et all. *Epithelial-Myoepithelial Carcinoma of The Minor Salivary Gland: Immunohistochemical and Morphological Features.* http://www.anti_cancer_research 29:470-4710/pdf. 2009
14. Hall JH, MD; Yohe SL, MD. *Application of Immunohistochemistry to Soft Tissue Neoplasms.* *Arch Pathol Lab Med.* 2008; 132: 476-89.