
PENATALAKSANAAN MOUTH PREPARATION PADA ANAK DENGAN KELAINAN JANTUNG BAWAAN TIPE ATRIAL SEPTAL DEFECT DI BAWAH ANESTESI UMUM

(MOUTH PREPARATION MANAGEMENT IN CHILDREN WITH ATRIAL SEPTA DEFECT TYPE OF CONGENITAL HEART DISEASE UNDER GENERAL ANAESTHESIA)

Inne Suherna Sasmita*, Anissa Maya Kania*, Kirana Lina Gunawan**

* Bagian Ilmu Kedokteran Gigi Anak
Fakultas Kedokteran Gigi Universitas Padjadjaran

** Bagian Bedah Mulut dan Maksilofacial
Fakultas Kedokteran Gigi Universitas Padjadjaran, RS.Dr.Hasan Sadikin Bandung
Jl. Sekeloa Selatan I Bandung - 40132

Abstract

ASD (Atrial Septal Defect) is a congenital heart disease in the form of holes (defects) in the interatrial septum (septum between the right and left atrial cavity) due to failure of fusion that occurs during fetal interatrial septum. Septum does not close completely and allow blood to flow mixes the left and right atrium. The incidence is about 6.7% of all CHD in babies born alive. Patient 4-year-old girl with symptoms of multiple caries and general condition of ASD. Mouth care preparation of maintenance actions in the form of preventive measures such as fillings, fissure sealants, scaling, root planing as well as curative measures such as extraction of teeth in pediatric patients prior to surgery on his heart abnormalities. Management in the field of dentistry is important to prevent bacterial endocarditis. The purpose of this paper was to discuss the handling of mouth preparation in ASD patients. In Conclusion, mouth preparation in patients with cardiac abnormalities of type ASD is necessary before surgery on his heart abnormalities.

Key words: atrial septal defect, bacterial endocarditis, mouth preparation

PENDAHULUAN

Atrial Septal Defect (ASD) adalah terdapatnya hubungan antara atrium kanan dengan atrium kiri yang tidak ditutup oleh katup. *Atrial Septal Defect* (ASD) adalah gangguan septum atau sekat antara rongga atrium kanan dan kiri. Septum tersebut tidak menutup secara sempurna dan membuat aliran darah atrium kiri dan kanan bercampur. Angka kejadian ASD berkisar 1 dari 1500 kelahiran hidup. Lubang septum tersebut dapat terjadi di bagian mana saja dari septum namun bagian tersering adalah pada bagian foramen ovale yang disebut dengan ostium sekundum ASD. Kelainan ini terjadi akibat resorpsi atau penyerapan berlebihan atau tidak adekuatnya pertumbuhan septum.¹

ASD adalah defek pada sekat yang memisahkan atrium kiri dan kanan.³ Penderita ASD yang belum maupun telah menjalani perawatan mempunyai risiko mengalami infeksi pada aorta atau katup jantung (endokarditis). Endokarditis bakterialis disebabkan oleh infeksi bakteri pada katup jantung

atau endokardium. Streptokokus oral seperti *S. sanguis* dan *S. mitis* merupakan organisme yang paling sering menyebabkan endokarditis bakterialis. Dalam bidang kedokteran gigi, endokarditis bakterialis erat kaitannya dengan infeksi gigi.² Sebelum perawatan gigi dilakukan, upaya untuk mencegah endokarditis bakterialis adalah dengan pemberian antibiotik profilaksis. Pemberian *fissure sealant* pada gigi anak, pemberian fluor, konseling diet dan instruksi pembersihan gigi dan mulut yang baik dan benar sangat penting dalam meningkatkan kualitas hidup anak.⁴ Oleh karena itu, peranan dokter gigi sangat diperlukan dalam upaya pencegahan komplikasi ini.⁵

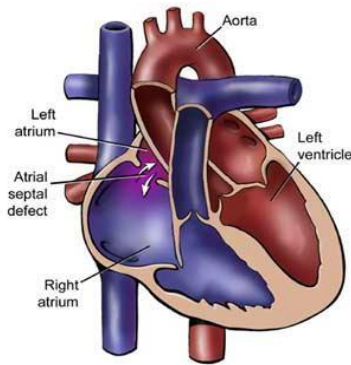
Tahapan perawatan yang diberikan dalam kasus ini meliputi persiapan pra bedah, pemberian obat premedikasi, pemberian obat anestesi umum, piñata-laksanaan *mouth preparation* dan perawatan pasca bedah.

Penyakit jantung bawaan dapat diklasifikasikan menjadi dua kelompok, yakni penyakit jantung bawaan sianotik dan non sianotik. Jumlah pasien

penyakit jantung bawaan non sianotik jauh lebih besar daripada yang sianotik.¹

Penyakit Jantung Bawaan (PJB) non sianotik merupakan bagian terbesar dari seluruh penyakit jantung bawaan. Sesuai dengan namanya, pada pasien penyakit jantung bawaan non sianotik ini tidak ditemukan gejala atau tanda sianosis. Salah satu PJB tipe non sianotik adalah tipe ASD.²

Defek Septum Atrium (ASD, *Atrial Septal Defect*) adalah suatu lubang pada dinding (*septum*) yang memisahkan jantung bagian atas (*atrium* kiri dan atrium kanan). Kelainan ini terjadi akibat dari re-sorpsi atau penyerapan berlebihan atau tidak adekuatnya pertumbuhan dari septum.¹



Gambar 1. *Atrial septal defect*¹

Kebanyakan bayi tidak memiliki keluhan klinis atau disebut dengan asimtomatik pada ASD. Kelainan ASD umumnya diketahui melalui pemeriksaan rutin dimana didapatkan adanya murmur (kelainan bunyi jantung)⁶. Apabila didapatkan adanya gejala atau keluhan, umumnya didapatkan adanya sesak saat beraktivitas, mudah lelah, dan infeksi saluran pernapasan yang berulang. Keluhan yang paling sering terjadi pada orang dewasa adalah penurunan stamina dan palpitasi (dada berdebar-debar) akibat dari pembesaran atrium kanan.^{1,6} Pada bayi sebelum usia 3 bulan, defek berukuran <3 mm umumnya akan menutup spontan. Bagaimanapun juga apabila lubang tersebut besar maka operasi untuk menutup lubang tersebut dianjurkan guna mencegah terjadinya gagal jantung atau kelainan pembuluh darah pulmonal. Pengobatan pencegahan dengan antibiotik sebaiknya diberikan setiap kali sebelum penderita menjalani tindakan pencabutan gigi untuk mengurangi risiko terjadinya *endokarditis infektif*.²

Diagnosis ditegakkan berdasarkan gejala dan hasil pemeriksaan fisik denyut *arteri pulmonalis* dapat diraba di dada, pemeriksaan dengan *stetoskop* menunjukkan bunyi jantung yang abnormal. Dapat terdengar *murmur* akibat peningkatan aliran darah

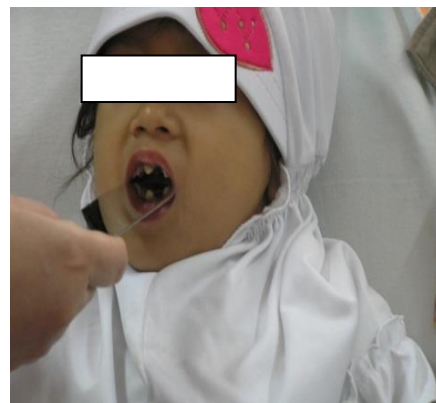yang malalui katup pulmonalis, tanda-tanda *gagal jantung*, jika shuntnya besar, murmur juga bisa terdengar akibat peningkatan aliran darah yang mengalir melalui katup trikuspidalis. Pemeriksaan penunjang yang dilakukan di antaranya adalah foto ronsen dada di mana didapatkan adanya pembesaran jantung karena pembesaran atrium dan ventrikel kanan. Pemeriksaan penunjang lainnya adalah elektrokardiografi (EKG) atau alat rekam jantung, kate-terisasi jantung, angiografi koroner, serta eko-kardiografi.³

KASUS

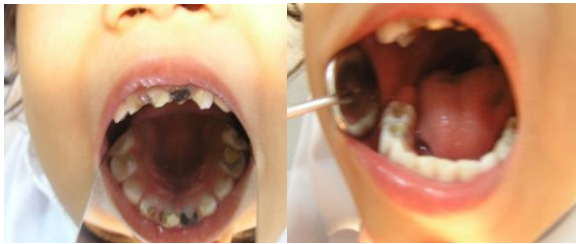Tanggal 22 Desember 2008 seorang ibu beserta anak perempuannya berusia 4 tahun datang ke klinik Special Care Dentistry (SCD) Rumah Sakit Hasan Sadikin Bandung atas rujukan dari bagian pedo RSHS dengan diagnosa penyakit anak *Atrial Septal Defect* (ASD) untuk dapat dilakukan perawatan gigi yang diduga sebagai fokal infeksi sebelum menjalani operasi jantung. Keadaan umum pasien CM, pernafasan 24 kali/menit, nadi 112 kali/menit, suhu afebris, ekspresi tenang.

Pada pemeriksaan intra oral, bibir dan mukosa mulut tidak ada kelainan, dasar mulut, tidak ada keluhan, gingiva, odem (gingivitis marginalis kronis generalisata). Terdapat pulpitis *reversible* pada gigi 55, 63, 65, 75, 74 dan pulpitis *irreversible* 52, 51, 62, 64, serta sisa akar 61 dan nekrosis pulpa pada gigi 54, 84, 85.

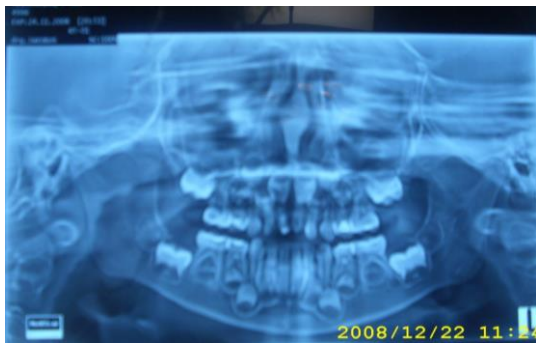Pasien dikonsul ke bagian anak untuk dilakukan pemeriksaan keadaan umum, pemeriksaan darah, dan pemeriksaan radiologis. Hasil pemeriksaan dokter anak menunjukkan keadaan umum dan gizi baik, paru secara klinis dan radiologis dalam batas normal, pemeriksaan hematologis dalam batas normal, jantung di diagnosa *atrial septal defect*. Penderita dipersiapkan untuk tindakan *mouth preparation* dengan anestesi umum.



Gambar 2. Ekspresi wajah pasien



Gambar 3. Keadaan intra oral pasien pre operasi



Gambar 4. Gambaran radiografi gigi geligi pasien pre operasi

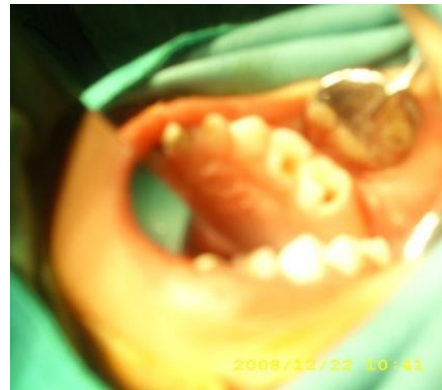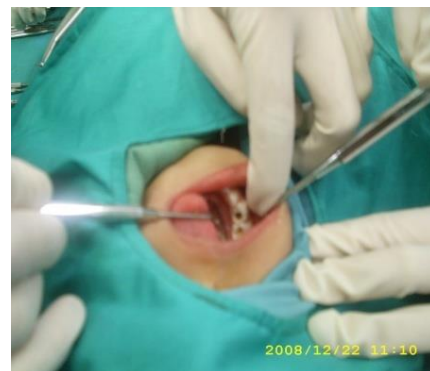PENATALAKSANAAN KASUS

Penatalaksanaan kasus meliputi pemberian antibiotika profilaksis sebelum operasi dimulai, persiapan operasi, *mouth preparation* dalam keadaan anestesi umum dan perawatan pasca bedah. Tanggal 21 Desember 2008 malam pasien diberikan amoksilin sirup dan parasetamol sirup 3x1½ sendok obat. Pada tanggal 22 Desember 2008, sebelum dilakukan *mouth preparation*, diberikan obat profilaksis 45 menit pre operasi berupa *cefotaxime* 350 mg. Setelah itu, pasien disiapkan dan diberikan anestesi umum dan dilakukan pemeriksaan gigi dengan diagnosis pulpitis *reversible* pada gigi 55, 63, 65, 75, 74 dan pulpitis *irreversibel* 52, 51, 62, 64, serta gangren radiks 61 dan gangren pulpa pada gigi 54, 84, 85.

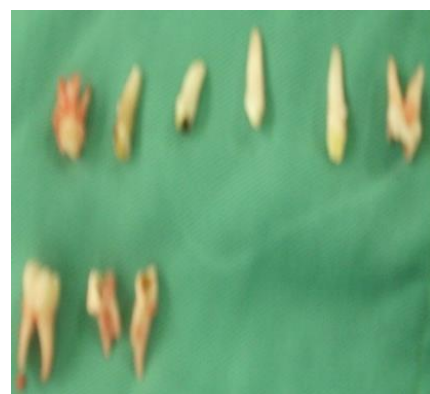Operasi dilakukan di OK RSHS. Sebelum operasi dimulai dilakukan persiapan alat, bahan, operator dan asisten operator, tindakan anestesi umum dengan N₂O, O₂ dan enfluran serta pemasangan infus di kaki kanan, intubasi dan injeksi obat anestesi, penutupan mata dengan salep mata dan *hypafix*, tindakan aseptik (*ekstra oral*) dengan alkohol 70% dan betadin cair 10%, (*intra oral*) dengan betadin cair 10%, penutupan daerah sekitar operasi dengan duk steril kecuali daerah operasi dan pemasangan *kassa pack* pada orofaring. Setelah dokter anestesi menyatakan pasien telah siap untuk dioperasi, maka dilakukan pemasangan *mouth spreader*. Penambalan komposit pada gigi 55, 63, 65, 75 dan 74, pencabutan gigi 54, 52, 51, 61, 62, 64, 84 dan 85

disertai penjahitan pada soket gigi, spuling intra oral dengan betadin dan NaCl 0,9% diikuti pembersihan intra oral dan ekstra oral, pengambilan *kassa pack* di orofaring dan pembukaan penutup mata, tindakan ektubasi.

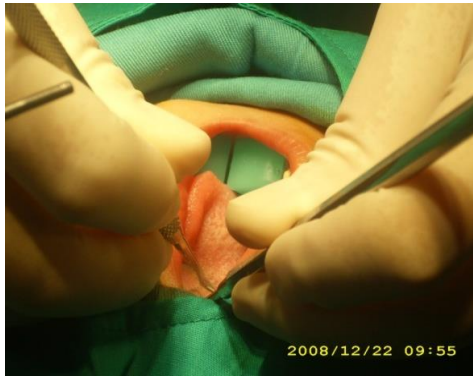
Instruksi pasca operasi antara lain kontrol nadi, suhu, dan respirasi tiap jam, puasa sampai BU (+) dan DU(+), infus RL diteruskan sampai *intake* cairan cukup, pemberian antibiotika ampisilin 3 x 200 mg dan Kaltrofen supp. 2 x ½.

Gambar 5. Keadaan gigi geligi RA dan RB sebelum dilakukan *mouth preparation*

Gambar 6. Keadaan gigi geligi yg sedang di lakukan penambalan komposit



Gambar 7. Gigi geligi yang sudah di ekstraksi



Gambar 8. Penjahitan soket gigi

PEMBAHASAN

Defek Septum Atrium (*ASD, Atrial Septal Defect*) adalah suatu lubang pada dinding (*septum*) yang memisahkan jantung bagian atas (atrium kiri dan atrium kanan). Kelainan ini terjadi akibat dari resorpsi atau penyerapan berlebihan atau tidak adekuatnya pertumbuhan dari septum.¹

ASD merupakan kelainan jantung kongenital yang memerlukan pembedahan, oleh karena itu perhatian yang serius perlu diberikan pada pasien ASD dengan cara menghilangkan semua sumber infeksi yang dapat menyebabkan bakteremia sebelum bedah jantung dilakukan untuk mengantisipasi terjadinya endokarditis setelah pembedahan dengan mengoptimalkan kesehatan rongga mulut pasien sebelum dilakukan bedah jantung.^{1,7}

Kesehatan rongga mulut pada pasien yang akan menjalani bedah jantung lesi kongenital mutlak diperlukan untuk mengurangi terjadinya endokarditis setelah pembedahan, oleh karena rongga mulut merupakan sumber utama bakteremia. Sepsis dalam rongga mulut merupakan sumber infeksi terjadinya endokarditis bakterial.^{3,5,7}

Penatalaksanaan gigi dan mulut harus berlangsung secara intensif pada pasien sebelum menjalani beberapa prosedur pembedahan jantung untuk menilai risiko berkembangnya bakterial endokarditis. Pasien dengan risiko yang ringan seperti septum atrial tidak meningkatkan risiko yang lebih parah bila segera dioperasi. Sebagian pasien yang berada pada risiko tinggi untuk berkembangnya bakterial endokarditis post operatif harus mendapatkan intervensi pre operatif yang agresif meringankan risiko. Perbedaan prosedur pembedahan jantung menempatkan pasien pada berbagai macam risiko untuk berkembangnya bakterial endokarditis post operatif dan memerlukan perbedaan intervensi terapi gigi dan mulut.⁸

Pasien dengan risiko ringan infeksi akut dapat terjadi pada pembedahan jantung, abses aktif, fistul,

penyakit periapikal dan penyakit periodontal supuratif harus diobati secara tepat. Pasien dengan risiko berat cara yang tepat adalah dengan menyingkirkan infeksi terlebih dahulu sebelum melakukan operasi untuk meringankan risiko bakterial endokarditis setelah operasi. Gigi yang terinfeksi secara akut dan gigi dengan prognosis yang diragukan dikarenakan penyakit pulpa atau periodontal harus diekstraksi.^{5,8}

Pasien ini dirujuk ke klinik *Special Care Dentistry* (SCD) Rumah Sakit Hasan Sadikin Bandung dengan diagnosa kelainan jantung bawaan ASD untuk dilakukan perawatan gigi yang dianggap sebagai fokal infeksi sebelum dilakukan operasi jantung.

Konsul ke bagian anak menunjukkan tidak ada kelainan sistemik pada anak tersebut, hal ini terlihat dengan hasil pemeriksaan laboratorium dan ronsen thorax yang keseluruhan dalam batas normal. Konsul ke bagian anestesi dilakukan satu hari sebelum dilakukan tindakan operasi, saat itu pasien dalam keadaan sehat tidak menunjukkan tanda-tanda flu serta tidak ada kelainan anatomi pada saluran pernapasan.

Konsultasi dengan keluarga pasien dilakukan dengan cara menjelaskan tata cara operasi yang akan dilakukan serta memberikan alasan mengapa dilakukan dengan anestesi umum. Oleh karena keadaan umum pasien baik maka operasi dapat dilakukan beberapa hari setelah dilakukan pemeriksaan klinis.

Dengan anestesi umum pada tanggal 22 Desember 2008 dilakukan penambalam komposit pada gigi 55, 63, 65, 75 dan 74. Ekstraksi gigi 54, 52, 51, 61, 62, 64, 84 dan 85 disertai penjahitan pada soket gigi. Sekeliling daerah luka dibersihkan kemudian diperiksa kembali bila ada perdarahan. Evaluasi terhadap keadaan umum pasien dilakukan di ruang pemulihan dengan melakukan pemantauan tanda-tanda vital serta melakukan pemeriksaan pada daerah luka operasi.

Pembukaan jahitan dilakukan lima hari setelah operasi, kemudian dilakukan pengolesan betadin pada daerah luka. Luka bekas operasi menunjukkan penyembuhan yang baik dan pasien tidak mengeluh adanya rasa sakit, dan profil pasien kembali normal. Instruksi pasca operasi diberikan dan pasien di beri penyuluhan agar dapat menjaga kebersihan mulutnya dengan baik dan dianjurkan untuk melakukan pemeriksaan gigi dan mulut tiap tiga bulan sekali setelah menjalani operasi jantung. Oleh karena usia pasien yang masih 4 tahun, dan banyaknya gigi posterior yang diekstraksi, maka selanjutnya pasien di *follow up* untuk dibuatkan *space maintener*.

Sebagai kesimpulan, penanganan *mouth preparation* pada anak dengan kelainan jantung bawaan

merupakan tindakan yang perlu mendapatkan perhatian bagi seorang pedodontis. Oleh karena itu, perhatian yang serius perlu diberikan pada pasien ASD dengan cara menghilangkan semua sumber infeksi yang dapat menyebabkan bakteriemia sebelum bedah jantung dilakukan untuk mengantisipasi terjadinya endokarditis setelah pembedahan dengan mengoptimalkan kesehatan rongga mulut pasien sebelum dilakukan bedah jantung.

Daftar Pustaka

1. Markum, AH., Ismael, S., Alatas, H. Buku Ajar Ilmu Kesehatan Anak. Jilid I. Jakarta: Balai Penerbit FK-UI; 2002: 628-35.
2. Bambang M, Sri Endah R, Rubian S. Penanganan penyakit jantung pada bayi dan anak. IDAI Jakarta: Balai Penerbit FK-UI; 2005: 7-9.
3. Atrial septal defect. The Merck Manuals: The Merck Manual for Healthcare Professionals. http://www.merckmanuals.com/professional/print/pediatrics/congenital_cardiovascular_anomalies/atrial_septal_defect_asd.html. (Oct. 26, 2011).
4. Cameron AC, Widmer RP. Handbook of pediatric dentistry. 2nd ed. Sydney: CV. Mosby, 2003: 234-84.
5. Little JW, Fallace, DA. Dental management of medically compromised patient, 6th ed. St.Louis: Mosby Inc, 2006: 21-63.
6. Scully, C, Dios PD, Kumar N. Special care in dentistry. Churchill Livingstone: Elsevier, 2007: 412-8.
7. McPhee SJ, Papadakis MA. Current medical diagnosis & treatment. 47th ed. Lange Medical Books/McGraw-Hill, 2008: 282-4.
8. Welbury RP. Paediatric dentistry. 2nd ed. New York: Oxford University Press. 2001: 369-90.