

ARTIKEL PENELITIAN

**EFEK EKSTRAK ETANOL DAUN PETAI CINA (*Leucaena glauca*. Benth.)  
TERHADAP FUNGSI DAN GAMBARAN HISTOPATOLOGIS HATI TIKUS MODEL  
FIBROSIS HATI**

**(EFFECT OF CHINESE PETAI EXTRACT ON THE IMPROVEMENT OF  
FUNCTION AND HISTOPATHOLOGIC MOUSE LIVER FIBROSIS MODEL)**

**Ardella Tri Novianti<sup>1,2</sup>, Endry Septiadi<sup>1</sup>, Vita Murniati Tarawan<sup>3</sup>, Andri Rezano<sup>3</sup>, Achadiyani<sup>3</sup>**

<sup>1</sup>Program Studi Magister Ilmu Kedokteran Dasar, Fakultas Kedokteran Universitas Padjadjaran

<sup>2</sup>Departemen Anatomi, Fakultas Kedokteran Universitas Jenderal Achmad Yani

<sup>3</sup>Departemen Anatomi, Fisiologi dan Biologi Sel, Fakultas Kedokteran Universitas Padjadjaran

Email korespondensi: endry.idol@gmail.com

**ABSTRAK**

Petai cina (*Leucaena glauca*, Benth.) secara empiris digunakan untuk mengobati penyakit hati. Daun petai cina mengandung antioksidan dan zat aktif seperti tanin, saponin, alkaloid, dan saponin yang dapat membantu perbaikan fungsi hati pada fibrosis. Tujuan penelitian ini adalah untuk menganalisis efek ekstrak etanol daun petai cina terhadap perbaikan fungsi dan histopatologis hati tikus model fibrosis. Kelompok uji dibagi menjadi kontrol negatif yang diberi aquades, kelompok perlakuan 1 diberikan ekstrak etanol daun petai cina selama 14 hari dengan dosis 2,25 mg/200 grBB tikus, dosis 4,5 mg/200 grBB tikus (kelompok perlakuan 2), dan dosis 9 mg/200 grBB tikus (kelompok perlakuan 3). Data dianalisis menggunakan ANOVA, dilanjutkan dengan uji a Scheffe dan uji Kruskal-Wallis dilanjutkan uji Mann-Whitney. Hasil penelitian menunjukkan terdapat perbedaan signifikan kelompok perlakuan dengan kelompok kontrol terhadap penurunan kadar SGOT ( $p=0,001$ ), SGPT ( $p=0,000$ ), peningkatan jumlah hepatosit normal ( $p=0,000$ ), dan penurunan derajat fibrosis ( $p=0,04$ ). Hasil uji Kruskal-Wallis menunjukkan derajat fibrosis pada kelompok kontrol berbeda bermakna ( $p=0,04$ ) dengan kelompok perlakuan. Hasil uji Mann-Whitney menunjukkan derajat fibrosis pada kelompok kontrol berbeda bermakna ( $p<0,05$ ) dengan kelompok perlakuan 3 dengan dosis 9 mg/200gram BB tikus ( $p=0,015$ ). Ekstrak etanol daun petai cina (*Leucaena glauca*, Benth.) mengandung flavonoid yang dapat mengurangi proliferasi sel stellate di hati, mengurangi aktivasi proliferasi sel Kuppfer, mengurangi jumlah sel nekrotik, dan produksi

matriks ekstraselular (kolagen) dan menurunkan derajat fibrosis serta memiliki efek memperbaiki fungsi hati dengan menurunkan kadar SGOT dan SGPT, meningkatkan proliferasi sel hati yang normal, serta menurunkan derajat fibrosis.

**Kata kunci:** daun petai cina, fibrosis hati, *masson trichrome*, SGOT, SGPT

## **ABSTRACT**

*Chinese petai (Leucaena glauca Benth.) empirically used to treat liver disease. Chinese petai leaves contain antioxidants and active substances such as tannins, saponins, alkaloids, and saponins that can improve liver function in fibrosis. The objective of the study was to analyze effect of ethanol extract of Chinese petai on the improvement of function and histopathologic mouse liver fibrosis model. The test group was divided into negative control that given aquades, the treatment group 1 was given ethanol extract of chinese petai leaf for 14 days with a dose of 2.25 mg/200gBW rat, 4.5 mg/200gBW rat (treatment group 2), and 9 mg/200gBW rat (treatment group 3). Data analysis was done using ANOVA and followed by Scheffe test. The data of fibrosis degree analyzed with Kruskal-Wallis test and Mann-Whitney test subsequently. The result of this study was a significant difference between treatment group and control group on decreased levels of SGOT ( $p = 0.001$ ), SGPT ( $p = 0.000$ ), increased number of normal hepatocytes ( $p = 0.000$ ), and decreased fibrosis degree ( $p = 0.04$ ). The result of Kruskal-Wallis test showed fibrosis degree in the control group was significantly different ( $p = 0.04$ ) with the treatment group. Mann Whitney test showed fibrosis degree in control group was significantly different ( $p < 0.05$ ) with treatment group 3 with 9 mg/200gBB rat ( $p = 0.015$ ). The conclusion were Chinese petai leaves (Leucaena glauca Benth.) ethanol extract containing flavonoids could reduce stellate cell proliferation in the liver, reduce Kuppfer cell proliferation activation, reduce necrotic cells, extracellular matrix (collagen) production, and decrease fibrosis degree. These extracts had improved liver function by decreasing levels of SGOT and SGPT, promoting normal liver cells proliferation, and decreasing fibrosis degree.*

**Key words:** chinese petai, liver fibrosis, SGOT, SGPT

## **PENDAHULUAN**

Berbagai penyakit hati, baik toksin lainnya masih menjadi masalah hepatitis maupun akibat paparan zat kesehatan dunia. Sekitar 2 miliar

penduduk dunia pernah terinfeksi virus Hepatitis B dan 360 juta orang diantaranya terinfeksi kronis, yang akan berpotensi menjadi fibrosis dan berkembang menjadi sirosis serta *karsinoma hepatoselular* dengan angka kematian sebesar 250.000 per tahun.<sup>1,2</sup> Penyebab utama fibrosis hati di negara-negara industri yaitu infeksi virus hepatitis C dan penyalahgunaan alkohol, sedangkan di Asia dan Afrika adalah hepatitis B. Di Indonesia penyebab utama fibrosis hati yaitu infeksi virus hepatitis B dan C.<sup>3,4</sup> Di Indonesia data prevalensi sirosis hati belum ada secara detail. Pola penyakit penyebab kematian yang dirawat di rumah sakit di Provinsi Jawa Barat tahun 2006 pada penderita usia 45-64 tahun karena sirosis hati menduduki no.7 yaitu sebesar 2,91% .<sup>4,5</sup>

Pengobatan penyakit hati seperti sirosis maupun hepatitis pada saat ini masih banyak memiliki efek samping, seperti anemia hemolitik dan teratogenik. Pengobatan konvensional untuk penderita penyakit hati dapat menyebabkan ketidaknyamanan pada sebagian pasien, misalnya karena biayanya yang masih cukup mahal, terjadinya kekambuhan, dan resistensi obat. Pengobatan antifibrotik pada saat ini lebih mengarah kepada peradangan dan tidak terhadap fibrosis. Di masa datang, menempatkan sel stelat sebagai target pengobatan dan mediator fibrogenik akan merupakan terapi utama.<sup>1,6</sup>

Salah satu tanaman yang juga digunakan oleh masyarakat untuk pengobatan penyakit hati yaitu daun petai cina. Petai cina juga disebut *Leucaena glauca*, Benth, merupakan tanaman tradisional yang memiliki nama daerah diantaranya pete cina, *lamtoro*, *petet*, *pelanding*, *peuteuy* atau dalam bahasa inggris disebut *lead tree*. Petai cina merupakan tanaman yang mudah ditemukan di masyarakat, dan biasanya berada di iklim tropis sehingga dapat ditemukan di banyak Negara.<sup>7,8</sup>

Daun petai cina mengandung alkaloid, saponin, tanin dan flavonoid. Alkaloid berperan untuk proses detoksifikasi dalam menetralkan racun. Tanin diketahui dapat menghentikan pendarahan, memiliki efek antioksidan dan antiseptik. Flavonoid termasuk senyawa fenolik alam yang potensial sebagai antioksidan. Obat-obat yang berfungsi sebagai antioksidan dapat menghambat peroksidasi lipid, meningkatkan vaskularisasi dan menginisiasi sintesis DNA. Flavonoid dan saponin juga diketahui memiliki aktivitas antimikroba dan anti inflamasi. Penelitian mengenai efek ekstrak etanol daun petai cina terhadap fungsi hati tikus dan pengujian secara histopatologis belum pernah dilakukan sebelumnya.<sup>7,9,10</sup>

## BAHAN DAN METODE

### Pembuatan Ekstrak Etanol Daun Petai Cina

Daun petai cina diperoleh dari perkebunan petai cina di daerah Kampung Sayati, Kopo Bandung. Pohon petai cina berada pada dataran dengan ketinggian 1500-1700 m, dengan suhu udara rata-rata 23-30°C dan ketinggian pohon bervariasi antara 1,5-3 m. Daun yang dipakai adalah daun petai cina muda yang terletak di pucuk pohon, kemudian dicuci, ditiriskan dan dikeringkan. Ekstrak daun petai cina merupakan hasil ekstraksi daun petai cina muda. Daun petai cina yang telah dipilih, lalu dibersihkan dengan air mengalir yang bersih, kemudian diiris-iris setipis mungkin dengan menggunakan pisau *Stainless steel*.

Proses dilanjutkan dengan tahap pengeringan. Simplisia ini kemudian dihaluskan menjadi serbuk, serbuk dimaserasi sebanyak 3x tahapan dengan menggunakan etanol 70%, kemudian dipisahkan menggunakan penguap vakum putar (*rotary evaporator*) hingga menghasilkan ekstrak daun petai cina dengan konsentrasi 70%. Dosis ekstrak daun petai cina yang digunakan adalah 2,25 mg/200grBB, 4,5 mg/200grBB dan 9mg/200grBB tikus. Seluruh proses pembuatan ekstrak etanol daun petai cina dibuat di Laboratorium Fakultas Farmasi Institut Teknologi Bandung.

### Hewan Coba

Obyek penelitian yang digunakan yaitu tikus (*Rattus novergicus*) jantan galur Wistar, usia 8-10 minggu dengan berat badan 200-300 gram yang diperoleh dari Laboratorium Biofarma Bandung. Kemudian pada hewan ini dilakukan adaptasi di laboratorium Bagian Farmakologi Fakultas Kedokteran Universitas Padjajaran Bandung selama 7 hari.

### Pembuatan Tikus Model Fibrosis Hepar

Induksi model fibrosis hepar dilakukan dengan menggunakan CCl<sub>4</sub>. Dosis CCl<sub>4</sub> 10 % yang digunakan adalah 1 ml/kg BB tikus intraperitoneal dua kali per minggu (4 minggu).

### Kelompok Perlakuan

Kelompok perlakuan dibagi menjadi 4 kelompok. Kelompok 1 merupakan kelompok kontrol negatif yaitu tikus disuntikkan CCl<sub>4</sub> dosis 1 ml/kgBB secara intraperitoneal 2 kali seminggu selama 4 minggu dan hanya diberi makan pakan standar. Kelompok P1 merupakan kelompok perlakuan 1 yaitu tikus diberi ekstrak etanol daun petai cina per oral 2,25 mg/200grBB tikus 1 kali per hari selama 14 hari. Kelompok P2 merupakan kelompok perlakuan 2 yaitu tikus diberi ekstrak etanol

daun petai cina per oral 4,5 mg/200grBB 1 kali per hari selama 14 hari. Kelompok P3 merupakan kelompok perlakuan 3 yaitu tikus diberi ekstrak etanol daun petai cina per oral 9 mg/200grBB 1 kali per hari selama 14 hari. Tikus dikorbankan pada hari ke 3 dan 17 (masing-masing 3 ekor) untuk dihitung kadar SGOT dan SGPT darah, serta dilihat gambaran histopatologis hatinya.

### Pengukuran Fungsi Hati

Pengukuran fungsi hati dilakukan dengan mengukur kadar SGOT dan SGPT yang

diambil dari darah tikus menggunakan spektrofotometri dan dinyatakan dalam satuan U/L (unit/liter). Pengukuran dilakukan di Laboratorium Klinik Diagnostik.

### Penilaian Histopatologi

Penelitian ini menggunakan penilaian derajat fibrosis sistem skoring dari Ishak modifikasi HAI, dinilai dari adanya septa fibrosis, ekspansi fibrosis ke area portal, jaringan ikat portal ke portal (*P-P bridging*) atau ke sentral (*P-C bridging*), serta adanya sirosis (Tabel 1).

**Tabel 1.** Penilaian Ishak Modifikasi HAI (Guido et al 2011)

Tahap Modifikasi: Perubahan arsitektur, fibrosis, dan sirosis	
Perubahan	Skor
Tidak ada fibrosis	0
Ekspansi fibrosis pada beberapa area porta, dengan atau tanpa septa tanpa short fibrous septa	1
Ekspansi fibrosis pada banyak area porta, dengan atau tanpa septa	2
Ekspansi fibrosis pada hampir seluruh area porta dengan <i>bridging</i> P-P occasional portal to portal (P-P) <i>bridging</i>	3
Ekspansi fibrosis pada hampir seluruh area porta dengan <i>bridging</i> P-P atau P-C	4
<i>Bridging</i> (P-P dan/atau P-C) dengan nodul (inkomplit sirosis)	5
Sirosis	6

### Analisis Data

Eksperimen hewan dilakukan dalam rangkap dua dan diulang tiga kali dengan menggunakan kontrol yang sesuai dan data dikumpulkan. Hasil dinyatakan sebagai SD atau Mean + SEM. Signifikansi statistik perbedaan dilakukan dengan menggunakan: Uji t tidak berpasangan.

ANOVA satu arah diikuti dengan uji scheffe.  $P < 0,05$  dianggap signifikan.

### Aspek Etik Penelitian

Semua tikus dipelihara menurut panduan untuk perawatan dan penggunaan hewan coba di Fakultas kedokteran Universitas Padjadjaran.

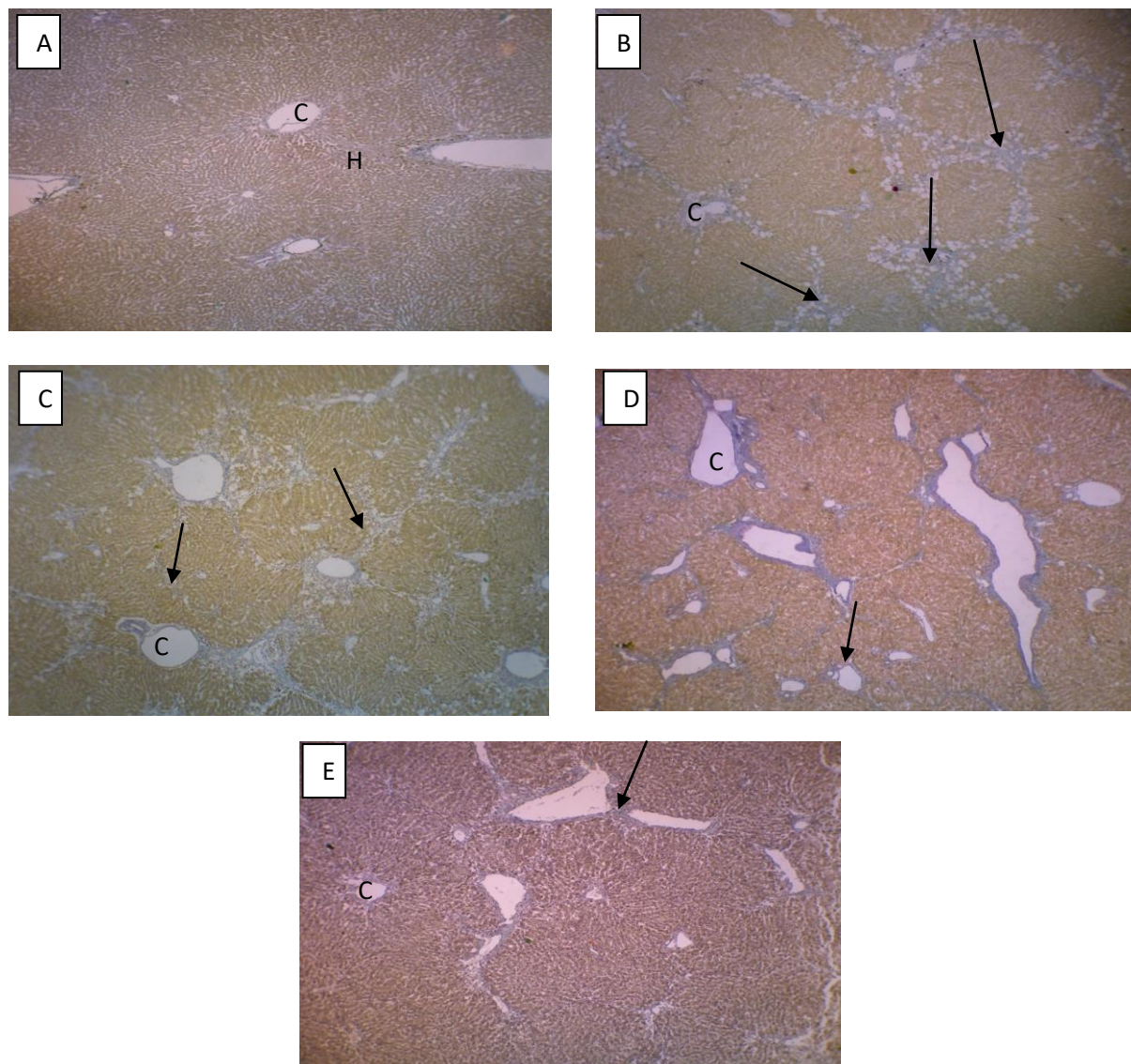
## HASIL DAN PEMBAHASAN

### Pengamatan Gambaran fibrosis hati

Gambaran mikroskopis tikus hewan coba yang normal dengan pewarnaan *Masson Trichrome* (Gambar 1A) dapat terlihat sel normal hepatosit tersusun radier dengan membran inti yang utuh dan inti terlihat jelas di tengah. Vena sentralis terlihat jelas dan pada jaringan hati normal tidak terdapat gambaran serat fibrosis yang pada skor Ishak modifikasi *Histology Activity Index* (HAI) dikategorikan dengan skor 0.

Pada pewarnaan *Masson Trichrome* dapat terlihat hepatosit tersusun radier dengan membran inti yang sebagian besar rusak dan inti beberapa terlihat di pinggir atau tidak terlihat jelas di tengah sel hati. Pada seluruh sediaan mikroskopis terdapat gambaran serat fibrosis berwarna kebiruan yang menutupi hampir seluruh jaringan hati yang pada skor Ishak modifikasi *Histology Activity Index* (HAI) dikategorikan dengan skor 6 (sirosis) (Gambar 1B). Dengan pewarnaan *Masson Trichrome* dapat terlihat hepatosit tersusun radier dengan membran inti yang sebagian rusak dan inti beberapa terlihat di pinggir atau tidak terlihat jelas di tengah sel hati. Pada sediaan mikroskopis terdapat gambaran serat fibrosis yang membuat bridging dari portal ke portal dan

portal ke sentral menutupi hampir sebagian besar jaringan hati yang pada skor Ishak modifikasi *Histology Activity Index* (HAI) dikategorikan dengan skor 5 (sirosis inkomplit) (Gambar 1C). Dengan pewarnaan *Masson Trichrome* dapat terlihat hepatosit tersusun radier dengan membran inti yang sebagian rusak dan inti beberapa terlihat di pinggir atau tidak terlihat jelas di tengah sel hati. Pada sediaan mikroskopis terdapat gambaran serat ekspansi fibrosis pada hampir seluruh area porta dengan *bridging* menutupi hampir seluruh area porta jaringan hati (portal ke portal dan portal ke sentral) yang pada skor Ishak modifikasi *Histology Activity Index* (HAI) dikategorikan dengan skor 4 (Gambar 1D). Dengan pewarnaan *Masson Trichrome* dapat terlihat hepatosit tersusun radier dengan membran inti yang sebagian utuh dengan inti utuh dan sebagian rusak dengan inti beberapa terlihat di pinggir atau tidak terlihat jelas di tengah sel hati. Pada sediaan mikroskopis terdapat gambaran serat ekspansi fibrosis pada sebagian area porta dengan *bridging* menutupi hampir seluruh area porta jaringan hati (portal ke portal) yang pada skor Ishak modifikasi *Histology Activity Index* (HAI) dikategorikan dengan skor 4 (Gambar 1E).



**Gambar 1** (A) Gambaran Histologi Hepar Normal, skor 0, tanpa fibrosis, C vena sentral, H *radially arranged hepatocytes* (B) Gambaran Histologi Hepar Fibrosis (Kontrol), skor 6, *cirrhosis* (tanda panah), C=vena sentral. (C) Gambaran Histologi Hepar Fibrosis (Kelompok 1), skor 5, C vena sentral. (D) Gambaran Histologi Hepar Fibrosis (Kelompok 2), skor 4, C vena sentral. (E) Gambaran Histologi Hepar Fibrosis (Kelompok 3), score 3, C vena sentral. Pewarnaan Masson Trichrome, Pembesaran 100x.

### Evaluasi kadar SGOT Darah Tikus Model Fibrosis Hati

Hasil analisis SGOT darah tikus model fibrosis diperlihatkan melalui tabel2. Pada hasil uji ANOVA didapatkan perbedaan kadar SGOT yang nyata atau bermakna antar kelompok dengan nilai  $p < 0,001$  (bermakna bila  $p < 0,05$ ). Hal ini

menunjukkan bahwa terdapat perbedaan bermakna kadar SGOT antara kelompok kontrol dengan semua kelompok perlakuan. Untuk mengetahui kelompok yang memiliki nilai paling bermakna, maka dilanjutkan dengan uji lanjut dengan metode Scheffe.

**Tabel 2.** Uji ANOVA Kadar SGOT Tikus Model Fibrosis Hati

Kelompok	Mean (Standar Deviasi)		P
	Hari ke-3	Hari ke-17	
Kelompok kontrol	3.0030 (0.18601)	3.0875 (0.26873)	0.001
Kelompok P 1	2.8922 (0.41800)	2.3247 (0.19815)	
Kelompok P 2	2.9179 (0.47590)	2.1324 (0.01036)	
Kelompok P 3	2.7620 (0.06676)	2.0633 (0.02978)	

R Squared = 0.761 (data log\_SGOT)

Kontrol : tikus hanya diberi aquades per oral 14 hari

P1 : tikus diberi ekstrak etanol daun petai cina per oral 2,25 mg/200gram BB tikus 14 hari

P2 : tikus diberi ekstrak etanol daun petai cina per oral 4,5 mg/200gram BB tikus 14 hari

P3 : tikus diberi ekstrak etanol daun petai cina per oral 9 mg/200gram BB tikus 14 hari

Uji Scheffe didapatkan hasil kadar SGOT tikus model fibrosis kelompok dosis 1 tidak memiliki nilai p yang bermakna  $p=0,076$  ( $p>0,05$ ) terhadap kelompok kontrol. Kadar SGOT kelompok dosis 2 ( $p=0,028$ ) dan dosis 3 ( $p=0,07$ ) memiliki nilai p yang bermakna ( $p<0,05$ ) terhadap kelompok kontrol. Kadar SGOT kelompok dosis 2 tidak memiliki nilai yang bermakna dengan kelompok dosis 3 ( $p=0,910$ ). Dari uji tersebut didapatkan kadar SGOT kelompok dosis 2 dan 3 tidak memiliki nilai perbedaan yang bermakna, sehingga dengan dosis 2 dapat memberikan efek penurunan kadar SGOT pada tikus model fibrosis dengan dosis yang paling kecil.

### Hasil Evaluasi Kadar SGPT Tikus Model Fibrosis Hati

Hasil SGPT darah diperlihatkan melalui tabel 3. Dari hasil uji ANOVA didapatkan perbedaan kadar SGPT tikus model fibrosis yang bermakna antar kelompok kontrol

dengan kelompok perlakuan dengan nilai  $p<0,000$  (bermakna bila  $p<0,05$ ). Hal ini menunjukkan bahwa terdapat perbedaan bermakna kadar SGPT antara kelompok kontrol dengan semua kelompok perlakuan. Dari uji Scheffe SGPT menunjukkan kadar SGPT tikus model fibrosis kelompok dosis 1 tidak memiliki nilai p yang bermakna  $p=0,050$  ( $p$  bermakna bila  $p<0,05$ ) terhadap kelompok kontrol. Kadar SGOT kelompok dosis 2 ( $p=0,001$ ) dan dosis 3 ( $p=0,000$ ) memiliki nilai p yang bermakna ( $p<0,05$ ) terhadap kelompok kontrol. Kadar SGPT kelompok dosis 2 tidak memiliki nilai yang bermakna dengan kelompok dosis 3 ( $p=0,609$ ). Dari uji tersebut didapatkan kadar SGPT kelompok dosis 2, dan 3 tidak memiliki nilai perbedaan yang bermakna, sehingga dengan dosis 2 dapat memberikan efek penurunan kadar SGPT pada tikus model fibrosis dengan dosis yang paling kecil.



**Tabel 3.** Uji ANOVA Kadar SGPT Tikus Model Fibrosis Hati

Kelompok	Mean (Standar Deviasi)		P
	Hari ke-3	Hari ke-7	
Kelompok kontrol	3.3127 (0.21562)	3.2332 (0.27240)	0.000
Kelompok P 1	3.2118 (0.34426)	1.9761 (0.17652)	
Kelompok P 2	3.0592 (0.49762)	1.8966 (0.03648)	
Kelompok P 3	2.7077 (0.23785)	1.8197 (0.10633)	

R Squared = 0.884 (data log<sub>e</sub> SGPT)

Kontrol: tikus hanya diberi aquades per oral 14 hari

P1 : tikus diberi ekstrak etanol daun petai cina per oral 2,25 mg/200gram BB tikus 14 hari

P2 : tikus diberi ekstrak etanol daun petai cina per oral 4,5 mg/200gram BB tikus 14 hari

P3 : tikus diberi ekstrak etanol daun petai cina per oral 9 mg/200gram BB tikus 14 hari

### Evaluasi Rata-rata Jumlah Hepatosit Normal Tikus Model Fibrosis

Hasil rata-rata jumlah sel hati normal diperlihatkan melalui tabel 4. Pada hasil uji ANOVA didapatkan perbedaan jumlah hepatosit normal yang bermakna antara tikus model fibrosis hati kelompok kontrol dan perlakuan dengan nilai  $p < 0,000$  (bermakna bila  $p < 0,05$ ). Hal ini menunjukkan bahwa terdapat perbedaan bermakna jumlah hepatosit normal antara kelompok kontrol dengan semua kelompok perlakuan. Dari uji Scheffe didapatkan hasil

rata-rata jumlah hepatosit normal tikus model fibrosis hati kelompok kontrol memiliki perbedaan yang bermakna ( $p < 0,05$ ) dengan kelompok dosis 1 ( $p = 0,010$ ), dosis 2 ( $p = 0,000$ ), dan dosis 3 ( $p = 0,000$ ). Dari uji tersebut didapatkan rata-rata jumlah hepatosit normal kelompok dosis 1, 2, dan 3 memiliki nilai perbedaan yang bermakna ( $p < 0,05$ ), sehingga dosis perlakuan 3 dapat memberikan efek peningkatan jumlah hepatosit normal pada tikus model fibrosis paling baik.

**Tabel 4.** Uji ANOVA Jumlah Hepatosit Normal Tikus Model Fibrosis Hati

Kelompok	Mean (Standar Deviasi)		P
	Hari ke-3	Hari ke-7	
Kelompok kontrol	48.33 (0.577)	41.67 (3.215)	0.000
Kelompok P 1	49.33 (2.309)	65.33 (5.033)	
Kelompok P 2	72.00 (4.359)	86.33 (2.517)	
Kelompok P 3	87.00 (12.00)	93.00 (4.583)	

R Squared = 0.947

Kontrol: tikus hanya diberi aquades per oral 14 hari

P1 : tikus diberi ekstrak etanol daun petai cina per oral 2,25 mg/200gram BB tikus 14 hari

P2 : tikus diberi ekstrak etanol daun petai cina per oral 4,5 mg/200gram BB tikus 14 hari

P3 : tikus diberi ekstrak etanol daun petai cina per oral 9 mg/200gram BB tikus 14 hari

## Evaluasi Derajat Fibrosis pada Pemeriksaan Histopatologi

Dengan uji statistik derajat fibrosis menggunakan uji non parametrik Kruskal-Wallis karena data berbentuk data ordinal (skoring derajat fibrosis). Dilakukan uji Kruskal-Wallis untuk menentukan perbedaan ranking dan didapatkan hasil nilai  $p=0,040$  berbeda atau bermakna secara statistika ( $p<0,05$ ). Hal ini menunjukkan bahwa terdapat perbedaan derajat fibrosis yang bermakna antara kelompok kontrol dengan kelompok yang diberi perlakuan. Untuk mengetahui kelompok yang memiliki nilai paling bermakna, maka dilanjutkan dengan uji Mann-Whitney antar kelompok.

Dari hasil uji Mann-Whitney didapatkan hasil derajat fibrosis tikus model fibrosis hati kelompok kontrol memiliki perbedaan yang tidak bermakna ( $p>0,05$ ) dengan kelompok dosis 1 ( $p=0,589$ ) dan dosis 2 ( $p=0,394$ ). Akan tetapi hasil uji Mann-Whitney pada tabel 11 menunjukkan derajat fibrosis tikus model fibrosis hati kelompok kontrol dibandingkan kelompok 3 menunjukkan adanya perbedaan bermakna ( $p=0,015$ ), sehingga dengan dosis 3 (9mg/200gram BB tikus) dapat memberikan efek perbaikan derajat fibrosis pada tikus model fibrosis. Dari uji Mann-Whitney didapatkan perbedaan yang tidak bermakna antara

derajat fibrosis hati kelompok tikus dosis 1 dengan dosis 2 ( $p=0,937$ ) dan 3 ( $p=0,093$ ). Selain itu dari uji Mann Whitney pada tabel 14 didapatkan perbedaan yang tidak bermakna antara hasil rata-rata jumlah hepatosit kelompok dosis 2 dengan dosis 3 ( $p=0,0651$ ). Dari hasil statistik tersebut didapatkan bahwa kelompok P3 (dosis 9 mg/200 gramBB tikus) adalah satu-satunya kelompok yang dapat memberikan efek penurunan derajat fibrosis hati. Fibrosis hati terjadi sebagai akibat kerusakan hati kronik dalam hubungannya dengan akumulasi protein matriks ekstraselular.

Fibrosis hati pada penelitian ini menggunakan model hewan fibrosis hati pada tikus karena model ini merupakan model terbaik sehubungan dengan perubahan histologi, biokimia, dan seluler.<sup>1,11</sup> Dari hasil penelitian secara deskriptif dapat dilihat bahwa pemberian ekstrak etanol daun petai cina pada tikus model fibrosis dapat menurunkan kadar SGOT dan SGPT darah baik pada dosis 2,25 mg/200gram BB tikus, maupun dosis 4,5mg/200gram BB tikus, dan 9 mg/200gram BB tikus. Dari uji Scheffe dapat disimpulkan dengan dosis 2 merupakan dosis paling kecil yang dapat memberikan efek penurunan kadar SGPT pada tikus model fibrosis.

Hepatotoksik yang ditimbulkan oleh CCl<sub>4</sub> disebabkan oleh senyawa hasil metabolisme yang bersifat radikal bebas,

yaitu  $\text{CCl}_3^-$  dan  $\text{CCl}_3\text{O}_2$ .  $\text{CCl}_3^-$  dapat berikatan kovalen dengan protein, lemak, dan DNA yang pada akhirnya dapat memicu kerusakan hepatosit.  $\text{CCl}_3\text{O}_2$  dapat menyebabkan terjadinya peroksidasi lemak yang menimbulkan disfungsi membran sel dan membran organel sel serta membentuk senyawa reaktif aldehyd yang juga dapat menyebabkan kerusakan hepatosit.  $\text{CCl}_4$  juga dapat mengaktivasi sel Kupffer. Sel Kupffer yang teraktivasi dapat melepaskan berbagai mediator pro inflamasi yang dapat memperberat kerusakan hepatosit dan mediator antiinflamasi yang bersifat hepatoprotektor. Selain itu, sel Kupffer juga dapat melepaskan *reactive oxygen species* (ROS) yang juga memperberat kerusakan hepatosit.<sup>1,3,9</sup>

Dari hasil penelitian secara deskriptif, dapat dilihat bahwa pemberian ekstrak etanol daun petai cina pada tikus model fibrosis dapat meningkatkan rata-rata jumlah sel hati normal baik pada dosis 2,25 mg/200gram BB tikus, maupun dosis 2,25 4,5mg/200gram BB tikus, dan 9 mg/200gram BB tikus. Hasil statistik dapat disimpulkan bahwa efek peningkatan jumlah sel normal dapat dicapai paling baik dengan dengan dosis 3 sebesar 9 mg/200gram BB.

Peningkatan rata-rata jumlah sel hati normal ini diduga karena aktivitas antioksidan yang terkandung dalam daun

petai cina yaitu alkaloid, tanin, dan flavonoid. Serta adanya efek antiinflamasi dari alkaloid, flavonoid, dan saponin. Saponin memiliki antiinflamasi, efek proteksi hepatosit dan mereduksi peroksidasi lipid membran. Selain itu saponin juga mereduksi kolagen tipe 1 di hati (matriks ekstraseluler yang secara abnormal diproduksi saat terjadi aktivasi sel stelat dan fibrosis).<sup>12</sup>

Flavonoid merupakan senyawa yang larut dalam air dan mempunyai aktivitas biologis, antara lain sebagai antioksidan, merupakan reduktor yang baik yang dapat menghambat berbagai reaksi oksidasi secara enzim dan non-enzim, serta mampu bertindak sebagai pereduksi radikal hidroksil, superoksid dan radikal peroksil, sehingga dengan demikian dapat melindungi lipid membran terhadap reaksi yang merusak. Aktivitas antioksidan, antibakteri, antiinflamasi flavonoid juga dapat bekerja dengan cara menghambat prostaglandin *cyclooxygenase* dan *lipooxygenase*, atau dengan cara berikatan dengan elastin dan menghambat degradasi elastin oleh enzim elastase yang dihasilkan selama proses inflamasi.<sup>13,14</sup>

Fibrosis hati terjadi sebagai akibat kerusakan hati kronik dalam hubungannya dengan akumulasi protein matriks ekstraselular (*extracellular matrix*, ECM) yang khas bagi kebanyakan jenis penyakit hati kronik.

Akumulasi protein ECM merusak arsitektur hati dengan adanya gambaran pembentukan parut. Perkembangan selanjutnya noduli dari hepatosit yang beregenerasi menjadi sirosis.<sup>1</sup> Dari uji *Mann Whitney* didapatkan kelompok dosis 3 merupakan satu-satunya kelompok yang memiliki nilai bermakna dengan kelompok kontrol ( $p=0,015$ ).

Penurunan derajat fibrosis ini diduga karena adanya flavonoid pada daun petai cina. Flavonoid mencegah terjadinya ikatan metabolit CCL4-protein dengan membentuk radikal flavonoid dan akan bereaksi dengan metabolit CCl<sub>4</sub> membentuk kompleks non toksik yang kemudian diekskresikan ke luar tubuh.<sup>8,9,14</sup> Flavonoid juga pada beberapa penelitian terbukti dapat mengurangi atau menghambat proliferasi sel stelat pada hati, sehingga akan mengurangi teraktifasinya proliferasi sel Kuppfer, menurunkan jumlah sel nekrosis, dan produksi matriks ekstraseluler (kolagen) sehingga menurunkan derajat fibrosis.<sup>9,15</sup>

Zat-zat aktif yang terdapat di dalam daun petai cina berperan sesuai dengan

kerangka penting untuk menentukan lokasi terapi antifibrosis. Antifibrosis diharapkan akan bekerja sebagai untuk menyembuhkan penyakit primer untuk mencegah kerusakan; mengurangi inflamasi atau respon *host* untuk menghindari stimulasi aktivasi sel stelat; menurunkan aktivasi sel stelat dengan mengurangi *stress* oksidatif yang merupakan stimulus penting untuk aktivasi sel stelat; menetralkan respon proliferasi fibrogenik, dan pro-inflamasi sel stelat; stimulasi apoptosis sel stelat; dan meningkatkan degradasi matriks jaringan parut baik dengan merangsang sel yang menghasilkan matriks protease, mengurangi inhibitorynya, atau dengan pemberian matriks protease secara langsung.<sup>1,16</sup>

## **KESIMPULAN**

Ekstrak etanol daun petai cina memperbaiki fungsi hati dengan menurunkan kadar SGOT dan SGPT, memperbaiki gambaran histopatologis hati dengan bertambahnya jumlah sel hati normal dan penurunan derajat fibrosis hati pada tikus model fibrosis hati.

## **DAFTAR PUSTAKA**

1. Anom TI, Wibawa IDN. Pendekatan Diagnosis dan Terapi Fibrosis Hati. *Jurnal Penyakit Dalam, Bagian Ilmu Penyakit Dalam Universitas Sanglah*, Denpasar, 2010; 11(1).
2. Jang JH, Kang KJ, Kim YH, Kang YN, Lee IS. Re-evaluation of Experimental Model of Hepatic Fibrosis Induced by Hepatotoxic Drugs: An Easy,

- Applicable, and Reproducible Model. 2008; 2700-3.
3. Li L, Hu Z, Li W, Hu M, Ran J, Chen P, et al. Establishment of Standardized Liver Fibrosis Model with Different Pathological Stages in Rats. *Gastroenterology Research and Practice*, 2012; 1-6.
  4. Weisskirchen R., Gressner AM. Modern Pathogenetic Concepts of Liver Fibrosis Suggest Stellate Cells and TGF-beta as Major Players and Therapeutic Agents. *Molecular Medical Journal*, 2006; 10(1): 76-99
  5. Dinas Kesehatan Propinsi Jawa Barat. 2006. Profil Kesehatan Propinsi Jawa Barat Tahun 2006. [sitasi 2 mei 2013]. Available from: [http://www.diskes.jabarprov.go.id/application/modules/pages/files/CETAK\\_PROFIL\\_KESEHATAN\\_REVISI\\_11.pdf](http://www.diskes.jabarprov.go.id/application/modules/pages/files/CETAK_PROFIL_KESEHATAN_REVISI_11.pdf)
  6. Brenner DA, Alcorn JM. Therapy for Hepatic Fibrosis. *Hepatology Journal*, 2008; 75-83.
  7. Fauziyah N. Efek Antiinflamasi Ekstrak Etanol Daun Petai Cina (*Leucaena glauca*, Benth.) pada Tikus Putih Jantan galur Wistar. Surakarta: Universitas Muhammadiyah. 2008.
  8. Grant G, More LJ, McKenzie NH, Dorward PM, Buchan WC. Nutritional and hemagglutination properties of several tropical seeds. *Agricultural Science Journal*, 1995;124(3):437-45.
  9. Domitrovic R, Jakovac H, Tomac J, Sain I. Liver Fibrosis in Mice Induced by Carbon Tetrachloride and Its Reversion by Luteolin. *Toxicology and Applied Pharmacology Journal*, 2009: 311-21.
  10. Theise, ND. Liver Biopsy Assessment in Chronic Viral Hepatitis: A Personal Practical Approach. *Modern Pathology Journal*, 2007:3-14.
  11. Iredale JP. Models of Liver Fibrosis: Exploring The Dynamic Nature of Inflammation and Repair in A Solid Organ. *The Journal of Clinical Investigation*, 2007;117: 539-48.
  12. Jianhong F, Xin Li, Ping Li, Ning Li, Wang T, Shen H. Saikosaponin-d Attenuates The Development of Liver Fibrosis by Preventing Hepatocyte Injury. *Cell Biochemistry Journal*, 2007;85:189-95.
  13. Nunes XP, Silva SF, Almeida JR, Ribeiro LR, Junior LJ, Filho JM. Biological Oxidations and Antioxidant Activity of Natural Products. In: *Phytochemicals as Nutraceuticals-Global Approaches to Their Role in Nutrition and Health*, Rao V(Ed). 2012:1-11.
  14. Knezevic SV, Blazekovic B, Stefan MB, Babac M. Plant Polyphenols as

- Antioxidant Influencing The Human Health. In: Phytochemicals as Nutraceuticals-Global Approaches to Their Role in Nutrition and Health, Rao V(Ed). 2012:155-160.
15. Hamed GM, Bahgad NM, Mottaleb FIA, Emara MM. 2011. Effect of Flavonoid Quercetin Supplement on The Progress of Liver Cirrhosis in Rats. *Life Sciences Journal*. 8(2): 641-649.
16. Bigoniya P, Singh CS, Sukhla A. A comprehensive Review of Different Toxicants Used in Experimental Pharmacology. *International Journal of Pharmaceutical Sciences and Drug Research*, 2009;1(3):124-35.
17. Guido M, Mangia A, Faa G. Chronic viral hepatitis: The Histology Report. *Digestive and Liver Disease Journal*, 2011:331-43.